



Unidad Académica de Salud

Carrera de Odontología

Tesis de Grado

Tema

**“Exposición pulpar y su incidencia en la pérdida de
los primeros molares de los niños del Dispensario
Pío IX”**

Propuesta Alternativa

AUTORA:

Barreiro Mendoza Gema Nataly

DIRECTORA:

Dra. Patricia Bravo Cevallos

2011

CERTIFICACIÓN

Dra. Patricia Bravo certifica que la tesis de investigación titulada “**Exposición pulpar y su incidencia en la pérdida de los primeros molares de los niños del Dispensario Pío IX**” es trabajo original de Gema Nataly Barreiro Mendoza, la misma que ha sido realizada bajo mi dirección.

Dra. Patricia Bravo Cevallos
DIRECTORA DE TESIS



UNIDAD ACADÉMICA DE SAUD

CARRERA DE ODONTOLOGÍA

**“EXPOSICIÓN PULPAR Y SU INCIDENCIA EN LA PÉRDIDA DE LOS
PRIMEROS MOLARES DE LOS NIÑOS DEL DISPENSARIO PÍO IX”
Propuesta Alternativa**

Tesis de grado sometida a consideración del tribunal examinador como
requisito previo a la obtención del título de odontólogo.

Dra. Ángela Murillo Almache Mg. S.P.
PRESIDENTA

Dra. Patricia Bravo Cevallos
DIRECTORA

MIEMBRO DEL TRIBUNAL

MIEMBRO DEL TRIBUNAL

Ab. Ramiro Molina C.
SECRETARIO ACADÉMICO

DEDICATORIA

Este esfuerzo de mucho tiempo se lo dedico a las personas más importantes de mi vida, mis progenitores: Augusto y Dolores, mi inspiración y mi ejemplo a seguir.

Nataly

AGRADECIMIENTO

A Dios Todopoderoso, quien ha bendecido e iluminado mi camino, colocando personas muy valiosas en mi vida, verdaderos ángeles que han cuidado de mí, estando siempre a mi lado.

A mis padres, seres maravillosos que me han apoyado, siendo pilares fundamentales en cada etapa, dando lo mejor de ellos para hoy verme convertida en profesional.

A Darío, mi amor y mi amigo, que ha sido mi fuerza y ayuda incondicional desde que he sido estudiante hasta el día de hoy.

A mis familiares y amigos, en especial a mis primos Dr. Luiggy Barreiro y Dra. Ximena Guillen de Barreiro, ellos fueron pieza fundamental con su incomparable soporte en mi desempeño como estudiante.

Al personal del Dispensario Pío IX, en especial la Dra. Verónica Ramos León, quien siempre estuvo presta a brindarme su ayuda durante la ejecución de mi tesis.

Finalmente, no puedo olvidar a todo el cuerpo de docentes de la Universidad San Gregorio de Portoviejo, más que profesionales y maestros; verdaderos amigos, siendo la mejor influencia en mi vida estudiantil.

Nataly

INDICE GENERAL

INTRODUCCIÓN

ANTECEDENTES

CAPITULO I	1
1.1. PLANTEAMIENTO DEL PROBLEMA	1
1.2. FORMULACIÓN DEL PROBLEMA	2
CAPÍTULO II	4
JUSTIFICACIÓN	4
CAPÍTULO III	5
3 OBJETIVOS	5
3.1. OBJETIVO GENERAL	5
3.2. OBJETIVOS ESPECÍFICOS	5
CAPÍTULO IV	6
4 HIPÓTESIS	6
CAPÍTULO V	7
5. MARCO TEÓRICO	7
5.1. MARCO INSTITUCIONAL	7
5.2. EXPOSICIÓN PULPAR	7
5.2.1. LA CARIES DENTAL	7
5.2.1.1. Factores de riesgo de caries dental	18
5.2.1.2. Tipos de caries dental	22
5.2.1.3. Tipos de protectores pulpares	25
5.2.2. PATOLOGÍA DE LA PULPA DENTAL	32
5.2.2.1. Diagnóstico	33
5.2.2.2. Signos y síntomas clínicos	45

5.2.2.3. Clasificación de las patologías pulpares.....	49
5.2.3. TRATAMIENTO DE LA ENFERMEDAD PULPAR.....	54
5.2.3.1. Indicaciones y contraindicaciones para el tratamiento de terapia pulpar...	54
5.2.3.2. Tipos de tratamientos.....	55
5.2.3.3. Materiales utilizados para el tratamiento pulpar.....	72
5.2.3.4. Evaluación del tratamiento.....	81
5.2.3.5. Condiciones favorables para el éxito de un tratamiento pulpar.....	85
5.2.3.6. La extracción como alternativa.....	89
5.3. PRIMEROS MOLARES PERMANENTES.....	91
5.3.1. DESARROLLO DE LOS DIENTES.....	91
5.3.1.1. Etapas de erupción de los primeros molares.....	94
5.3.2. CARACTERÍSTICAS ANATÓMICAS DEL PRIMER MOLAR.....	97
5.3.3. IMPORTANCIA DEL PRIMER MOLAR PERMANENTE.....	101
5.3.3.1. Importancia de mantener el molar permanente con vitalidad pulpar.....	103
CAPÍTULO VI.....	106
6. METODOLOGÍA DE LA INVESTIGACIÓN.....	106
6. MÉTODOS.....	106
6.1. MODALIDAD BÁSICA DE LA INVESTIGACIÓN.....	106
6.2. NIVEL O TIPO DE INVESTIGACIÓN.....	106
6.3. TÉCNICAS.....	106
6.4. INSTRUMENTOS.....	108
6.5. RECURSOS.....	108
6.5.1. MATERIALES.....	108
6.5.2. TALENTO HUMANO.....	108
6.5.3. TECNOLÓGICOS.....	108
6.5.4. ECONÓMICOS.....	108
6.6. POBLACIÓN Y MUESTRA.....	109
CAPITULO VII.....	109

7. RESULTADOS DE LA INVESTIGACIÓN	109
7.1. ANÁLISIS E INTERPRETACIÓN DE LOS RESULTADOS DE LAS HISTORIAS CLÍNICAS.....	109
7.2. CONCLUSIONES.....	141
BIBLIOGRAFIA	143
PROPUESTA	
ANEXOS	

INDICE DE GRAFICUADROS

INDICE DE GRAFICUADROS DE LAS HISTORIAS CLÍNICAS REALIZADAS A LOS NIÑOS ATENDIDOS EN EL DISPENSARIO PÍO IX	
GRAFICUADRO # 1	
INDICADORES DE CPO, PIEZAS CARIADAS.....	109
GRAFICUADRO # 2	
INDICADORES DE CPO, PIEZAS PERDIDAS.....	111
GRAFICUADRO # 3	
INDICADORES DE CPO, PIEZAS OBTURADAS.....	113
GRAFICUADRO # 4	
PIEZAS CON AFECCIÓN PULPAR	115
GRAFICUADRO # 5	
TIPO DE AFECCIÓN PULPAR.....	117
GRAFICUADRO # 6	
PROBLEMA ACTUAL.....	119
GRAFICUADRO # 7	
TIPO DEL DOLOR.....	121
GRAFICUADRO # 8	
INTENSIDAD DEL DOLOR.....	123
GRAFICUADRO # 9	
CRONOLOGÍA DEL DOLOR	125
GRAFICUADRO # 10	
UBICACIÓN DEL DOLOR.....	127
GRAFICUADRO # 11	
ESTÍMULO DEL DOLOR.....	129

GRAFICUADRO # 12	
INSPECCIÓN	131
GRAFICUADRO # 13	
PALPACIÓN.....	133
GRAFICUADRO # 14	
PERCUSIÓN	135
GRAFICUADRO # 15	
MOVILIDAD.....	137
GRAFICUADRO # 16	
PRUEBA TÉRMICA.....	139

INTRODUCCIÓN

La exposición pulpar en molares inmaduros es uno de los problemas más comunes, por la falta de atención odontológica oportuna, ya que existe un alto porcentaje de la presencia de caries.

En los países subdesarrollados es donde existe un número elevado de pacientes con caries que avanzan a exposición pulpar, debido a que no existen medios de prevención sobre este tipo de enfermedades y a su vez que exista una guía acertada y adecuada sobre la higiene bucal.

Un factor predisponente para la existencia de estas patologías pulpares es la caries, ya que ésta se convierte en la principal vía que conlleva a múltiples enfermedades.

Por ello, el odontólogo de práctica general, está obligado a la enseñanza de tantos medios de prevención, como sea posible, con el fin de evitar que el problema conlleve a la pérdida de la pieza dental, por falta de recursos económicos o desconocimiento de los padres.

En la mayoría de los casos los pacientes que asisten al departamento de Odontología, del Dispensario Pío IX, se presentan con un estado muy crónico debido a una casi completa destrucción de la pieza dentaria, por efecto y acción de la caries, que llega a infectar la pulpa dental de muchas maneras llegando a desvitalizar el diente, en estos casos será necesario actuar de manera inmediata utilizando mecanismos de protección y preservación de la vitalidad.

Por lo tanto, es de suma importancia educar a los pacientes que asisten al Dispensario Pío IX, para que adopten una actitud de prevención en mejora de su salud bucal, de la misma forma utilizar materiales que conlleven a la protección y

restauración de los dientes, evitando que las lesiones cariosas avancen y provoquen problemas pulpares.

Al concluir esta investigación, la tesis quedará estructurada en dos partes: una parte práctica, que será el resultado de la investigación de campo, por medio de historias clínicas que permitan verificar los datos; y otra parte es la teórica, producto de la investigación bibliográfica actualizada, logrando un trabajo teórico – práctico entre sí, interesante y funcional, fortalecido por una propuesta que permite solucionar el problema investigado.

ANTECEDENTES:

La exposición pulpar en los primeros molares permanentes de niños de 6 a 10 años de edad, es un problema que avanza cada día con mayor rapidez a nivel mundial y se está tratando de evitar el avance del problema, mediante los diferentes tratamientos que existen, los cuales pueden ser: recubrimiento pulpar directo, indirecto, pulpotomía y apicoformación.

En el Ecuador este problema es muy común, puesto que los pacientes desconocen la importancia de las visitas rutinarias al odontólogo, con ello la caries avanza y se llega a exposición pulpar, la misma es tratada siempre utilizando todos los recursos que se tengan, sin embargo hay casos en los cuales, el molar tiene prácticamente destruida la corona y ya no se puede realizar la restauración; Además estos tratamientos solo se los puede obtener en la consulta privada ya que el Ministerio de Salud del Ecuador, no cuenta con recursos económicos para efectuarlo.

El Dispensario Pío, IX por ser un centro de salud que se solventa con recursos propios, realiza tratamientos siempre conservadores, se trabaja con el tratamiento a la pulpa contando con la colaboración del niño y los padres, una radiografía y la previa medicación, después del tratamiento se llevan a cabo los constantes chequeos radiográficos para asegurarse del éxito; En muchos pacientes también se recurre a la exodoncia de la pieza, lamentablemente esto es muy común, por la poca colaboración del paciente o el factor económico.

CAPÍTULO I.

○ PLANTEAMIENTO DEL PROBLEMA

La exposición pulpar en los primeros molares permanentes de niños de 6 a 10 años de edad, es un problema que se aumenta con el paso del tiempo, éstas son las piezas dentales con mayor afectación en la población, ya que son los primeros en erupcionar en boca, y determinan luego la posición de las demás piezas permanentes, dándoles una especie de guía.

Una de las principales causas es el descuido de los padres, esto es muy común hoy en día, que tiene el efecto: de poco control de la higiene bucal del niño.

La deficiente higiene bucal en la familia, es otra causa, esto sucede en las familias que consideran innecesario prestarle la debida atención al área bucal y lo mismo inculcan en sus hijos; Esto desemboca en la acumulación de sarro y cálculo en los dientes.

Además el excesivo consumo de azúcares y carbohidratos se suma a las causas, y es aquella rica en glucosa la que más consumen los niños de corta edad, en sí el problema no es tanto lo que consumen, sino que al no mantener una buena higiene, los alimentos pegajosos quedan atrapados en los dientes, teniendo como efecto: la desmineralización de los tejidos dentarios.

La Mala Técnica de Cepillado es otra de las causas de este problema, y esto sucede cuando la persona no conoce la correcta forma de realizar el cepillado dentario, aquí sería imposible retirar todos los residuos de alimentos, no estaría en la cantidad de veces que lo realice, sino en la forma como lo haga, esto desembocaría en enfermedades bucales.

El desconocimiento de los elementos para la higiene bucal, ya que existen muchas caries que se inician en las zonas proximales donde han quedado residuos de alimentos, que solo son retirados con seda dental, el desconocimiento de su existencia provoca daños dentales proximales y esta causa desembocaría en el efecto de: deficiente salud bucal.

Otra de las causas de este problema es el bajo nivel educativo en la escuela y ambiente social ya que se produce mucho desconocimiento de las normas para mantener una cavidad bucal sana, por parte de los profesores y también del ambiente social en donde el niño se desenvuelve, esto desembocaría en el efecto de ignorancia de los profesores de los niños.

Además de lo expuesto, las deficientes charlas educativas son otro problema que agudiza lo expresado, porque deben ser más a menudo por parte de los que forman el dispensario Pío IX, ya que se realizan muy esporádicamente y a largo plazo, esto desemboca en el efecto: desinformación de los padres y profesores.

La poca importancia al dolor inicial es uno de los principales síntomas del problema, el cual al ser ignorado por los padres de los niños o al despreocuparse por aquello provoca en su efecto: el avance de la enfermedad dental ya que muchos padres prefieren automedicar sin previo chequeo médico.

Para que la pieza dental llegue a una exposición pulpar debió de primero existir una caries inicial sin dolor, la cual por descuido se convierte en caries media con inicios de dolor, sobretodo sensibilidad y finalmente se convierte en una caries profunda con dolor extremo, que si no es intervenido a tiempo llega a pulpa, que es el nervio del diente, aquí solo hay dos opciones: la extracción de la pieza o el tratamiento de conducto; Y es en el dispensario Pío IX, donde a diferencia de los otros subcentros de salud realizan una obra social que va más allá de la odontología básica, ya que trata problemas de especialidad como endodoncia y ortodoncia, a precios módicos para la población, es por ello que dada esta situación se quiere solucionar el problema proyectando este trabajo a la educación y concientización de padres y escuela.

1.2. FORMULACIÓN DEL PROBLEMA

Se determinó este problema debido a la alta demanda de pacientes que llegan al Dispensario Pío IX con esta patología, en los primeros molares permanentes, éstas son las piezas dentales con mayor afectación en la población, ya que son los primeros en erupcionar en boca, siendo piezas de vital importancia, catalogados como la llave del ajuste correcto de los planos inclinados, o clave de la oclusión.

El descuido de los padres, la insuficiente higiene oral en la familia, el excesivo consumo de azúcares y carbohidratos, la mala técnica de cepillado, el desconocimiento de los elementos para la higiene bucal y las deficientes charlas educativas, son parte de las causas que acentúan el problema, solucionando dicha situación, mediante esta investigación con una propuesta de trabajo.

Por lo expuesto anteriormente, el problema queda formulado de la siguiente manera:

¿Por qué existe presencia de caries con exposición pulpar en los primeros molares permanentes, en niños de 6 a 10 años atendidos en el dispensario Pío

CAPÍTULO II

JUSTIFICACIÓN

Se determinó este problema: Exposición pulpar y su incidencia en la pérdida de los primeros molares permanentes, de niños de 6 a 10 años atendidos en el Dispensario Pío IX, debido a los tratamientos que ofrece el dispensario a la población y la frecuencia con la que se realizan las extracciones en estas piezas, teniendo en cuenta que la exposición pulpar origina problemas especiales, debido que la pulpa dental es necesaria para la formación de la dentina.

Este problema a tratar es de suma importancia ya que los primeros molares permanentes son piezas claves a la hora de mantener la oclusión y dirigir a una correcta posición las piezas que erupcionan después de él; la pérdida de la vitalidad pulpar en los primeros molares permanente antes de concluir la formación radicular, trae como consecuencia una raíz de paredes delgadas y propensa a la fractura, ocasionando una mala relación corona-raíz.

Se realizó una investigación bibliográfica con la recopilación de datos en la web y libros relacionados con el tema, así mismo también se realizó una investigación de campo mediante los pacientes que llegan al Dispensario Pío IX realizando historias clínicas.

Con este trabajo se aportó a las ciencias de la educación, aumentando los conocimientos de la investigadora, en temas relacionados con el primer molar permanente y las opciones de tratamiento frente a una patología pulpar del mismo.

Las personas beneficiadas de forma directa en esta investigación son: la investigadora, que amplió los conocimientos relacionados a la endodoncia infantil y los niños ya que con la propuesta planteada se buscó mejorar su salud oral; De manera indirecta la comunidad en general también se benefició ya que se les brindó los conocimientos necesarios acerca de las medidas preventivas de higiene y de la importancia de mantener el primer molar en boca.

CAPÍTULO III

FORMULACIÓN DE OBJETIVOS

3.1. OBJETIVO GENERAL

Determinar la incidencia de la exposición pulpar, en la pérdida de los primeros molares de los niños del dispensario Pío IX.

3.2. OBJETIVOS ESPECÍFICOS

- ✓ Investigar el CPO para establecer el estado de salud oral de los niños.
- ✓ Analizar el porcentaje de piezas con exposición pulpar.
- ✓ Identificar los tipos de tratamientos pulpares que se realizan en el Dispensario Pío IX.
- ✓ Diseñar una propuesta alternativa de solución al problema de caries con exposición pulpar en los primeros molares permanentes, en niños de 6 a 10 años atendidos en el dispensario Pío IX.

CAPÍTULO IV

HIPÓTESIS

Los niños atendidos en el dispensario Pío IX, padecen de caries con exposición pulpar incidiendo en la pérdida de los primeros molares permanentes

CAPÍTULO V:

MARCO TEÓRICO

5.1. Marco Institucional

El Dispensario Pío IX abrió sus puertas a la comunidad desde el año 2002, brindando su colaboración, para mejorar el bienestar de las personas de escasos recursos económicos de Portoviejo, el mismo que cuenta con la generosidad y trabajo de Profesionales de Salud, en áreas como: Medicina Preventiva, Medicina General, Pediatría, Ginecología, Odontología, Laboratorio Clínico y Primeros Auxilios, este centro médico viene brindando servicios con calidad y calidez haciendo uso de los valores humanos y del amor al prójimo.

Este lugar de asistencia social, ha venido brindando su colaboración desinteresada para mejorar el bienestar de las personas de escasos recursos económicos, de esta ciudad manabita, ayuda que se ha manifestado tanto en salud, orientación familiar, alimentación u otras necesidades básicas, con énfasis en grupos de mayor riesgo, accesible económica y socialmente, y con horario adecuado en un ambiente agradable.

La misión del Dispensario Pío IX es ser una unidad de salud, que brinde atención ambulatoria a las personas que se encuentran cerca del área y a quienes quieran acceder a los servicios, en los que se solucionaría los problemas más comunes, procurando satisfacer las demandas de la población, utilizando los recursos disponibles y aplicando la tecnología más apropiada que corresponde al nivel de atención.

5.2. Exposición Pulpar

5.2.1. La caries dental.- La caries dental ha sido definida, tradicionalmente, como una enfermedad multifactorial, que comprende la interacción de factores del huésped, la dieta, el tiempo y la placa dental. Es considerada también como una enfermedad dieto-bacteriana, ya que en la ausencia de placa o de carbohidratos en la dieta, la caries dental no se desarrolla.

“Hay diversos términos para definir caries dental y su utilización depende del nivel al cual se refieren, es decir, etiológico, estructural o bioquímico. Así, se tiene las siguientes definiciones:

Se produce por la interacción de factores genéticos y medioambientales, en donde los componentes biológicos, sociales, conductuales y psicológicos se relacionan de forma altamente compleja.

Es de naturaleza multifactorial, porque comprende la interacción de una microflora acidogénica-acidúrica sobre una superficie susceptible en un medio propicio, y la ingestión frecuente de alimentos que contienen carbohidratos rápidamente fermentables.

Es la destrucción localizada de los tejidos de los dientes, por la acción de ácidos, particularmente el ácido láctico, producidos por la fermentación bacteriana de los carbohidratos.

Es una enfermedad crónica que consiste en la destrucción de la estructura dentaria, que lleva a la pérdida de la función masticatoria y a una apariencia antiestética de los dientes afectados.”¹

El molar esté sometido a factores de riesgo que lo hacen más susceptible al inicio de la caries dental y al avance de la misma, con la consecuente destrucción y pérdida temprana de este molar y en consecuencia disminución de la función local y desviación de los dientes.

“La caries dental es una enfermedad crónica, infecciosa, transmisible y multifactorial. Es muy frecuente en la infancia y constituye la causa principal de la pérdida dental. Se produce durante el período posteruptivo del diente culminando en una desmineralización ácida localizada, puede llegar a la

¹ Chang Mautino. (2008). Interpretación radiográfica de enfermedades pulpares en dientes deciduos y permanentes. Recuperado en septiembre 22, 2010. Disponible en: [Http://sisbib.unmsm.edu.pe/bibvirtualdata/monografias/alumnos/mautino_cl.pdf](http://sisbib.unmsm.edu.pe/bibvirtualdata/monografias/alumnos/mautino_cl.pdf)

extrusión total del diente si no es limitado el daño. Por su magnitud y trascendencia es un problema de salud pública para la población infantil.”²

El avance de las caries se desarrolla de forma rápida y puede evolucionar en el transcurso de seis meses de una forma incipiente a lesiones avanzadas, hasta la exposición franca de la cámara pulpar y la consecuente destrucción coronaria lo cual puede ocasionar, la pérdida prematura del elemento dentario. La caries puede tardar de 2 a 3 años en penetrar el esmalte y en tan solo un año puede penetrar a la dentina y hasta la pulpa, porque su composición es más orgánica que la primera capa del diente, si no es diagnosticada y tratada a tiempo puede producir daños severos a la integridad dentaria.

“La caries es la enfermedad más frecuente en la cavidad oral; afecta los dientes y tanto su presencia como sus efectos, tienden a aumentar en la medida que la edad es mayor, lo que la caracteriza como un verdadero problema de salud pública. Es importante tener en cuenta que los conocimientos y las prácticas de las madres participantes con respecto al primer molar permanente no son adecuados, y aunque sus actitudes son favorables con respecto a la higiene oral, la historia de caries de los primeros molares de los niños es preocupante.”³

Ésta permanece como la afección crónica aislada más común de la infancia. Es una enfermedad infecciosa, transmisible, adquirida por la mayoría de los niños a través de sus madres o familiares, por transmisión salival directa, ya que en la flora cariogénica de esta se incluyen varios tipos de bacterias, entre ellas el estreptococos mutans, cuya presencia en infantes se ha detectado hasta en niños menores de dos años de edad. “El comportamiento de la caries varía de un país a otro influyendo factores

² Pupo Arias Deynis (2008). Pérdida del primer molar permanente en niños de 7 a 13 años. Recuperado en septiembre 23, 2010. Disponible en: http://scielo.sld.cu/scielo.php?pid=S1025025520080005000008&script=sci_arttext

³ Tascón Jorge (2005). Primer molar permanente: historia de caries en un grupo de niños entre los 5 y 11 años frente a los conocimientos, actitudes y prácticas de sus madres. Recuperado en: septiembre 23, 2010. Disponible en: <http://colombiamedica.univalle.edu.co/Vol36No4Supl/html/cm36n4s1a6.html>

como: sistema de salud existente, cultura, hábitos de alimentación, economía y medio ambiente.”⁴

La caries dental es una de las enfermedades de mayor prevalencia a nivel mundial. Su incremento se ha asociado al desarrollo social y a las variaciones de los hábitos dietéticos de las poblaciones aunque se ha determinado una tendencia a la disminución; En los países industrializados, afecta a más de 90% de la población tanto infantil como adulta.

Teorías sobre la causa de la caries dental.

Para explicar el mecanismo de aparición de la caries dental se han propuesto tres teorías principales. Gottlieb y Frisbie apoyan la llamada teoría de la proteólisis, que se basa en la detección de proteínas en el esmalte humano. Incluso algunos investigadores que no apoyan esta teoría, admiten que la proteólisis puede desempeñar un papel causal en la caries dental, sobre todo en las lesiones en superficies de la raíz expuestas. También ha sido objeto de mucha atención la teoría de proteólisis-quelación, que postula el ataque por bacterias orales de componentes orgánicos del esmalte; los productos de degradación consiguientes poseen una capacidad quelante y, por tanto, disuelven los minerales del diente. La teoría químico-parasitaria o acidogénica fue propuesta ya por Miller a finales del siglo XIX. Fue la teoría con mayor popularidad durante mucho tiempo y, probablemente, es aún la más aceptada en la actualidad. En efecto, las evidencias a favor de que la descalcificación es el mecanismo agresor inicial de la caries, son muy superiores a las evidencias a favor de las otras dos teorías. Por lo general, se acepta la hipótesis de que la caries dental está causada por el ácido que aparece por la acción de los microorganismos sobre los hidratos de carbono. Se caracteriza por una descalcificación de la parte inorgánica y se asocia, o se sigue, a una desintegración de la sustancia orgánica del diente. Cuando Miller formuló su teoría sobre la caries en 1390, supuso que no había ningún microorganismo específico asociado directamente a la caries dental, sino que

⁴ Gómez Y. y Loyarte F. (2007). Comportamiento de la caries dental en el primer molar permanente en niños de 8, 10 y 12 años de los Consultorios Médicos de Familia 13, 14 15. Paredes Sancti Spiritus. Recuperado en septiembre 22, 2010. Disponible en: [http://bvs.sld.cu/revistas/gme/pub/vol.10.\(2\)_03/p3.html](http://bvs.sld.cu/revistas/gme/pub/vol.10.(2)_03/p3.html)

cualquiera que tuviera propiedades acidogénicas y que recubriera el diente, podía contribuir al proceso de fermentación que, al final, terminaba por descalcificar la superficie del esmalte. Los estudios hechos por Fitzgerald, Jordán y Achard demostraron que la caries dental no se produce en ausencia de microorganismos. Así, los animales en un ambiente libre de gérmenes no la desarrollaban pese a estar alimentados con una dieta rica en hidratos de carbono. Sin embargo, la caries sí aparecía al someterlos a dietas cariogénicas después de inocularles microorganismos procedentes de animales con caries. Son muchos los microorganismos capaces de producir el ácido suficiente para descalcificar la estructura del diente, en especial, los estreptococos acidúricos, los lactobacillus, los difteroides, las levaduras, los estafilococos y algunas cepas de Sarcinae. En los últimos años se ha implicado al *Streptococcus mutans* como el principal y más virulento microorganismo responsable de la caries dental. Merece destacarse que *S. mutans* no se encuentra en la cavidad oral de los recién nacidos, y sólo se detecta tras el inicio de la erupción de los dientes temporales. Las investigaciones de Davey y Rogers, así como de Berkowitz y Jones, han confirmado que *S. mutans* se transmite oralmente de la madre al niño; Cuanto más precoz es la colonización por *S. mutans* de las cavidades orales de los niños, mayor sería la prevalencia de caries dental observada a los cuatro años. Los ácidos que descalcifican el esmalte tienen un pH entre 5.5-5.2 o por debajo de este umbral, y se forman en el llamado material de la placa: una masa de microorganismos, nitrogenada y orgánica, que se fija con firmeza a la estructura dental. La placa dental se encuentra en todos los dientes, tanto si son susceptibles como inmunes a la caries dental. Esta película que se encuentra, sobre todo, en las zonas susceptibles de los dientes, es especialmente relevante, ya que la primera teoría propuesta para explicar la caries dental fue la químico-parasitaria. En la actualidad, se concede gran importancia a la placa dental y a su relación con la patología de la cavidad oral; se investigan métodos para conseguir el control químico de la placa, sobre todo, en la última década, aquellos que utilizan los antimicrobianos con acción selectiva frente a ciertos tipos de gérmenes, incluido *S. mutans*. Así, se investigan, entre otros, la clorhexidina, el sanguinarino y diversos análogos de aquella. Otro modo de enfocar el problema es el empleo de capas monomoleculares sobre la superficie del

diente que impidan la adherencia de gérmenes. Quizás en el futuro sea posible conseguir que el esmalte se haga resistente a la colonización bacteriana, o formación de la placa, y se reduzca, así, tanto la caries dental como las enfermedades de las encías. Los ácidos que participan en el proceso de la caries dental son productos de degradación del metabolismo normal de los gérmenes, que se elaboran a partir del metabolismo de los hidratos de carbono. Como la capa externa del esmalte es mucho más resistente que la profunda a la desmineralización producida por el ácido, la mayor pérdida de minerales ocurre en las 10-15 μm justo por debajo de aquélla. La continuación de este proceso produce una lesión incipiente en la zona por debajo del esmalte; en primer lugar, se observó esta zona, denominada mancha blanca. A menos que la desmineralización se detenga o se haga reversible (remineralización), la lesión por debajo de la superficie aumentará de tamaño y, al final, terminará por colapsarse la delgada capa superficial y formarse, en consecuencia, una verdadera lesión. La remineralización de las lesiones incipientes situadas por debajo de la superficie se produce en la medida en que permanece intacta la capa superficial del esmalte. La saliva, supersaturada con calcio y fosfato, y que, además, contiene sustancias tampón del ácido, como bicarbonato o fosfato, difunde hacia el interior de la placa y, una vez allí, neutraliza los ácidos de origen microbiano y repara el esmalte dañado mediante un proceso conocido como remineralización. El tiempo necesario para sustituir la hidroxiapatita perdida durante la desmineralización, depende de la edad de la placa, la naturaleza del hidrato de carbono consumido y la presencia o ausencia de flúor. Por ejemplo, se ha sugerido que, ante una placa formada durante 12 horas o menos, la desmineralización del esmalte producto de una sola exposición a la sacarosa se remineralizará por la acción de la saliva más o menos en 10 minutos. Por el contrario, se requiere un tiempo de como mínimo 4 horas para la reparación de una lesión, resultado de una exposición parecida a la sacarosa, en el caso de una placa dental formada hace ya 48 horas o más.

El flúor ejerce un notable efecto sobre el proceso de remineralización, ya que no sólo facilita enormemente la velocidad de remineralización del esmalte por la saliva, sino que también produce fluorohidroxiapatita durante el proceso, lo

cual incrementa la resistencia del esmalte remineralizado frente a un futuro ataque por parte de los ácidos.

“Definición la caries.- Es una enfermedad de los tejidos calcificados del diente provocada por ácidos que resultan de la acción de microorganismos sobre los hidratos de carbono.

Mecanismo.- Se caracteriza por la descalcificación de la sustancia inorgánica, que va acompañada o seguida por la desintegración de la sustancia orgánica.

Localización.- Se localiza preferentemente en ciertas zonas y su tipo depende de los caracteres morfológicos del tejido.

Otros factores.- grupo enzimático, azúcares, lactobacilos placa adherente y solubilidad del esmalte.”⁵

El desarrollo de la caries dental puede considerarse un proceso dinámico continuo tanto con períodos repetidos de desmineralización, producto de la acción de ácidos orgánicos débiles (p. ej., ácido láctico, ácido acético y ácido pirúvico) de origen microbiano como también, la posterior remineralización gracias a la acción de la saliva. Además, existen diversos factores que influyen sobre el grado de vulnerabilidad del diente.

La etiología multifactorial de la caries dental

Para ayudar a los pacientes a resolver un problema de caries mantenida, es esencial considerar la etiología multifactorial de este trastorno. La ingestión frecuente de carbohidratos es el principal factor en la mayoría de los casos: no obstante, las deficiencias en los factores de protección natural siguen siendo en cuenta.

Una concentración elevada de ácido y una gran frecuencia de contacto provocan la desmineralización de la superficie dental. Sin embargo, en la mayoría de los casos se pueden potenciar los factores protectores naturales y los mecanismos de reparación y controlar el problema, al menos hasta

⁵ Barrancos Monney (2006). Operatoria dental. Cariología. (PP 239). Editorial Médica Panamericana. Argentina.

cierto punto. Existe un equilibrio muy delicado entre salud y enfermedad en el que intervienen los ácidos procedentes de la placa bacteriana que compiten con los factores protectores que dependen del flujo salivar normal y de una buena higiene.

Para poder identificar con exactitud la causa primordial de un desequilibrio en un determinado paciente es esencial conocer bien la verdadera naturaleza de cada uno de los factores y la actividad que se desarrolla sobre la superficie dental.

Normalmente, en la cavidad oral viven muchos tipos de bacterias y algunas pueden colonizar la superficie del diente, formando la placa dental. Entre ellas destacan los estreptococos adherentes, como *Streptococcus mutans*, que utilizan la sacarosa de la dieta para sintetizar polisacáridos extracelulares. Tras la cavitación del esmalte aumenta la proporción de *Lactobacillus*.

Retención de la placa

La placa bacteriana fermenta los carbohidratos de los alimentos y las bebidas, produciendo iones ácidos a nivel de la superficie dental. La eficacia del efecto tamponador de la saliva sobre estos ácidos es inversamente proporcional al espesor de la placa. La placa puede alcanzar un espesor considerable en los surcos y la fisura profundos, entre las superficies interproximales, especialmente cerca de aquellas zonas en las que los dientes se tocan entre sí y alrededor de las restauraciones rugosas o sobrecontorneadas. Las medidas mecánicas para la higiene oral no consiguen eliminar bien la placa de esa zona que, debido a ello, son las zonas en las que con mayor frecuencia se empieza a desarrollar las caries.

Efecto de la placa sobre el pH

Algunos de los carbohidratos fermentables que penetran en el entorno oral se disuelven en la saliva y pueden ser aprovechados por los microorganismos de la placa, que los metabolizan y reducen inmediatamente el pH 2-4 puntos a nivel de la superficie dental. El descenso depende del espesor de la placa, del número y el tipo de bacterias presentes en la placa,

de la eficacia tamponadora de la saliva y, quizá de otros factores. Para que se recupere el pH normal de reposo tienen que pasar desde 20 minutos en un paciente normal, hasta varias horas en aquellos muy propensos a la caries. Si el flujo salivar es elevado puede restablecer el pH neutro con bastante rapidez, pero la retención local de alimentos adheridos puede demorar el ascenso del pH hasta la disolución o eliminación de esos alimentos.

Frecuencia de ingestión de carbohidratos

En lo que se refiere a la conducta del paciente, el factor que conlleva un mayor riesgo de caries es la frecuencia de ingestión de carbohidratos fermentables. Está demostrado que lo que causa la caries es la frecuencia de consumo de carbohidratos fermentables, más que la cantidad total de carbohidratos consumidos. Los ácidos formados por la fermentación de los carbohidratos son ácidos orgánicos débiles y, en la mayoría de los casos, provocan únicamente una caries crónica de escasa importancia, que suele progresar a partir de una lesión superficial típica. La caries avanzará más rápidamente si el consumo frecuente de azúcares se mantiene durante mucho tiempo, o si existe una deficiencia grave de factores protectores naturales en algunas circunstancias, la adición de ácidos muy erosivos puede exacerbar considerablemente el problema.

Otras fuentes de ácidos

Una serie de fuentes extrínsecas, como los refrescos carbonatados, los cordiales, los zumos de cítricos y el reflujo o la regurgitación gástricos pueden aportar ácidos fuertes. Una exposición frecuente prolongada a estos ácidos puede inducir una rápida desmineralización y convertir una caries agresiva. Un buen ejemplo es el de los niños a los que se les permite dormir chupando un biberón con zumos de frutas. El pH cae rápidamente hasta niveles muy bajos: esta situación se puede prolongar durante mucho tiempo. El reflujo gástrico es otro problema que a menudo pasa desapercibido para el paciente, que puede pensar en que es algo normal o cuando menos aceptable y no contribuye a sus problemas orales.

Factores dietéticos protectores

Algunos alimentos actúan como factores protectores contra la desmineralización. La placa ataca menos la superficie dental en presencia de grasas. A esta categoría pertenecen los productos lácteos, especialmente el queso, y quizás las nueces. Otros alimentos pueden actuar como tampones.

Se considera que los alimentos que hay que masticar vigorosamente son protectores, ya que la masticación incrementa considerablemente el flujo salivar y, por consiguiente, la capacidad tamponadora. Este factor puede, por sí solo, restablecer la neutralidad del pH con bastante rapidez.

Saliva

La saliva desempeña un papel muy importante en la protección de los dientes frente a los ácidos. La evidencia clínica más convincente es el cambio espectacular y repentino que puede experimentar la estructura dental como consecuencia de la pérdida repentina de la saliva (xerostomía) debida a la ingestión de determinados fármacos, a la radiación de las glándulas salivares, al estrés prolongado o a determinados trastornos médicos.

Factores protectores

Los principales factores protectores de la saliva son:

Los iones Ca^{2+} y PO_3^- : normalmente, la saliva está sobresaturada cuando el apatito del esmalte tiene un pH neutro. Los iones PO_3^- : tiene además una gran capacidad tamponadora con el pH de reposo y en las fases iniciales de la agresión ácida.

La película, que se forma a partir de la saliva, confiere una gran protección contra la agresión ácida. Actúa como una barrera que impide la difusión de los iones ácidos hacia el diente, así como el movimiento de los productos de la disolución del apatito hacia el exterior del diente. También puede inhibir la mineralización del apatito para formar cálculos a partir de la saliva sobresaturada de iones Ca^{2+} y PO_3^- .

Existe un sistema tampón de bicarbonato muy eficaz en el flujo salivar estimulado, que confiere una gran protección frente a los ácidos orgánicos y erosivos a nivel de la superficie dental.

El flujo salivar y la velocidad de vaciado oral ayudan a eliminar los restos de alimentos y los microorganismos. Un flujo salivar elevado también puede eliminar los fluoruros tópicos aplicados, obligando a aumentar la cantidad requerida para mantener unos niveles óptimos para la protección dental.

La saliva contiene poco ion fluoruro (0.03 ppm o 1,6 $\mu\text{mol/l}$ por término medio), pero a pesar de ello contribuye a la protección a la protección global y la reparación del mineral dental.

Flujo salivar

La cantidad y la calidad de la saliva secretada varían a lo largo del día, en estado de vigilia y, disminuyen durante el sueño. La saliva sin estimular contiene poco tampón bicarbonato, y menos iones Ca^{2+} y más iones PO_3^- : que el plasma. La estimulación refleja del flujo salivar por la masticación (p.ej.. al masticar chicle) o por la presencia de alimentos ácidos (como el ácido cítrico) puede llegar a duplicar el flujo salivar. La concentración de tampón bicarbonato puede aumentar hasta 60 veces con la estimulación. Los niveles de iones Ca^{2+} pueden aumentar también ligeramente, pero los de iones PO_3^- no aumentan en proporción con el flujo. La saliva constituye la principal fuente de protección natural y reparación de los dientes tras la exposición a los ácidos. Si el flujo salivar máximo desciende por debajo de 0,7 ml/min puede aumentar el riesgo de caries, aunque esto dependen de muchos otros factores interactivos.

En ocasiones se puede observar una marcada reducción del pH salivar de reposo que no se acompaña necesariamente de una reducción del flujo. A menudo se ignora la causa; en estos casos, el paciente es más sensible a la progresión de la caries.

5.2.1.1. Factores de riesgo de caries dental

“Estados de riesgo

Bajo peso al nacer

Diabetes Mellitus

Embarazo

Malnutrición

Déficit de vitamina D

Hipertensión

Estrés

Depresión

Problemas digestivos

Síndrome de Sröjgen

Deficiencias inmunológicas, etc.”⁶

Existen muchos factores y estados de riesgo que aumentan la existencia de caries dental en las personas.

Vinculados a actividad previa de caries dental.

Experiencia anterior de caries.- Generalmente las personas muy afectadas por caries tienen mayor probabilidad a seguir desarrollando caries, igualmente los niños y adolescentes con antecedentes de caries en dentición temporal.

Grado de severidad de las caries.- Mientras mayor sea la severidad de las caries, mayor será la probabilidad de que la actividad de caries

⁶ Barrancos Monney (2006). Operatoria dental. Cariología. (PP 250). Editorial Médica Panamericana. Argentina.

persista. Las personas con caries en superficies lisas tienen mayor propensión a caries dental.

Presencia de caries activa.- Constituyen nichos ecológicos que crean condiciones para el mantenimiento de altos grados de infección por microorganismos cariogénicos y su transmisión intrabucal y familiar.

Presencia de áreas desmineralizadas o hipomineralizadas.- La mayor permeabilidad favorece la difusión de ácidos y el progreso a la cavitación.

Vinculados a la estructura del esmalte dental:

Anomalías del esmalte, opacidades y/o hipoplasias.- facilitan la colonización del *Streptococo mutans*, su prevalencia eleva el riesgo a caries.

Fosas y fisuras retentivas y formas dentarias atípicas retentivas.- facilitan la retención de microorganismos, restos de nutrientes y dificultan su remoción, promoviendo la desmineralización y el progreso de la caries dental.

Relacionados con la saliva:

Baja capacidad buffer salival.- la baja capacidad salival para detener la caída del pH y restablecerlo, incrementa la posibilidad de desmineralización.

Flujo salival escaso (xerostomía).- las funciones protectoras de la saliva resultan afectadas al disminuir el flujo salival, promoviendo la desmineralización y elevación del número de microorganismos cariogénicos; ello incrementa el riesgo a caries.

Viscosidad salival.- La saliva viscosa es menos efectiva en el despegue de carbohidratos, favoreciendo la desmineralización.

Relacionados con la interacción entre la estructura del esmalte dental y la saliva:

Deficiente resistencia del esmalte al ataque ácido.- Cuando es deficiente la resistencia del esmalte al ataque ácido, el proceso de desmineralización se extiende y favorece el progreso de la caries.

Deficiente capacidad de mineralización.- Cuando está afectada la capacidad de incorporación mineral a un diente recién brotado (maduración post-eruptiva) o la capacidad de reincorporación mineral al esmalte desmineralizado (remineralización), la desmineralización progresa y se favorece el proceso de caries.

Microbiológicos:

Alto grado de infección por *Streptococcus mutans*.- es el microorganismo más fuertemente asociado al inicio de la actividad de caries dental, los altos grados de infección (10⁶ unidades formadoras de colonias por ml de saliva) se asocian a alto riesgo a caries y a la transmisión del microorganismo.

Alto grado de infección por *Lactobacilos*.- se relacionan con la progresión de la lesión cariosa, los altos grados de infección (10⁶ unidades formadoras de colonias por ml de saliva) se asocian a elevada actividad de caries dental y a patrones dietéticos cariogénicos.

Mala higiene bucal.- Las deficiencias en la higiene bucal se traducen en mayor acumulación de biopelícula dental o placa dentobacteriana, lo cual reduce el coeficiente de difusión de los ácidos formados por los microorganismos fermentadores, facilitando el proceso de desmineralización y elevando el riesgo caries, sobre todo en personas con alto número de microorganismos cariogénicos.

Factores retentivos de biopelícula dental:

Apiñamiento dentario moderado y grave, tratamiento ortodóncico fijo, aditamentos de prótesis, obturaciones extensas.- dificultan los

procedimientos de higiene bucal, promoviendo acumulación de placa dentobacteriana patógena y por consiguiente favorecen la desmineralización.

Recesión gingival.- Al dejar expuesta la unión cemento esmalte se crean condiciones para la acumulación de la biopelícula dental y la aparición de caries radiculares.

Patrones dietéticos cariogénicos:

La dieta desequilibrada con elevada concentración de alimentos azucarados solos y/o asociados a jugos de frutas ácidas, promueve el desarrollo de caries dental.

Otros factores biosociales:

Edad.- las edades en que se produce el brote dentario son de mayor riesgo a caries de la corona; las edades adultas en personas con secuelas de enfermedad periodontal son de riesgo a caries radicular.

Sexo.- algunos estudios reflejan que el sexo femenino resulta más afectado por caries dental, mostrando mayor cantidad de dientes obturados y menor cantidad de dientes perdidos en relación al sexo masculino. Se dice que en el sexo femenino la secreción salival es menor y además está más sometido a variaciones hormonales.

Factores tales como el bajo nivel socioeconómico, bajo nivel de instrucción, bajo nivel de educación para la salud, políticas inadecuadas de los servicios de salud, costumbres dietéticas no saludables, familias disfuncionales y numerosas, más la presencia de varios niños convivientes, se asocian a mayor probabilidad de caries.

Relacionados con las terapias de flúor:

Inexistencia de terapias con flúor sistémico.- eleva la susceptibilidad del esmalte dental a la disolución ácida.

Inexistencia de terapias de flúor tópico.- se dificulta el proceso de remineralización.

Servicios de salud estomatológica:

Los servicios con orientación curativa que no practican actividades comunitarias no originan cambios significativos en el estado de salud en cuanto a caries dental

Asistencia a control estomatológico irregular:

La asistencia a control estomatológico irregular o regular sólo para acciones restauradoras atenta contra la preservación de la estructura dentaria.

Ambientales:

Las altas temperatura producen resequedad bucal.

La existencia de aguas naturales con concentración adecuada de flúor, previenen caries dentales.

Las radiaciones conducen a xerostomía y elevación del grado de infección por microorganismos cariogénicos elevando la susceptibilidad a caries dental.

La existencia de personas convivientes con alto grado de infección por microorganismos cariogénicos predispone a la transmisión de éstos y a la aparición de caries en la temprana infancia, en ésta también influye el que las madres sean fumadoras.

5.2.1.2. Tipos de caries dental.- La clasificación más amplia que se hace en relación a caries es la caries clínica y caries radiológica.

Caries clínica es aquella que se puede detectar con sonda de caries y espejo.

Caries radiográfica es aquélla que no se observa mediante observación clínica.

Cuando encontramos una caries lo primero es detectar la ubicación, detectar la posición donde están ubicadas las diferentes caries: interproximal, oclusal, vestibular/lingual, pulpar, radicular y luego evaluar la profundidad que tiene en relación con la cámara pulpar.

Según localización.- Caries de fosas y fisuras.

Por su disposición.- en forma de ángulo agudo hacia el límite amelodentinario, proporcionan retención mecánica y un microambiente ecológico propicio para el desarrollo de la caries.

Caries de superficies lisas.- Siempre están precedidas por la placa microbiana.

Caries radicular.- Se inicia por debajo de la unión amelo- cementaria, en aquellas superficies radiculares donde la cresta del margen gingival ha sufrido retracción, llevando a la exposición de la superficie cementaria, bajo la presencia de acúmulo de placa bacteriana, se diferencia de la erosión, la abrasión y la reabsorción idiopática, afecciones que también atacan a la raíz.

Caries del lactante.- Por lo general se localizan en superficies lisas, donde varios dientes están involucrados. Los dientes se van afectando según la cronología, la secuencia de erupción y por la posición de la lengua al succionar. Ataca fundamentalmente a los 4 incisivos superiores, primeros molares superiores e inferiores y caninos inferiores.

Según profundidad:

Caries en esmalte (Caries Limitada al Esmalte).- Proceso de destrucción dentaria que afecta el esmalte sin o con ruptura de la superficie externa.

Caries en dentina superficial.- Proceso de destrucción dentaria que afecta el esmalte y capa superficial de la dentina con ruptura de la superficie externa. Caries en dentina profunda.- Proceso de destrucción dentaria que afecta el esmalte y la dentina profunda.

Según avance de la lesión:

Caries activa.- puede ser de avance rápido o lento.

Caries detenida.- cuando las condiciones que dieron origen a la caries, varían y se detiene el avance de la lesión.

Según la dentición:

En los dientes temporales.- “En los dientes temporales, la secuencia de ataque de la caries sigue un patrón específico: molares mandibulares, molares superiores y dientes anteriores superiores. A excepción de los casos de caries fulminante y caries por lactancia, los primeros dientes afectados por el proceso rara vez son los anteriores inferiores o las superficies facial y lingual de los dientes temporales. Los primeros molares temporales de las arcadas inferior y superior son mucho menos susceptibles a la caries en las superficies oclusales que los segundos molares temporales, aún cuando aquéllos erupcionen antes que éstos.”⁷

Esta diferencia en cuanto a la susceptibilidad a la caries se relaciona sin duda con las diferencias de morfología de la superficie oclusal. Así, el segundo molar temporal, por lo general, es más profundo y presenta menos fosas y fisuras que el primero. Habitualmente, la caries interproximal de los segmentos anterior y bucal de los dientes temporales, no se produce hasta que aparece el contacto proximal. Sin embargo, la caries proximal evoluciona con más rapidez que la oclusal y, también, produce un porcentaje más elevado de exposiciones de la pulpa. Por ello, se realizan radiografías periódicas cuando se detecta el contacto proximal entre los molares temporales. Los niños con caries asociada a fosas y fisuras en los dientes temporales, estaban más predispuestos a desarrollar caries en las superficies lisas de estos dientes que los niños sin caries.

En la dentición mixta.- Con la erupción del primer molar permanente, el odontólogo ya se encuentra a menudo con fisuras y fosas oclusales

⁷ Barrancos Monney (2006). Operatoria dental. Cariología. (PP 250). Editorial Médica Panamericana. Argentina.

afectadas, así como con defectos morfológicos que deberá restaurar o tapar para prevenir las lesiones extensas de caries.

Las observaciones de Blayney y Hill apoyan la hipótesis de que la caries aparece primero en los primeros molares permanentes inferiores, y que en éstos la incidencia del proceso es muy superior a sus homólogos superiores.

En la dentición permanente de los jóvenes.- Al erupcionar los premolares y los segundos molares permanentes aumenta la incidencia de caries. Al igual que los primeros molares permanentes, los segundos molares permanentes inferiores son más afectados en su superficie oclusal que en el maxilar superior. Estos dientes requieren una atención meticulosa, con aplicación de flúor y obturaciones cuando sea preciso, para prevenir una penetración rápida en la dentina y, también, la exposición de la pulpa.

“El que existan otros tipos de tratamientos además del ya conocido como obturación o empaste, es de vital importancia, porque ataca el problema desde el inicio, y se evita que la lesión vaya a más y se cavite, siendo entonces indispensable recurrir a la obturación o empaste.”⁸

La caries se puede tratar en diversas fases. Por tanto es importante analizar el riesgo de caries del paciente, la existencia de lesiones iniciales y su ritmo de progresión, porque si no se conserva íntegramente la capa externa de esmalte, la lesión pasará a ser cavitada y tendremos que usar las técnicas de obturación.

⁸Sarrión Beatriz(2005). La Caries. Recuperado en: octubre 3, 2010. Disponible en:
http://www.saludalia.com/Saludalia/servlets/contenido/jsp/parser.jsp?nombre=doc_caries_dental

5.2.1.3. Tipos de protectores pulpares.- El objetivo de todo tratamiento conservador en un diente vital es mantenerlo sano y en estado funcional. Sin embargo, después de la caries dental, la causa más frecuente de daño pulpar es la iatrogenia inducida por el odontólogo debido al uso inadecuado de los materiales y a la aplicación incorrecta de las técnicas de tratamiento.

Es fundamental comprender que dentina y pulpa constituye una misma entidad y que toda acción llevada a cabo sobre la dentina tendrá su correlativa repercusión pulpar.

Cuando se considera la elección de un tratamiento, los beneficios terapéuticos deben ser mayores que la posibilidad de causar lesión.

La mejor protección para una preparación dentaria realizada correctamente sin generar calor, deshidratación, etc. Podría ser una restauración con un material permanente colocada directamente sobre la dentina, sin el empleo de ninguna base, siempre que estuviera correctamente adherida, se hallara libre de filtración marginal y no sufriera desgaste ni cambios dimensionales.

“Los materiales de protección dentinopulpar pueden agruparse en: selladores dentinarios, forros cavitarios y base cavitarias.”⁹

Selladores Dentinarios.- Son recubrimientos de unos pocos micrones de espesor que se emplean fundamentalmente para evitar el pasaje de sustancias químicas, bacterias y toxinas a través de los conductillos dentinarios. Además, al bloquear las terminaciones de los túbulos previenen la hipersensibilidad dentinaria, por lo que son útiles para sellar la dentina antes de la cementación de una corona. Los selladores dentinarios colocados sobre las paredes cavitarias reducen la filtración marginal. Son aislantes eléctricos pero no térmicos. Reducen el galvanismo bucal en pacientes con restauraciones de diferentes metales. Como selladores dentinarios se utilizan a los barnices y a los sistemas adhesivos.

⁹ Barrancos Monney (2006). Operatoria dental. Protección dentino - pulpar. (PP 700). Editorial Médica Panamericana. Argentina.

Barnices.- los barnices consisten en soluciones de una resina natural o sintética en un solvente (acetona, cloroformo o éter) que al evaporarse deja sobre la superficie por recubrir una capa muy delgada de resina. La resina natural más utilizada es el copal disuelto en acetona (copalite, Cavite varnish, solución al 20 % de copal en acetona, etc.). Los barnices no forman una capa uniforme, para obtener una película homogénea, sin poros, deben aplicarse por lo menos dos capas de barniz, demasiadas capas interferirán en la adaptación del material de restauración. El barniz debe utilizarse en forma muy fluida, si se tornara espeso por evaporación del solvente, no deberá usarse. La función principal del barniz es reducir la filtración marginal en restauraciones de amalgama, actúa como aislante químico y eléctrico, pero no térmico, además, reduce el galvanismo bucal e inhibe la penetración de iones metálicos de la restauración en la dentina subyacente, lo que previene la decoloración del diente. Su uso está contraindicado debajo de restauraciones de composite, ionómero o compómero, algunos barnices con resinas artificiales (poliamida, poliestireno, etc.) pueden usarse debajo de restauraciones de composite (copalite CF, copaliner, barrier, contact, etc) según algunos investigadores, ablandan la porción de material con la que entran en contacto. De todos modos para restauraciones de composite resulta más conveniente usar un sistema adhesivo en todo el interior de la preparación. El uso clínico de barnices está disminuyendo y está siendo reemplazado por los sistemas adhesivos.

Sistemas adhesivos.- Se lo puede utilizar debajo de restauraciones plásticas o rígidas, los sistemas adhesivos usados bajo restauraciones de amalgama producen mejor sellado y mayor reducción de la filtración marginal que los barnices convencionales, por lo tanto también reducen en mayor grado la sensibilidad posoperatoria. Por su capacidad adhesiva tienen otras ventajas adicionales: disminuyen la necesidad de realizar retenciones cavitarias (aunque no las evita totalmente) y refuerzan en cierto grado la estructura dentaria, como desventaja se puede mencionar su mayor costo y que su aplicación lleva mayor tiempo y resultar más dificultosa, otro inconveniente es que la incorporación del adhesivo al amalgama podría debilitar la restauración. Algunos autores plantean dudas respecto de su eficacia clínica en el largo plazo, debido a

un posible deterioro progresivo de la resistencia adhesiva. En la mayoría de los nuevos sistemas adhesivos se aplica un agente ácido sobre esmalte y dentina simultáneamente (grabado total), el ácido graba el esmalte produciendo microporosidades, mientras que en la dentina actúa eliminando el barro dentinario, ensanchando la entrada de los túbulos y desmineralizando la sustancia intertubular, a continuación, se coloca el sistema (primer) resina adhesiva, que penetra en la superficie acondicionada y produce el sellado. La amalgama debe condensarse rápidamente, antes de que se produzca la polimerización del adhesivo, para lograr adhesión. Los sistemas adhesivos combinan el uso de sus distintos componentes según el tipo de restauración que se va a realizar.

Forros cavitarios.- Los forros cavitarios (liners), son recubrimientos que se colocan en espesores que no superan los 0,5 mm, además de constituir una barrera antibacteriana y antitoxinas ante una eventual filtración marginal, reducir la sensibilidad dentinaria, producir aislamiento químico y eléctrico y reducir el galvanismo como los selladores dentinarios, pueden liberar fluoruros (acción preventiva) o actuar como bacteriostáticos e inducir la formación de dentina de reparación (acción terapéutica), hoy se sabe que esta última no es una propiedad exclusiva de estos materiales. En ausencia de infección, la pulpa es capaz de formar dentina de reparación, independientemente del material utilizado para recubrirla. Los forros cavitarios pueden ser cementos o resinas de endurecimiento químico, físico o dual o productos que forman una capa por evaporación del solvente. Los materiales más utilizados como forros cavitarios son: el hidróxido de calcio fraguable, el cemento de ionómero vítreo y los materiales fotopolimerizables con resinas y otros componentes. Actualmente la utilización de los forros cavitarios está siendo reemplazada por la hibridación de la dentina.

Hidróxido de calcio fraguable.- el hidróxido de calcio fraguable posee una elevada alcalinidad que lo hace germicida y bacteriostático, es de manipulación simple y endurecimiento rápido, sin embargo es soluble, tiene una rigidez reducida, poca resistencia compresiva y traccional y no es adhesivo, se ablanda y se desintegra con facilidad ante una eventual filtración marginal de la restauración, su uso debe limitarse a pequeñas

áreas en la profundidad de la cavidad y complementarse con otro material de propiedades físicas superiores como el ionómero vítreo. Se presenta en forma de dos pastas una base y un catalizador, la mezcla se realiza sobre una loseta de vítreo o un bloque de papel en forma rápida (5 a 10 seg) y se lleva a la cavidad con un aplicador de extremo esférico. También existen cementos de hidróxido de calcio fotopolimerizables.

Cemento de ionómero vítreo.- puede actuar como forro o como base, según el espesor en que se lo coloque será considerado cuando nos refiramos a las bases cavitarias.

Materiales fotopolimerizables con resinas y otros componentes.- Existen algunos productos que contienen calcio y fluoruros en su composición pero que no son considerados ionómeros vítreos porque no endurecen a través de la reacción ácido-base, propia de estos, son materiales resinosos fotopolimerizables, su manipulación es sencilla, tienen buen color para ser usados bajo restauraciones estéticas, pero liberan fluoruros en baja proporción y se adhieren poco a la dentina.

Bases Cavitarias.- Consisten en cementos o resinas de endurecimiento químico, físico o dual que se colocan en espesores de 1mm, al tener mayor espesor que los forros cavitarios proveen aislamiento térmico y pueden actuar como sustituto de la dentina, aumenta la rigidez del piso cavitario, rellenan socavados, refuerzan estructuras debilitadas, dan óptimo espesor al material de restauración, etc. Como bases cavitarias se tiene: el cemento de ionómero vítreo, que es el material de base de elección, y también se tienen otras bases cavitarias alternativas.

Cemento de ionómero vítreo.- Es el material de protección dentino pulpar que más se acerca al ideal, se adhiere al tejido dentario y se une bien al composite sin necesidad del grabado, no irrita la pulpa si es bien manipulado, en su composición hay una elevada cantidad de fluoruros, que al liberarse proporcionan efectos preventivos, produce un buen sellado de la dentina y su solubilidad es mínima, su módulo elástico y su coeficiente de expansión térmica son similares a los de la dentina, por lo que resulta un buen sustituto de esta en grandes cavidades, al fraguar,

no sufre la contracción que ocurre con los composites al polimerizar y por eso es conveniente que en grandes preparaciones sea el ionómero el material que ocupe la mayor parte de la cavidad. Como base tiene excelentes propiedades mecánicas y puede utilizarse como relleno del esmalte sin soporte y para reconstruir muñones. El ionómero vítreo convencional para ser usado como base o forro cavitario se presenta en forma de un polvo y un líquido, el polvo está compuesto por un vidrio que contiene óxido de sílice, calcio, fosfatos, aluminio y fluoruros; el líquido es una solución acuosa de ácido poliacrílico y sus copolímeros y otros ácidos como el tartárico y el itacónico. La mezcla fragua químicamente a través de una reacción ácido-base, formando una sal, para no alterar sus propiedades, y evitar que resulte irritantes es fundamental respetar la relación adecuada polvo-líquido y realizar una correcta manipulación.

Otras bases cavitarias.- El cemento de fosfato de cinc, utilizado durante muchos años como base cavitaria, tiene excelentes propiedades mecánicas pero no libera fluoruros ni es adhesivo. El cemento de policarboxilato también posee buenas propiedades mecánicas y sí es adhesivo, pero tampoco libera fluoruros y su manipulación es complicada. Por estas razones estos cementos han sido reemplazados por el ionómero vítreo, que actualmente es el material que reúne la mayoría de los requisitos del material de protección ideal. El óxido de zinc y eugenol y otros productos modificados resultan irritantes para la pulpa en preparaciones profundas. Sus propiedades mecánicas son inferiores a las del ionómero y son incompatibles con las restauraciones adhesivas, porque el eugenol interfiere sobre la polimerización de los composites, por lo tanto, su uso como base está contraindicado. Se utilizan para la inactivación de caries múltiples por su acción antibacteriana y porque debido a su baja solubilidad y contracción pueden producir un buen sellado provisorio de la cavidad.

Selección del material de protección dentino pulpar

Una vez terminada la preparación cavitaria, la decisión acerca de la necesidad de proteger la dentina y la selección del material más adecuado surge de la evaluación de una serie de factores, estos son:

Diagnóstico pulpar.- un estado de hiperemia pulpar implica mayor riesgo que un estado preoperatorio de pulpa normal y requerirá una protección adecuada para no transformar un estado reversible en irreversible. Ningún material de protección podrá revertir un estado de pulpitis o necrosis ante un diagnóstico equivocado.

Permeabilidad dentinaria.- Cuanto mayor sea la permeabilidad dentinaria, más serán las vías de entrada de los elementos irritativos hacia la pulpa y mayor la necesidad de protegerla. La permeabilidad se relaciona en forma directa con la profundidad de la preparación, cuanto más se aproxima la preparación dentaria a la pulpa, mayor es el número de túbulos dañados por unidad de superficie. El diámetro de cada túbulo también aumenta cerca de la pulpa, estos dos factores contribuyen al incremento de la superficie dentinaria de difusión. La permeabilidad también depende de la edad del paciente, un diente joven con anchos túbulos dentinarios abiertos es más permeable a los componentes tóxicos que un diente viejo que con los años ha producido una cantidad considerable de dentina esclerótica y reparativa. Una preparación en un diente virgen también dejará expuesto un tejido más permeable que la remoción de antiguas restauraciones o las erosiones y abrasiones de las cuales la pulpa se fue defendiendo lentamente.

Edad del paciente.- porque en un paciente joven el tamaño pupar es mayor que en un adulto, lo que significa menores espesores de dentina remanente tras la preparación cavitaria. Por otra parte la pulpa joven y bien irrigada responderá positivamente a las noxas formando dentina terciaria y esclerosis como elementos de defensa. Una pieza adulta tiene disminuida esta capacidad y procedimientos tales como la protección pulpar directa tendrán menores probabilidades de éxito.

Profundidad de la preparación.- Este es el factor que más pesa en el momento de decidir la protección dentinopulpar a realizar, por ello las preparaciones cavitarias se han clasificado en superficiales, intermedias y profundas al determinar el tratamiento a seguir, a medida que aumenta la profundidad y la aproximación al núcleo odontoblástico es mayor, más grande es el riesgo de producir lesión pulpar. La preparación de una

cavidad superficial que corta las prolongaciones odontoblásticas cerca del límite amelodentinario sólo causa una leve irritación. La reducción del espesor de dentina remanente aumenta la permeabilidad, la excesiva profundidad de la preparación también produce el debilitamiento del piso cavitario.

Material de restauración.- Las restauraciones de ionómero vítreo y de compómero por lo general no requieren la localización de ningún material de protección, sus propiedades adhesivas les permiten sellar bien la dentina, bloqueando la transmisión de estímulos hacia la pulpa, al adherirse a la pared dentaria, cierran perfectamente la brecha diente – restauración e impiden la filtración marginal. La amalgama no es adhesiva y, por lo tanto, se requiere la interposición de un sellador dentinario sobre las paredes de la preparación para evitar la filtración marginal. En las restauraciones de composite sus propios sistemas de adhesión cumplen esa función, la necesidad de colocar además forros o bases cavitarias dependerá de otros factores.

Oclusión.- “Las restauraciones ubicadas en zonas activas de oclusión, que reciben fuerzas masticatorias intensas, requieren bases rígidas, al elegir el material de protección dentino – pulpar, algunos operadores también consideran la incidencia de caries y en los pacientes de alto riesgo aconsejan la aplicación de forros y bases cavitarias que liberen fluoruros, empero, para que la acción anticariogénica adquiriera importancia, habría que esperar la existencia de una filtración en la restauración, situación más frecuente en las restauraciones de composite cuyos márgenes están ubicados en dentina o cemento.”¹⁰

En realidad, el odontólogo debería procurar disminuir el nivel de riesgo cariogénico del paciente con medidas preventivas adecuadas y realizar restauraciones lo más herméticas posibles, y no esperar los beneficios de una eventual liberación de fluoruros provenientes de una base cavitaria.

¹⁰ Barrancos Monney (2006). Operatoria dental. Protección dentino - pulpar. (PP 710). Editorial Médica Panamericana. Argentina.

5.2.2. Patología de la pulpa dental.- “Cuando la caries avanza a la pulpa existe daño severo y se piensa que los dientes permanentes jóvenes son aptos para muchos procedimientos de cicatrización pulpar, por su mayor perfusión apical, la cual se considera fomenta la capacidad de la pulpa para reaccionar con buen éxito ante algunas agresiones.”¹¹

Al igual que en los dientes primarios y permanentes maduros, es necesario proteger la dentina expuesta durante cualquier preparación mecánica y fase restaurativa del tratamiento. Debe colocarse de manera sistemática hidróxido de calcio sobre la dentina en toda zona que sea más profunda que la unión amelodentinaria, a causa de preparación mecánica, excavación cariosa o fractura coronal que abarque la dentina. Esto tiene el fin de proteger los túbulos dentinarios, los odontoblastos y la pulpa mediante la esclerosis de los túbulos dentinarios.

5.2.2.1. Diagnóstico.- El aspecto más difícil en la terapéutica pulpar en niños es el diagnóstico, ya que intervienen una serie de factores tales como la ansiedad de los padres, la dificultad de obtener datos precisos a cerca del dolor, y el abordaje psicológico de la conducta del niño.

Ante un problema de dolor dental, es muy importante el llevar a cabo un interrogatorio bien orientado. La historia clínica odontopediátrica es una parte de la historia de salud general del niño, que nos ayuda al conocimiento de la salud bucal de nuestro paciente. Su estructura está basada en tres fases: obtener información, procesar esa información y proporcionar los elementos claves del diagnóstico para establecer el plan de tratamiento.

Al momento de examinar a un niño, muy especialmente si es pequeño, deben evitarse maniobras que causen dolor o temor, el examen debe ser breve.

¹¹ Ingle J. y Bakland L. (2004). Endodoncia. Endodoncia Pediátrica (PP 873). McGraw-hill Interamericana editores S.A. México.

El diagnóstico de una enfermedad pulpar es muy difícil en los pacientes jóvenes, porque con frecuencia no pueden explicar con precisión sus síntomas. Esto suele ser más difícil de precisar en los dientes con ápices abiertos, ya sea por la dificultad del niño en manifestar lo que siente o por la correlación de los síntomas clínicos. Por ello, se deben extremar los detalles para poder llegar a una información más precisa. La necesidad de ejecución de procedimientos distintos para los dientes con pulpa viva y pulpa necrótica exige un diagnóstico preciso de su estado, no existen unas pruebas diagnósticas clínicas confiables para evaluar con precisión el estado de una pulpa dental inflamada. Para realizar el diagnóstico más exacto, se debe obtener información a partir de diversas fuentes, entre ellas, una historia clínica cuidadosa, características del dolor, exámenes clínicos y radiográficos.

El examen de salud debe estar dirigido a todo paciente que ingresa al tratamiento. Es importante destacar la necesidad de contar con buenos registros, tanto en la ficha clínica, como en el formulario de hoja diaria, que permitan medir y evaluar el desarrollo del plan de tratamiento. El examen de Salud es el examen clínico realizado por el odontólogo al niño(a), de 6 años, con el objeto de evaluar y controlar el normal crecimiento y desarrollo del aparato estomatognático, sus condiciones actuales de salud-enfermedad, prevenir enfermedades, diseñar un plan de tratamiento de recuperación e indicar su derivación oportuna, si es necesario.

“Una vez en el consultorio, tras realizar una rápida exploración clínica del estado general del paciente, debemos evaluar la extensión de las lesiones de los tejidos duros. Se realizará una correcta historia clínica y un adecuado examen clínico y radiológico, teniendo en cuenta, que un examen incompleto nos conduciría a un diagnóstico incorrecto y a un tratamiento que conlleva mayor número de complicaciones.”¹²

En la anamnesis el Odontólogo debe recabar antecedentes de salud del niño(a) y familiares directos, hábitos alimentarios, hábitos disfuncionales

¹² García C. y Mendoza A. (2005). Traumatología Oral en Odontopediatría. Manejo de Paciente traumatizado, exploración y diagnóstico de las lesiones. (PP. 35). Edición Ergón. España.

y todo antecedente de salud general relevante para realizar el diagnóstico y tratamiento integral de su salud bucal.

“La ciencia ha evolucionado mucho en las últimas décadas, principalmente en relación a la concientización sobre la importancia del diagnóstico precoz de las enfermedades.”¹³

El examen Físico comienza desde que el niño(a) ingresa a la clínica, observándose su marcha, alteraciones posturales, asimetrías, etc. En el sillón dental se efectúa un examen de cuello, tiroides, ganglios, ATM, músculos periorales, piel y fanéreos, y simetría facial.

En el examen intraoral se debe evaluar funciones básicas: Deglución, respiración, masticación, lenguaje y evaluar la cronología de la erupción, revisar las diferentes estructuras intraorales: mucosas, faringe, paladar, lengua, piso de boca, frenillos. Encía: Color, forma, tamaño y sangramiento. Registrar diagnóstico en ficha clínica.

Dientes: Registrar diagnóstico de cada diente en odontograma y consignar índices ceo y CPO. Evaluar crecimiento y desarrollo máxilo dentario y máxilo mandibular.

Cuantificación de Caries:

Índice CPO

Resulta de la sumatoria de dientes permanentes cariados perdidos y obturados. El diagnóstico de surco profundo no se considera en este índice. Respecto a su empleo, pueden hacerse algunas consideraciones especiales: Cuando el mismo diente está obturado y cariado, se considera el diagnóstico más severo (cariado); Se considera diente ausente el que no se encuentra en la boca después de tres años de su tiempo normal de erupción; El 3er. molar se considera ausente después de los 25 años, si no existe certeza de su extracción; La restauración por

¹³ Da Silva Léa Assed. (2008). Tratado de Odontopediatría. Diagnóstico de lesiones de Caries. (PP. 269). Sao Paulo – Brasil.

medio de corona se considera diente obturado; La presencia de raíz se considera como pieza cariada. La presencia de selladores no se cuantifica.

Índice ceo

El índice ceo es la sumatoria de dientes primarios cariados, con indicación de extracción y obturados. Respecto a su empleo, téngase en cuenta que: no se consideran en este índice los dientes ausentes: la extracción indicada es la que procede ante una patología que no responde al tratamiento más frecuentemente usado; la restauración por medio de una corona se considera diente obturado; cuando el mismo diente esta obturado y cariado, se consigna el diagnóstico más grave; la presencia de selladores no se cuantifica.

Procedimiento de diagnóstico clínico

“Movilidad.- Se debe distinguir entre movilidad patológica y movilidad normal de dientes primarios, cercanos a la exfoliación. Es mejor probar la movilidad de un diente con su opuesto. En dientes traumatizados, la movilidad puede estar indicando daño a las estructuras de soporte.

Palpación.- Debe hacerse con la punta del dedo índice, para localizar un diente doloroso en el que la inflamación ha llegado a comprometer el ligamento periodontal.”¹⁴

Vitalidad pulpar.- Es de valor dudoso. Puede dar resultados en dientes primarios por la aprehensión del niño asociado a la prueba misma. Puede ser muy importante, porque da una idea del estado histopatológico de la pulpa en un diente permanente cariado o traumatizado, al compararlo con un diente normal.

¹⁴ García C. y Mendoza A. (2005). Traumatología Oral en Odontopediatría. Manejo de Paciente traumatizado, exploración y diagnóstico de las lesiones. (PP. 35). Edición Ergón. España.

Examen radiográfico.- Se debe tomar una radiografía periapical del diente, que sospechamos tiene algún trastorno pulpar. Los factores a evaluarse, son los siguientes:

Extensión de la lesión cariosa y proximidad a la pulpa.

Restauraciones y terapia pulpar previas (pulpotomía o pulpectomías)

Evidencia de cambios pulpares degenerativos, como formaciones calcificantes o reabsorción interna.

Ancho del espacio periodontal (normal, uniforme) y lámina dura (intacta o interrumpida).

Reabsorción radicular consistente, con respuesta patológica.

Radiolucidez del hueso, incluyendo cambios periapicales (en dientes primarios se ve con más frecuencia el compromiso de la furcación).

Reconocer correctamente los factores que complican la interpretación radiográfica dental pediátrica, como espacios medulares largos, superposición de folículos secundarios en desarrollo y patrones de reabsorción normales en dientes primarios.

En dientes permanentes jóvenes, puede ser difícil la interpretación por el ápice radicular normalmente abierto y grande.

Se puede tomar una radiografía, para localizar algunos cambios como en fracturas radiculares.

Los ápices de los dientes primarios, muy rara vez se les encuentra cerrados.

Los abscesos en los ápices de los dientes primarios, no son frecuentes como ocurre en los dientes permanentes.

Al ser imposible determinar el diagnóstico histológico de la pulpa, sin extraerla y examinarla, se ha desarrollado un sistema de clasificación clínica. Este sistema se basa en los síntomas del paciente y los

resultados de las pruebas clínicas; y pretende ayudar al clínico a decidir el tratamiento.

Patología pulpar

1. Pulpa sana.- El término pulpa sana se refiere a una pulpa vital, libre de enfermedades; puede presentar una gran variación en su estructura histológica según su edad y funciones. Es una pulpa asintomática que produce una respuesta de débil a moderada frente a estímulos térmicos, mecánicos y eléctricos. La respuesta cesa casi inmediatamente (1-2 segundos) cuando el estímulo desaparece. El diente y su aparato de sostén no tienen una respuesta dolorosa a la percusión o palpación. El tejido pulpar presenta poca capacidad de reparación, en virtud de estar circundado por un tejido duro (dentina) y todavía presenta, un suplemento sanguíneo restringido. No hay posibilidad de formar irrigación colateral rápida en la pulpa. Los tejidos periapicales, lo contrario del pulpar, presentan condiciones muy satisfactorias que favorecen la reparación de su salud. Todas las lesiones periapicales de origen pulpar, aparentemente son irreversibles sin tratamiento endodóntico. La necrosis del área apical puede ser reversible con el tratamiento, en virtud de posibilitar abundante circulación colateral. En las radiografías no existe evidencia de reabsorción radicular, y la lámina dura está intacta. Conducto claramente delineado. Sin evidencias de calcificación del conducto. La región periapical está constituida de estructuras que presentan íntimas relación entre sí, tales como el ápice radicular, ligamento periodontal apical y hueso alveolar. Al examinar una radiografía, el operador debe observar que el ápice del diente presente las siguientes condiciones: Completamente formado, afilado, no reabsorbido.

2.- Pulpitis reversible.- La pulpitis reversible implica una pulpa inflamada que conserva la vitalidad, y que mantiene la capacidad reparadora suficiente para recuperar la salud si se elimina el irritante que la causa.

Sintomatología: Dolor agudo a la aplicación de estímulos térmicos o/y osmóticos. Al quitar el estímulo la pulpa permanece asintomática.

Examen clínico: Evidencia de caries dental, restauración fracturada, tratamiento restaurador reciente, restauraciones con inapropiada base o cúspides fisuradas. Durante las pruebas de vitalidad la pulpa reacciona más al frío que los dientes normales, y con mayor rapidez que al calor. La percusión suele ser negativa.

Diagnóstico radiográfico: el espacio del ligamento periodontal y la lámina dura son normales.

3.- Pulpitis irreversible.- La pulpitis irreversible puede ser aguda, subaguda (exacerbación leve de una pulpitis crónica) o crónica. La pulpa con inflamación aguda es sintomática, mientras que la pulpa con inflamación crónica es asintomática en la mayoría de casos.

Sintomatología: Dolor espontáneo o provocado por cambios térmicos o posturales. Difuso, localizado o irradiado. Sordo, pulsátil, lancinante. De larga duración.

Examen clínico: Caries profunda, restauraciones defectuosas de larga data, exposición pulpar por caries, grandes obturaciones, trauma oclusal, algunas veces movilidad dentaria. La respuesta a las pruebas de vitalidad con estimulación térmica puede ser igual que en la pulpitis reversible, pero el dolor persiste después de quitar el estímulo. "El calor intensifica la respuesta al progresar la inflamación, y el frío tiende a aliviar el dolor en las fases avanzadas de la pulpitis.

La sensibilidad a la percusión indica una pulpitis irreversible, que en poco tiempo se convertiría en periodontitis apical aguda."¹⁵

Diagnóstico radiográfico: la zona periapical suele tener una configuración normal, aunque podemos observar un ligero ensanchamiento en las fases avanzadas de la pulpitis. Podemos observar también caries

¹⁵ Ingle J. y Bakland L. (2004). Endodoncia. Endodoncia Pediátrica (PP 876). McGraw-hill Interamericana editores S.A. México.

profunda con o sin compromiso pulpar, caries recidivante, obturaciones profundas con o sin fondo cavitario, obturaciones en mal estado, filtradas o con interfaces.

4.- Necrosis pulpar.- Significa muerte de la pulpa. Es la evolución de una pulpitis irreversible no tratada, una lesión traumática o cualquier circunstancia que origine interrupción prolongada del suministro de sangre a la pulpa. La necrosis pulpar puede ser total o parcial (más común en dientes multirradiculares).

Sintomatología: La necrosis parcial puede dar una sintomatología semejante a la de la pulpitis irreversible. La necrosis total es asintomática ya que, en esta fase, las fibras sensoriales de la pulpa están destruidas. Sin embargo, se puede originar dolor en los tejidos perirradiculares, inflamados a causa de la degeneración pulpar. La necrosis no tratada puede provocar dolor a la percusión y palpación por inflamación del ligamento periodontal.

Examen clínico: No existe movilidad. La palpación y la percusión son negativas. Las pruebas de vitalidad no dan ninguna respuesta. Puede observarse un cambio en la coloración del diente. Diagnóstico radiográfico: son normales (a no ser que exista una inflamación periapical concomitante). En la necrosis no tratada puede observarse ligamento periodontal engrosado Tratamiento: La necrosis pulpar requiere el tratamiento endodóntico del diente.

Patología periapical

1.- Periodontitis apical aguda.- Inflamación incipiente dolorosa de los tejidos periapicales producida por contaminantes que proceden del conducto radicular (También puede ser una inflamación resultado del traumatismo mecánico o químico causado por instrumentos o materiales endodónticos, o el traumatismo de las superficies oclusales provocado por hiperoclusión o bruxismo.)

Sintomatología: El dolor es acentuado, pulsátil con formación de pus, dando la sensación de presión en el área. Los dientes vecinos, también

pueden presentar sensibilidad a la percusión, sin embargo presentan vitalidad pulpar.

Examen clínico: Dolor sensible a la percusión. En estas fases iniciales no suele observarse hinchazón, pero si se presiona con fuerza sobre el extremo radicular se puede obtener una respuesta dolorosa positiva. Las pruebas de vitalidad son negativas, aunque en las fases iniciales, podemos obtener respuestas positivas debido a la resistencia de las fibras nerviosas; en dientes multirradiculares también puede suceder ya que diferentes conductos se pueden encontrar en diferentes grados de afectación.

Diagnóstico Radiográfico: el ligamento periodontal puede estar dentro de los límites normales, o mostrar solo un ensanchamiento ligero.

2.- Periodontitis apical crónica.- Respuestas defensivas inflamatorias del tejido periapical ante un irritante pulpar. No producen dolor debido a la disminución de la presión intraperiapical, por debajo del umbral.

Sintomatología: Casi siempre asintomática, aunque puede existir una ligera sensibilidad al morder.

Examen clínico: Asintomático o ligero dolor a la percusión y palpación. No responde a los estímulos térmicos o eléctricos. Falta de vitalidad pulpar. Muchas veces, el paciente dirá que aunque el diente no le duele, lo siente "diferente" o "hueco" a la percusión. Tanto la percusión como las pruebas de movilidad dan resultado negativo. A veces se observa movilidad debido a una gran pérdida de hueso perirradicular. Con frecuencia se observa un cambio de coloración. Los dientes polirradiculares pueden dar respuestas positivas cuando conservan tejido nervioso viable en uno de sus conductos.

Diagnóstico Radiográfico: se puede observar una zona radiolúcida grande o pequeña, difusa o circunscrita en la zona apical, que varía desde un engrosamiento del ligamento y reabsorción de la lámina dura hasta destrucción del hueso periapical con franca lesión periapical. La

inflamación y destrucción son siempre mayores que lo que se observa en las radiografías.

3.- Absceso apical agudo.- Es una colección localizada de pus en el hueso alveolar que rodea el ápice de un diente que ha sufrido muerte pulpar con extensión de la infección a través del foramen apical a los tejidos perirradiculares. Se acompaña de una reacción severa localizada y en ocasiones generalizada. Constituye el resultado de la exacerbación de la periodontitis apical aguda en una pulpa necrótica.

Sintomatología: Dolor agudo constante, localizado palpitante, frecuentemente intenso y continuo, que se acompaña a menudo de una sensación localizada de plenitud. Dolor aumentado con el calor y disminuido con el frío. Posteriormente el dolor es severo, pulsátil, con inflamación de tejidos blandos. Puede presentarse con compromiso general como fiebre o linfadenitis.

Examen clínico: Los tejidos blandos vestibulares pueden inflamarse y volverse sensibles a la palpación. La reabsorción del hueso cortical superpuesto y la localización de la masa supurante bajo la mucosa producen una hinchazón. La tumefacción puede ser localizada o difusa (celulitis), fluctuante o firme. El diente se siente elongado, doloroso y móvil, afectando igual a los dientes vecinos. El diente responsable es sensible a la percusión, puede tener un ligero aumento de la movilidad y las pruebas de vitalidad son negativas.

Diagnóstico Radiográfico: se puede observar desde una ausencia total de cambios, si la inflamación es muy rápida, hasta una radiolucidez delimitada. A veces un ligero engrosamiento de la lámina dura. El hueso se mantiene intacto.

4.- Absceso periapical crónico (periodontitis apical supurante).- Aparición de un flemón y formación activa de pus que drena a través de un trayecto sinusal. Se suele desarrollar a partir de una periodontitis apical crónica, aunque también puede ser secundario a un absceso periapical agudo que ha encontrado una vía de salida y drena a través de la mucosa oral. Sintomatología: Los síntomas de las lesiones

inflamatorias periapicales varían, desde se asintomáticas, hasta un dolor dentario ocasional, o un dolor severo, con o sin hinchazón facial, fiebre y linfadenopatías. Cuando se presenta con fístula, es detectado por examen clínico. Examen clínico: Se realizará una radiografía con una gutapercha del nº 35 a través de la fístula para conocer el origen de la lesión.

Diagnóstico Radiográfico: los bordes del absceso periapical crónico son mal definidos, mostrando una transición gradual del hueso trabecular normal, que lo rodea hacia el patrón óseo anómalo de la lesión. En ocasiones los márgenes pueden aparecer bien definidos, con una zona de transición bien delimitada y un aspecto que simula unos límites corticales. Su estructura interna consiste en un cambio detectable en la densidad ósea, la cual se observa radiolúcida. Comienza con un ensanchamiento del espacio del ligamento periodontal en el ápice del diente y posteriormente afecta una zona mayor del hueso. En estos estadios iniciales puede no existir evidencia de una reacción ósea esclerótica. Posteriormente durante la evolución de la enfermedad, ocurre una mezcla de esclerosis y lisis en el hueso. A la zona de esclerosis se le llama osteítis condensante, mientras que a la imagen de reabsorción ósea se le denomina osteítis rarificante. El área con mayor destrucción ósea está centra en el ápice del diente, mientras que el patrón esclerótico se sitúa en la periferia. Efectos sobre las estructuras adyacentes: Habitualmente la lámina dura que rodea el ápice del diente se pierde, así como es espacio correspondiente al ligamento periodontal. En los casos crónicos puede ocurrir una reabsorción externa de la raíz. De igual manera el canal pulpar puede aparecer más ancho de lo normal.

5.- Absceso fénix.- Absceso doloroso que deriva de una periodontitis apical crónica preexistente al quedar contaminada o infectada por elementos procedentes del conducto radicular necrótico o endodonciado.

Sintomatología: Los síntomas del absceso fénix y los del absceso apical agudo son idénticos. Cuando se aprecia una radiotransparencia periapical extensa, la lesión se denomina absceso fénix.

Diagnóstico radiográfico: se muestra un área grande de rarefacción apical, estamos delante de un Absceso Fénix, porque el absceso apical agudo no provoca, de inmediato, área de rarefacción.

6.- Granuloma periapical: Forma más avanzada de periodontitis apical crónica. El granuloma apical es una masa de reacción de granulación (tejido conjuntivo neoformado con inflamación crónica), localizado alrededor del ápice radicular. El Granuloma puede tener excelente capacidad de regeneración y rápidamente se convierte en tejido periapical normal, cuando el irritante es removido, o sea, el canal radicular es tratado.

Sintomatología: El Granuloma apical es casi siempre asintomático o con una sensibilidad leve o indefinida. Puede haber una sensibilidad "distinta" a la presión o masticación de alimentos sólidos, debido a la hiperplasia o quizás al leve edema inflamatorio del ligamento periodontal. Examen clínico: El diente afectado no responde a las pruebas de vitalidad.

Diagnóstico Radiográfico: se visualiza como una imagen radiolúcida de forma redonda u ovalada de más de 2 cm de diámetro en la región periapical de un diente afectado. Los límites están bien delimitados corticalizada o no, y si la lesión se ha re infectado o agudizado, sus límites se observarán difusos pero sin cortical.

El estudio radiográfico se hace necesario cuando la historia y el examen clínico de un paciente no proporcionan la información necesaria para evaluar la situación y formular un plan de tratamiento adecuado.

La radiografía se efectuara si se considera que la información que brinden, beneficiará al paciente. La aplicación en odontología de técnicas radiográficas es de suma utilidad para llegar a un diagnóstico temprano de caries y en la determinación del grado de destrucción y penetración de cada lesión en particular.

Técnicas radiográficas en dentición permanente joven

Se puede utilizar los métodos de la bisectriz o del paralelismo. Para el método del paralelismo es necesario colocar el cono del tubo del aparato de rayos X, sobre el anillo de soporte de la película radiográfica, es importante enfatizar que para obtener una buena toma radiográfica es necesario estar atento a las correctas posiciones de la película en la cavidad bucal, así como la cabeza del niño en relación al aparato de rayos X. Cuando se realiza la toma radiográfica en los dientes del arco superior la cabeza debe estar posicionada con la línea tragus-ala de la nariz paralela al plano horizontal. Sin embargo cuando se realiza en los dientes de la arcada inferior hay una modificación de la posición de la cabeza del niño, en este caso la línea del tragus-comisura labial debe estar paralela al plano horizontal. Cuando la cabeza del niño se encuentra bien posicionada se debe estar atento a la angulación vertical y horizontal del cono o tubo del aparato de rayos X. La angulación vertical del tubo varía de acuerdo con la región a ser radiografiada, sin embargo la angulación horizontal siempre debe ser paralela a las superficies proximales de los dientes a ser radiografiados. Por último sin embargo no menos importante la posición de la película debe mantenerse de tal manera que abarque la región de la cual uno quiere obtener la imagen radiográfica. La película será mantenida en la posición correcta en la arcada superior e inferior por el dedo pulgar y el dedo índice respectivamente de la mano opuesta al lado que está siendo realizada la toma radiográfica. También se utiliza la radiografía interproximal: la cabeza del niño debe ser colocada de tal manera que se obtenga una línea tragus – ala de la nariz paralela al suelo y perpendicular al plano sagital medio. La película utilizada para esta técnica en esta edad puede ser interproximal, que originalmente posee una aleta de mordida o la confeccionamos utilizando una película periapical. La película radiográfica es posicionada colocando el borde inferior en contacto con el piso de la boca, al mismo tiempo en que la aleta de mordida se adapta sobre la superficie oclusal de los dientes. Cuando la película se encuentra entre la lengua y las superficies linguales de los dientes, el niño ocluye cuidadosamente en cuanto el profesional sujeta la película en posición a través de la aleta de mordida. La película será mantenida en posición mediante la aprehensión de la

aleta de mordida obtenida por la oclusión del niño. El eje central debe incidir en dirección al plano oclusal en la intersección con la línea imaginaria que cruza el centro del ojo. La angulación vertical puede variar de +8 a +10 grados, paralela a las superficies proximales de los dientes a ser radiografiados.

5.2.2.2. Signos y Síntomas Clínicos.- La ausencia de síntomas en los niños no asegura que haya salud pulpar.

La historia de dolor dental se asocia más frecuentemente a la acumulación de alimentos en las lesiones cariosas, que producen presión o irritación química a la pulpa protegida solo por una delgada capa de dentina intacta. También es frecuente la consulta por el dolor que precede a la aparición de tumefacción o edema extraoral.

“El paciente concurre al consultorio quejándose de sensibilidad al ingerir alimentos dulces, fríos e incluso salados. Relata haber estado masticando chicle cuando al tocarse con la lengua comenzó la sensación de un hueco irregular y cortante. Al examinar clínicamente se observa una caries profunda. Este problema se origina en superficies donde se ha facilitado el depósito de placa, ya sea por mala higiene por parte del paciente, donde no se ha hecho buen uso de la seda dental o donde muchas veces se presentan zonas de difícil acceso al cepillado por la posición dentaria, o morfología dental en la que las fositas y fisuras son zonas de estancamiento alimenticio.”¹⁶

Todo lo antes expuesto indica que deberán seleccionarse cuidadosamente los hechos en que se basará el diagnóstico, antes de realizar el tratamiento, a fin de ubicarlo dentro del cuadro de clasificación. Para ello es necesario conocer los antecedentes del dolor, realizar un adecuado examen clínico y radiográfico del paciente, a fin de obtener los signos y síntomas que conduzcan a la identificación de la enfermedad.

¹⁶ Malagón L. y Malagón B. (2005). Emergencias Odontológicas. Causas del Dolor. (PP. 44). Editorial Médica Panamericana. Colombia.

Historia del dolor.- La historia de la presencia del dolor o de su ausencia puede no ser tan segura para el diagnóstico diferencial del estado de la pulpa expuesta de un diente incompletamente formado como lo es en los permanentes maduros. No es rara la degeneración de la pulpa hasta el grado de la formación de abscesos sin que el niño manifieste dolor o molestias. Empero, la historia de un dolor dental debe ser la primera consideración en la selección de un diente para tratamiento con pulpa vital. Un dolor coincidente con una comida, o inmediatamente posterior a ella, puede no señalar una gran inflamación pulpar. El dolor puede ser provocado por la acumulación de comida en las caries, por la presión o por la irritación química de la pulpa vital protegida solamente por una delgada capa de dentina intacta. El odontólogo debe distinguir entre dos tipos principales de dolor dental: el provocado y el espontáneo. El primero se estimula por irritantes térmicos, químicos o mecánicos y se reduce o elimina cuando se retira el estímulo y el dolor espontáneo es un dolor sordo y constante que puede mantener al paciente despierto toda la noche.

Signos y síntomas clínicos.- “Un absceso gingival o una fístula que drena, asociados con un diente con caries profunda, son signos clínicos evidentes de pulpa enferma irreversiblemente. Esas infecciones pueden resolverse únicamente mediante una terapia endodóntica exitosa o por extracción de la pieza. La movilidad anormal de los dientes es otro signo clínico que puede indicar una pulpa severamente enferma. Cuando se evalúan esos dientes en cuanto a su movilidad, las manipulaciones pueden generar dolor localizado en el área, pero no siempre. Si no hay dolor o este es mínimo durante la manipulación del diente enfermo y movable, es probable que la pulpa este en un estado más avanzado y en degeneración crónica. La movilidad patológica debe distinguirse de la movilidad normal en las piezas temporarias próximas a su exfoliación. La sensibilidad a la percusión o a la presión es un síntoma clínico que sugiere al menos cierto grado de enfermedad pulpar, pero el estado de degeneración de la pulpa probablemente sea del tipo inflamatorio agudo. La movilidad dentaria o la sensibilidad a la percusión o a la presión pueden ser también signos clínicos de otros problemas, como por ejemplo, las restauraciones “altas”, o la enfermedad periodontal

avanzada. Sin embargo, cuando esta información clínica se recoge en un niño y se asocia con un diente que tiene caries profunda, lo más probable es que el problema sea de enfermedad pulpar y posible inflamación del ligamento periodontal.”¹⁷

Hipersensibilidad dentinaria.- Clínica: se caracteriza por un dolor agudo, breve y localizado inmediatamente después de actuar un estímulo. Presumiblemente el dolor de la dentina se debe al movimiento de líquidos dentro de los túbulos dentinarios (según la teoría hidrodinámica). Si la dentina está expuesta por abrasión, erosión, atrición, recesión gingival, tratamiento periodontal, o defectos anatómicos, la pulpa puede reaccionar con dolor agudo y bien localizado, de corta duración a los estímulos osmóticos, térmicos, químicos o mecánicos. Cuando existe un factor etiológico específico que causa la sensibilidad (caries, fracturas, microfiltraciones, tratamiento restaurador reciente), los dientes con pulpa vital pueden tener síntomas idénticos a la hipersensibilidad dentinaria. Aunque, si aparecen en estas situaciones, es apropiado un diagnóstico de pulpitis reversible.

Pulpitis reversible.- Clínica: Dolor agudo a la aplicación de estímulos térmicos o/y osmóticos. Al quitar el estímulo la pulpa permanece asintomática.

Pulpitis irreversible.- Clínica: La intensidad de los síntomas clínicos varía según va aumentando la respuesta inflamatoria; dependerá del grado de presión intrapulpar y de la viabilidad de las fibras nerviosas. “La pulpitis irreversible puede ocasionar un dolor agudo con la aplicación de estímulos térmicos, que persiste después de eliminar el estímulo (afectación inflamatoria de las fibras nerviosas A-delta). Cuando cede el dolor exagerado puede persistir una molestia sorda de carácter pulsátil (afectación inflamatoria de las fibras nerviosas C nociceptivas). El dolor espontáneo (no provocado) es también

¹⁷ Ingle J. y Bakland L. (2004). Endodoncia. Endodoncia Pediátrica (PP 876). McGraw-hill Interamericana editores S.A. México.

característico de la pulpitis irreversible. Si el dolor de la pulpa es prolongado e intenso, los efectos excitadores centrales pueden producir dolor referido. Cuando el dolor de las fibras C predomina sobre el de las fibras A-delta, el dolor es más difuso y disminuye la posibilidad de identificar el diente causal mediante pruebas de vitalidad.”¹⁸ En un diente con pulpitis irreversible a veces, el frío proporciona alivio del dolor intenso (por la vasoconstricción y disminución de la presión tisular). En ocasiones, los cambios de postura (tenderse o inclinarse hacia delante) provocan dolor (por aumento de la presión), lo que puede llegar a causar interrupciones del sueño. Cuando, además, hay hipersensibilidad a la mordida, la pulpitis irreversible se acompaña de una periodontitis apical aguda. En este caso, la inflamación de la pulpa se ha extendido a los tejidos perirradiculares para producir una combinación de síntomas pulpares y perirradiculares.

Necrosis.- Clínica: No existen verdaderos síntomas de necrosis pulpar ya que, en esta fase, las fibras sensoriales de la pulpa están destruidas. Sin embargo, se puede originar dolor en los tejidos perirradiculares, inflamados a causa de la degeneración pulpar. Cuando la necrosis es parcial, pueden existir varios síntomas, debido a la persistencia de tejido vital en una porción del conducto radicular.

Periodontitis apical aguda.- Clínica: Dolor sensible a la percusión. En estas fases iniciales no suele observarse hinchazón, pero si se presiona con fuerza sobre el extremo radicular se puede obtener una respuesta dolorosa positiva. Las pruebas de vitalidad son negativas, aunque en las fases iniciales, podemos obtener respuestas positivas debido a la resistencia de las fibras nerviosas tipo C.; en dientes multirradiculares también puede suceder ya que diferentes conductos se pueden encontrar en diferentes grados de afectación. Aunque exista periodontitis periapical aguda, el ligamento periodontal puede estar dentro de los límites normales, o mostrar solo un ensanchamiento ligero, radiográficamente.

¹⁸ Ingle J. y Bakland L. (2004). Endodoncia. Endodoncia Pediátrica (PP 877). McGraw-hill Interamericana editores S.A. México.

Absceso apical agudo.- Clínica: Dolor palpitante, frecuentemente intenso y continuo, que se acompaña a menudo de una sensación localizada de plenitud. El paciente puede presentar fiebre. A menos que se establezca una vía de drenaje, la respuesta exudativa puede extenderse de forma difusa, creando zonas periféricas de celulitis. La inflamación periapical de los incisivos puede producir una hinchazón de los tejidos blandos labiales; en los caninos superiores puede afectar a los tejidos del ala de la nariz; y en los premolares superiores puede producir hinchazón palpebral.

5.2.2.3. Clasificación de las patologías pulpares.- “Los dientes permanentes jóvenes son aquellos que aún no han completado la formación de sus raíces. Estos presentan una abertura apical mayor que la existente en los dientes maduros. El desarrollo del órgano dentario, no solo depende de la edad cronológica de la misma; las diversas patologías pulpares que pudieran haberla afectado también inciden en la aceleración de su proceso de envejecimiento. La pulpa reacciona frente a cualquier agente patógeno sea físico, químico o bacteriano, cuyos estímulos superen el límite de tolerancia fisiológica, aún considerando que este límite puede estar alterado como en los casos de presencia de caries. Ante estos factores irritativos se produce una respuesta inflamatoria o degenerativa, la cual se caracteriza por el aumento de volumen de la pulpa y por consiguiente la compresión de sus elementos estructurales lo que determina la aparición de las alteraciones pulpares. En función de la intensidad y duración de los irritantes y de la resistencia del huésped, la patología pulpar puede variar desde una inflamación temporal o pulpitis reversible, hasta una inflamación grave y progresiva o pulpitis irreversible que evolucionará hacia la necrosis.”¹⁹

La caries y los traumatismos dentarios constituyen las causas más frecuentes de lesiones pulpares en dientes permanentes jóvenes. La

¹⁹ Ingle J. y Bakland L. (2004). Endodoncia. Endodoncia Pediátrica (PP 878). McGraw-hill Interamericana editores S.A. México.

densidad de células inflamatorias y la intensidad de la lesión pulpar, aumenta conforme la caries avanza en profundidad y amplitud. La capacidad de la pulpa para soportar la lesión se relaciona con la gravedad de ésta.

Con el avance de la lesión cariosa por la suma de agentes irritantes, incluyendo factores físicos y químicos en razón de mayor exposición de dentina al medio bucal, se presentan las primeras alteraciones vasculares de la pulpa dental, que caracterizan un proceso inflamatorio incipiente en el cual se produce una congestión sanguínea, un estado inflamatorio reactivo, considerándolo como un periodo inicial inflamatorio que representa una señal de alerta, indicando que la resistencia normal de la pulpa está llegando al límite de tolerancia fisiológica, por lo tanto, esta debe ser considerada como una situación reversible siempre que sea eliminada su causa.

La pulpitis reversible es la inflamación de la pulpa con capacidad reparativa; es la primera respuesta inflamatoria pulpar frente a diversos irritantes. La pulpa está inflamada hasta el punto de que estímulos térmicos, habitualmente el frío, causa una respuesta de hipersensibilidad rápida, aguda que cesa tan pronto desaparece el estímulo; la lesión es de predominio crónico y la inflamación se circunscribe a la base de los túbulos afectados, si el irritante es eliminado y además se evitan nuevas agresiones mediante el sellado de los túbulos de la dentina que comunican con la pulpa inflamada, ésta recupera un estado asintomático sin inflamación. Por el contrario si éste persiste los síntomas se pueden prolongar por un tiempo indefinido o hacerse más extensa y conducir a una pulpitis irreversible. La penetración franca de bacterias en la pulpa suele ser el punto crucial para la pulpitis irreversible. Esto no significa que ésta no pueda ocurrir antes de la exposición. Las bacterias son los principales agentes implicados en la aparición de esta alteración pulpar.

La pulpitis irreversible es la inflamación de la pulpa sin capacidad de recuperación, a pesar de que cesen los estímulos externos que han provocado el estado inflamatorio. La pulpa no cicatrizará y poco a poco degenerará y ocasionará necrosis con destrucción reactiva. La pulpitis

irreversible puede ser aguda, subaguda o crónica; puede tener carácter parcial o total y acompañarse de infección o ser estéril. Desde el punto de vista clínico, la pulpa con inflamación aguda es sintomática, mientras que la pulpa con inflamación crónica es asintomática en la mayoría de los casos. La extensión apical de la pulpitis irreversible no se puede determinar clínicamente, hasta que el ligamento periodontal se afecta por la cascada de mediadores inflamatorios, cuya consecuencia clínica suele ser que el diente presenta sensibilidad a la percusión. Una variante de la pulpitis irreversible asintomática es el crecimiento del tejido pulpar, de color rojizo y en forma de coliflor, alrededor de una exposición cariosa. La naturaleza proliferativa de este tipo es atribuida a una irritación crónica de bajo grado denominada **pulpitis crónica hiperplásica** y a una generosa vascularización hallada de forma característica en individuos jóvenes. En ocasiones, esta situación puede causar dolor transitorio y ligero durante la masticación. Las pulpitis agudas y crónicas, así como los estados degenerativos, de acuerdo con las condiciones intrínsecas pulpares y la intensidad del agente agresor, podrán evolucionar, lenta o rápidamente, hacia la muerte pulpar, lo que significa la cesación de los procesos metabólicos de este órgano con la consiguiente pérdida de su vitalidad, de su estructura, así como de sus defensas naturales.

La necrosis pulpar.- es la descomposición, séptica o no, del tejido conjuntivo pulpar que cursa con la destrucción del sistema microvascular y linfático, de las células y, en última instancia de las fibras nerviosas, es una condición histológica originada por una pulpitis irreversible no tratada, una lesión traumática o cualquier circunstancia que origine la interrupción prolongada del suministro sanguíneo de la pulpa. La necrosis pulpar puede ser parcial o total, la necrosis total es asintomática antes de llegar a afectar el ligamento periodontal, puesto que los nervios de la pulpa carecen de función; Dada la falta de circulación colateral y la rigidez de las paredes de la dentina, hay un drenaje insuficiente de los líquidos inflamatorios, lo que ocasiona alzas circunscritas en las presiones en los tejidos, y da lugar a destrucción progresiva e inadvertida, hasta que la pulpa se necrosa. Las pulpas de dientes en los cuales las células pulpares murieron como resultado de coagulación o

licuefacción se clasifican como necróticas. La región de necrosis contiene irritantes provenientes de la destrucción de los tejidos y microorganismos tanto aerobios y anaerobios. Estos factores irritantes establecen contacto con el tejido vital periférico y continúan ejerciendo daño, las bacterias penetran hasta los límites de la necrosis pero no se observan en el tejido inflamado adyacente. Sin embargo, en todo momento las toxinas y enzimas bacterianas penetran a los tejidos circundantes y estimulan la inflamación. La inflamación perirradicular tal vez no se desarrolle, sino hasta que la pulpa este casi completamente necrótica, sin embargo a veces hay pulpa vital inflamada y pulpa radicular histológicamente normal con signos radiográficos de inflamación perirradicular. Sin embargo, aunque no se ha demostrado en condiciones experimentales, los factores irritantes deben difundirse desde los tejidos coronales, pasar a través de la pulpa radicular, y desencadenar una respuesta inflamatoria perirradicular con resorción reactiva. Esta entidad clínica suele observarse en niños, adolescentes o adultos jóvenes y pueden plantear problemas diagnósticos. La inflamación periapical de origen pulpar se debe a la llegada de toxinas bacterianas e incluso bacterias al periodonto a través del orificio apical. De igual forma puede suceder en otras zonas del periodonto, a través de un conducto lateral y en la zona de la bifurcación, a través de comunicaciones frecuentes entre el suelo de la cámara pulpar y el periodonto. Cuando la cascada de irritantes sale del conducto radicular muchas veces se produce enfermedad periapical. El periápice del diente se involucra cuando las bacterias invaden la pulpa, produciendo necrosis parcial o total. La inflamación periapical puede empezar antes de que la pulpa esté totalmente necrótica. Esto puede explicar la posible presencia de radiolucencia periapical, existiendo todavía algún tejido vital remanente en el conducto radicular. La patología periapical es el resultado de las bacterias, sus productos y la respuesta del huésped a los mismos; dentro de las cuales tenemos: La periodontitis apical aguda, absceso apical agudo, periodontitis apical crónica.

La periodontitis apical aguda es un proceso inflamatorio agudo alrededor del ápice (periodontitis). Esta situación puede confundir el resultado de la extensión de la inflamación de la pulpa en el tejido

periapical, el traumatismo mecánico o químico causado por instrumentos o materiales endodónticos o el traumatismo de las superficies oclusales provocado por hiperoclusión o bruxismo, ya que ésta puede ocurrir en dientes con y sin vitalidad pulpar. Cuando la pulpa ha experimentado necrosis y no se trata de una periodontitis apical aguda, pueden aparecer síntomas conforme la enfermedad avanza hacia la siguiente fase el absceso perirradicular agudo. Se puede producirse un absceso apical agudo cuando un gran número de bacterias pasan al ápice y provocan una respuesta inflamatoria grave. El absceso se define como una colección de pus localizada, microscópicamente compuesta por células muertas, detritos, polimorfonucleares y macrófagos. Clínicamente los grados de inflamación son, con o sin dolor, son variables.

La periodontitis apical crónica es una respuesta mantenida en el tiempo y de relativo o de bajo grado debido a las bacterias del conducto y a los irritantes. Clínicamente, esta lesión suele ser asintomática y se detecta con radiolucencia apical. Esta lesión se caracteriza por el predominio de linfocitos, células plasmáticas y macrófagos, rodeados por una cápsula fibrosa apenas inflamada compuesta por colágeno, fibroblastos y brotes capilares.

5.2.3. Tratamiento de la enfermedad pulpar.- En el diente permanente joven con pulpa enferma o traumatizada se debe fomentar la terminación apical normal o estimular un cierre apical atípico. Con esto se garantiza el establecimiento de una proporción corono - radicular adecuada, y así, de ser preciso, poder concluir con buen éxito un procedimiento endodóntico definitivo. Como el cierre radicular fisiológico normal puede llevar de dos a tres años después de la erupción, los dientes permanentes jóvenes se desarrollan desde los 6 años hasta mediados de la pubertad; Por lo tanto el manejo endodóntico de estos dientes es a menudo complicado.

5.2.3.1. Indicaciones y Contraindicaciones para el tratamiento de terapia pulpar.- Indicaciones: Se sostiene que deben someterse a tratamiento endodóntico los dientes primarios con pulpa expuesta, cuando su retención represente más ventajas que la extracción y

restitución con un mantenedor de espacio. Desde luego, el diente debe ser restaurable y hay que esperar que funcione durante un período razonable. Deben permanecer por lo menos dos tercios de la longitud de la raíz para asegurar una vida funcional razonable. Se emplearán coronas de acero inoxidable para la restauración.

Contraindicaciones: Existen contraindicaciones para la realización del tratamiento endodóntico en dientes primarios cuando: La resorción radicular sobrepasa más de un tercio de la longitud radicular, dientes no restaurable, grandes reabsorciones radiculares interna, cuando la pérdida de tejido de soporte involucre al germen del permanente, comunicación entre el piso de la cámara y la zona de fracción, cuando existan reabsorciones radiculares atípicas con más de 2/3 de reabsorción radicular, cuando existan enfermedades generales en el paciente que contraindiquen la presencia de focos infecciosos bucales. Éstos son otros factores que también han de tenerse en cuenta: el grado de cooperación del paciente y de sus padres, así como la motivación para someterse al tratamiento, el deseo y la motivación del paciente y de sus padres para mantener la salud y la higiene de la cavidad oral, la actividad de la caries y el pronóstico global de la rehabilitación oral, el estadio de desarrollo dental del paciente, el grado de dificultad previsto en cada caso en que se vaya a efectuar un tratamiento pulpar (con instrumentación) adecuado, el tratamiento del espacio interdental, resultado de extracciones previas, una maloclusión preexistente, anquilosis, ausencia congénita de dientes, así como la pérdida de espacio debida a una destrucción dental extensa por la caries y los residuos de la misma y una extrusión excesiva del diente con afectación pulpar, debida a la ausencia de los dientes opuestos.

5.2.3.2. Tipos de tratamientos.- Las técnicas endodónticas habituales son insuficientes para obturar los grandes conductos que presentan estos dientes. Aunque se han desarrollado procedimientos para tratar estos dientes, el pronóstico de retención permanente de los mismos es limitado cuando se compara con el diente totalmente desarrollado. Las modalidades de tratamiento actual de dientes inmaduros en los que se ha expuesto la pulpa son conservadoras, y su objetivo principal es

mantener la vitalidad de la pulpa radicular para permitir que termine de formarse la raíz. El acierto en la elección y oportunidad del empleo de técnicas endodónticas en piezas permanentes jóvenes constituyen un tema amplio y delicado, debido a que intervienen varios factores en la determinación del tratamiento a efectuar, tales como: el grado de desarrollo radicular y el estado pulpar.

El tratamiento pulpar de dientes primarios y permanentes jóvenes históricamente ha sido objeto de cambio y controversia. Los medicamentos pulpares, como el cemento de óxido de zinc y eugenol, el hidróxido de calcio y el formocresol, han sido la base de gran parte de esta controversia. Con el tiempo se ha logrado comprender mejor las reacciones de la pulpa y la dentina a estos medicamentos, principalmente gracias a mejoras en técnicas histológicas.

“Varios investigadores, han descartado una técnica denominada pulpotomía parcial, para el tratamiento de las exposiciones de la pulpa secundaria a caries de los molares permanentes jóvenes. Habitualmente este procedimiento se preserva para los dientes con escasos o nulos antecedentes de dolor, ausencia de signos radiológicos de enfermedad periapical o reabsorción y ausencia de sensibilidad a la percusión, tumefacción o movilidad.”²⁰ (Fig. # 4 y # 5).

El tratamiento pulpar pediátrico en dientes primarios y permanentes jóvenes implica las siguientes técnicas: Los primeros tres métodos son técnicas vitales que entrañan un tratamiento conservador de porciones del tejido pulpar inflamado con preservación de la pulpa vital remanente. El procedimiento de pulpectomía es una técnica vital y comprende la extirpación completa de la pulpa inflamada o necrótica de manera irreversible, después del cual se efectúa obturación del conducto con un medicamento resorbible en los dientes primarios y obturación convencional del conducto radicular en los dientes permanentes.

Recubrimiento pulpar indirecto.- Se define como la aplicación de un medicamento sobre una capa delgada de dentina cariosa remanente,

²⁰ Cohen S. y Burns R. (2010). Vías de la pulpa. Endodoncia Pediátrica. (PP. 832). Elsevier Mosby. España.

después de la excavación profunda sin exposición de la pulpa. El objetivo del tratamiento es evitar la exposición pulpar mediante la estimulación de la pulpa para generar dentina reparadora por debajo de la lesión cariosa. Esto detiene el avance de la caries y conserva la vitalidad de la pulpa no expuesta. Esta técnica puede emplearse con una o dos sesiones. La última implica entrar de nuevo después de un intervalo de seis a ocho semanas para retirar cualquier dentina cariosa remanente y colocar restauración final. El recubrimiento pulpar indirecto se basa en el conocimiento de que la descalcificación de la dentina antecede a invasión bacteriana dentro de ésta. Esta técnica se basa en retirar las capas externas de la dentina cariosa, que tienen la mayor parte de los microorganismos, reducir la desmineralización continuada de las capas de dentina profundas contaminadas por las toxinas bacterianas y sellar la lesión permitiendo que la pulpa genere dentina reparadora.

Procedimiento.- Se considerará para el recubrimiento pulpar indirecto únicamente los dientes que estén libres de signos y síntomas irreversibles.

Indicaciones.- Antecedentes: malestar leve por estímulos químicos y térmicos y sin dolor espontáneo; Examen Clínico: lesión cariosa de gran tamaño, no linfadenopatías, aspecto normal de encías adyacentes y dientes de color normal; Examen Radiográfico: lesión cariosa de gran tamaño muy cerca de la pulpa, lámina dura normal, espacio del ligamento periodontal normal, ausencia de radiolucidez interradicular o periapical.

Contraindicaciones.- Antecedentes clínicos: dolor agudo y penetrante que persiste después de retirar el estímulo, dolor espontáneo prolongado, sobre todo por la noche; Examen clínico: movilidad excesiva del diente, púulis en la encía cercana a las raíces del diente, pigmentación del diente, falta de reactividad a las pruebas pulpares; Examen radiográfico: lesión cariosa de gran tamaño con exposición pulpar manifiesta, lámina dura interrumpida o disuelta, ensanchamiento

del espacio del ligamento periodontal y radiolucidez en los vértices de la raíz o en la zona de furcación.

“Técnica en dos citas (primera sesión).- Se administra anestesia local y se aísla con un dique de caucho, se establece el contorno de la cavidad con una pieza de mano de gran velocidad, se retira la mayor parte de la dentina blanda, necrótica e infectada con una fresa redonda de gran tamaño en una pieza de mano de baja velocidad sin exponer la pulpa, se retira la dentina cariosa periférica con excavadores o cucharilla afilada, se irriga la cavidad y se seca con algodón, se cubre la dentina afectada remanente con una solución de hidróxido de calcio de fraguado duro, se obtura o se aplica la base en la parte restante de la cavidad con un cemento de óxido de zinc y eugenol reforzado o un cemento de ionómero de vidrio para lograr un buen sello, no se altera esta cavidad sellada durante seis a ocho semanas, puede requerirse el uso de amalgama, resinas o una corona de acero inoxidable como restauración final para mantener este sello.”²¹ (Fig. # 8)

Técnica en dos citas (segunda sesión, seis a ocho semanas más tarde).- Si el diente ha estado asintomático los tejidos blandos se mantienen libres de inflamación y la obturación temporal se encuentra intacta, puede realizarse el segundo paso: Se evaluarán las radiografías que incluyen coronas de dientes superiores o inferiores tratados, para determinar la presencia de dentina restauradora, se utiliza de nuevo anestesia local y se aísla con el dique de caucho, se retira cuidadosamente todo el material de obturación temporal, especialmente la curación de hidróxido de calcio sobre las porciones profundas del piso de la cavidad. La dentina cariosa afectada remanente tendrá aspecto deshidratado y desmenuzable y fácilmente se retirará. La zona que rodea la exposición potencial tendrá aspecto blanquecino y puede ser blanda, ésta es la predentina, no hay que perturbarla. La preparación de la cavidad se irrigará y se secará con suavidad, se cubre todo el piso con

²¹ Ingle J. y Bakland L. (2005). Endodoncia. Endodoncia Pediátrica. (PP. 876). McGraw-hill Interamericana editores S.A. México.

una curación de hidróxido de calcio de fraguado duro. Se colocará una base con un cemento de óxido de zinc y eugenol reforzado o ionómero de vidrio reforzado y el diente recibirá una restauración final.

Técnica en una cita.- Después de la preparación de la cavidad, si se retiró toda la dentina cariosa excepto la porción que expondrá la pulpa, puede resultar innecesario el acceso repetido. A la inversa, si el clínico tuvo que dejar una cantidad de dentina cariosa considerablemente mayor a causa de los síntomas del paciente, sería conveniente el acceso de nuevo para confirmar el estado de la dentina reparadora y de la exposición pulpar. Si ocurre exposición pulpar durante el segundo acceso, estaría indicada una técnica de tratamiento pulpar vital más radical como el recubrimiento pulpar directo o la pulpotomía. La selección del diente para el recubrimiento pulpar indirecto en una cita se basará en el juicio clínico y la experiencia con muchos casos además de los criterios ya mencionados.

Recubrimiento pulpar directo.- Este tratamiento está restringido a dientes temporales muy jóvenes, que no hayan iniciado la reabsorción radicular, con exposición pulpar pequeña la mayoría de las veces por una lesión traumática o mecánica no contaminada por la saliva y rodeada de dentina sana. Consiste en la aplicación de un material directamente sobre el tejido pulpar, con la finalidad de estimular la formación de un puente de dentina de irritación por debajo de la exposición y conservar la vitalidad pulpar.

“Entraña la colocación de un agente biocompatible en tejido pulpar saludable que inadvertidamente quedó expuesto durante la excavación de una caries o por una lesión traumática. El objetivo del tratamiento es sellar la pulpa para evitar la filtración bacteriana, fomentar que la pulpa encapsule el sitio expuesto al iniciar un puente de dentina, y mantener la vitalidad de las regiones subyacentes del tejido pulpar.”²² (Fig. # 9).

²² Ingle J. y Bakland L. (2005). Endodoncia. Endodoncia Pediátrica. (PP. 876). McGraw-hill Interamericana editores S.A. México.

Indicaciones.- entraña las mismas consideraciones para el tratamiento pulpar vital ya mencionadas, descartar signos de inflamación y degeneración pulpar irreversible. La indicación clásica para el recubrimiento pulpar directo ha sido señalar exposiciones mecánicas que están rodeadas con dentina sana. El tejido pulpar expuesto tendrá un color rojo brillante y una leve hemorragia que se controla con facilidad, empleando pequeñas torundas de algodón seco aplicadas con presión mínima.

Contraindicaciones.- odontalgias espontáneas y nocturnas, movilidad excesiva del diente, engrosamiento del ligamento periodontal, signos radiográficos de degeneración furcal o perirradicular, hemorragia incontrolable en el tiempo de exposición y exudado purulento o seroso por la exposición.

Se ha encontrado que el recubrimiento pulpar directo es menos exitoso en dientes primarios que el tratamiento pulpar indirecto o la pulpotomía coronal. Sin embargo, el recubrimiento pulpar directo tiende a tener más éxito en dientes permanentes jóvenes.

Pulpotomía.- La pulpotomía es la técnica más ampliamente utilizada en el tratamiento pulpar vital de dientes primarios y permanentes jóvenes con exposiciones pulpares cariosas.

“Se define una pulpotomía como la extirpación quirúrgica de toda la pulpa coronal que supuestamente está parcial o totalmente inflamada y muy posiblemente infectada, lo que deja intacta la pulpa radicular vital dentro de los conductos. Luego se aplica un medicamento germicida sobre los muñones de pulpa radicular vital remanentes en su punto de comunicación con el piso de la cámara pulpar coronal. Este procedimiento se realiza para favorecer la cicatrización y la retención de la pulpa radicular vital. Puede presentarse la formación de puentes de dentina como resultado de este tratamiento, lo cual depende del tipo de medicamento que se utilice. Otras variables que se considera influyen

en el resultado del tratamiento son el tipo de medicación, su concentración y el tiempo de contacto con el tejido.”²³ (Fig. # 10 y # 11)

La pulpotomía es la técnica más indicada en el tratamiento pulpar de dientes permanentes jóvenes con lesiones pulpares cariosas o traumáticas. Este procedimiento puede practicarse a diversos niveles, según el tamaño de la exposición y el estado de la pulpa en el sitio de la exposición. La pulpotomía vital es la exéresis o remoción parcial de la pulpa viva (generalmente la parte coronaria o cameral), bajo anestesia local, complementada con la aplicación de fármacos que, protegiendo y estimulando la pulpa residual, favorecen su cicatrización y la formación de una barrera calcificada de neodentina, permitiendo la conservación de la vitalidad pulpar. La pulpa remanente, debidamente protegida y tratada, continúa de forma indefinida en sus funciones sensoriales, defensivas y formadora de dentina, esta última de básica importancia cuando se trata de diente jóvenes que no han terminado la formación radículo apical. Es la amputación completa de la pulpa coronaria, la cual es seguida de la aplicación de un medicamento en la entrada de los conductos radiculares, para inducir la formación de la raíz. Este procedimiento se realiza para mantener la vitalidad e integridad de la pulpa radicular remanente, para estimular el crecimiento de nueva dentina y como protección de la pulpa ante irritantes adicionales. Por su parte, otros investigadores señalan que la pulpotomía consiste en eliminar el tejido pulpar con lesiones inflamatorias o degenerativas dejando intacto el tejido vital restante y revestirlo con un recubrimiento pulpar para favorecer la cicatrización en el lugar donde se ha hecho la amputación. Tradicionalmente el término pulpotomía ha implicado realizar la extirpación del tejido pulpar hasta la línea cervical. Sin embargo, la profundidad de la extirpación ha de determinarla el buen criterio del odontólogo. Debe eliminarse todo el tejido aparentemente inflamado para poder colocar así el material sobre un tejido pulpar sano sin inflamación. El objetivo de este tratamiento es inducir el completo desarrollo radicular y el cierre apical.

²³ Ingle J. y Bakland L. (2004). Endodoncia. Endodoncia Pediátrica. (PP 887). MGGraw-hill Interamericana editores S.A. México.

Contraindicaciones.- odontalgias persistentes y pus coronal, dientes avulsionados, reimplantados o muy luxados, fractura corona-raíz grave que requiera retención interradicular para la restauración, diente con fractura radicular horizontal desfavorable (cerca del margen gingival), diente muy cariado que no pueda ser restaurado, dientes adultos con conductos estrechos y ápices calcificados, todos los procesos inflamatorios pulpares, como pulpitis irreversibles y necrosis pulpares.

El tratamiento de los dientes permanentes jóvenes con caries grave y afección pulpar en el niño o en el adolescente crea un dilema. Se ha considerado que el tratamiento endodóntico completo y una restauración de corona completa de molde constituyen el tratamiento ideal. Sin embargo, esto es dilatado y en muchos casos, excede los recursos económicos de la familia. Lo que es más importante es la obturación del conducto para las raíces incompletamente formadas y los vértices abiertos plantea problemas singulares con las técnicas de endodoncia comunes. Las paredes dentinarias relativamente delgadas de los grandes conductos obturados imponen al diente un mayor riesgo de fractura radicular con el tiempo. En estos casos, el objetivo del tratamiento es maximizar la oportunidad para el desarrollo y cierre apical, lo que se conoce como apexiogénesis, y mejorar la formación continuada de la dentina radicular. Estos objetivos solo se logran si se mantiene la pulpa radicular en un estado saludable: la intención de la técnica de pulpotomía. Si bien el hidróxido de calcio ha sido el medicamento para pulpotomía más recomendado en dientes permanentes jóvenes con afección pulpar y con vértices incompletos, también se ha propuesto como una alternativa el formocresol.

En virtud de los mejores resultados clínicos, el hidróxido de calcio es el agente para la pulpotomía recomendado en exposiciones cariosas y traumáticas de dientes permanentes jóvenes, en particular con cierre apical incompleto. Tras el cierre del vértice, en general se recomienda que se lleve a cabo la obturación ordinaria del conducto radicular para evitar el posible resultado a largo plazo de la calcificación del conducto radicular.

Procedimiento.- Se anestesia el diente que se va a tratar y se le aísla bajo un dique de caucho, se excavan todas las caries y se establece un contorno de la cavidad, se irriga la cavidad con agua y se seca levemente con motas de algodón, se retira el techo de la cámara pulpar con una fresa de fisura de gran velocidad, se amputa la pulpa coronal con una fresa redonda grande de baja velocidad o con una piedra de diamante de gran velocidad mediante pasadas suaves, se controla la hemorragia con una mota de algodón aplicada con presión o humedecida con peróxido de hidrógeno, se coloca una mezcla de hidróxido de calcio sobre los muñones de pulpa radicular en los orificios del conducto y se seca con una mota de algodón. Se coloca un cemento de óxido de zinc y eugenol reforzado o ionómero de vidrio reforzado con resina sobre el hidróxido de calcio para sellar y obturar la cámara. Si la corona está muy debilitada por caries, se utiliza una corona de acero inoxidable en vez de una restauración de amalgama para evitar fracturas de la cúspide.

Apicoformación.- El tratamiento endodóntico de los dientes permanentes sin pulpa y con un ápice abierto, amplio y en forma de trabuco ha constituido desde siempre un reto para los odontólogos. Antes de la introducción de las técnicas de cierre apical, el tratamiento habitual de este problema era quirúrgico. Aunque éste podría tener éxito, la existencia de consideraciones mecánicas y psicológicas implican numerosas contraindicaciones. En los dientes sin pulpa y con un ápice incompletamente formado, las delgadas y frágiles paredes dentinarias dificultan la formación de un sellado apical. La permeabilidad del orificio apical es variable, desde casi cerrado hasta un tipo divergente o en "trabuco". Cuando para conseguir un sellado se eliminaba parte de la raíz, la relación corona-raíz resultante era adversa para la restauración coronaria subsecuente. Como esta situación se presentaba generalmente en niños, era de desear un abordaje menos traumático. Las consideraciones teóricas sugieren que el crecimiento de la raíz con dentina y cemento histológicamente solo es posible en los casos en que conserva su función la vaina epitelial radicular de Hertwig. Por lo tanto, cuando se trata un diente inmaduro con infección crónica, el único tipo

de cierre del extremo de la raíz que puede anticiparse es la oclusión calcificada.

Definición de apicoformación.- De acuerdo a la AAE (Asociación Americana de Endodoncia), la apicoformación es un método que induce la formación de una barrera calcificada en un diente con ápice abierto o la continuación del desarrollo apical de una raíz incompletamente formada en dientes con pulpa necrótica. La apicoformación es el tratamiento que se realiza en un diente incompletamente formado y con necrosis pulpar, con la finalidad de inducir o permitir la formación de una barrera calcificada que oblitere el orificio apical o que permita el desarrollo radicular completo. Es un método de inducción de cierre apical a través de la formación de un tejido mineralizado en la región apical de la pulpa de un diente sin vitalidad pulpar con una raíz incompletamente formada y sin cierre apical. En los dientes con desarrollo radicular incompleto y con un diagnóstico de necrosis pulpar es muy importante la limpieza adecuada del conducto radicular y el relleno tridimensional del espacio existente con materiales que proporcionen las condiciones o induzcan el cierre de la apertura apical con un tejido mineralizado que permita, en el futuro, el tratamiento endodóntico definitivo. En ocasiones se puede producir el cierre apical, con aumento de la longitud radicular previa y estrechamiento de la luz del conducto, sin embargo, lo más habitual es que se produzca la formación de una barrera calcificada en el orificio apical, quedando la longitud similar a la existente en el momento de iniciar el tratamiento y sin modificaciones en las dimensiones de la luz del conducto. Por estos motivos se desarrolló la técnica de apicoformación, con la que se pretende estimular la formación de una barrera apical de tejido duro que sirva como tope para realizar una buena compactación de la gutapercha en el conducto radicular.

Indicaciones de la apicoformación

Situaciones clínicas en las cuales se puede aplicar un tratamiento de apicoformación: 1.- Dientes en donde la edad del paciente y el grado de desarrollo radicular coinciden, formándose un ápice anatómico

semejante al normal. 2.-Dientes en los que el estado de su evolución es menor a la edad del paciente; en ellos se formará una barrera calcificada en el ápice, quedando la longitud radicular en el mismo nivel en el que se hallaba antes de iniciar el tratamiento y sin disminuir la luz del conducto. 3.- La apicoformación o inducción al cierre apical se encuentra indicada en dientes permanentes incompletamente formados, con pulpa necrótica.

Técnica de apicoformación

-Radiografía preoperatoria, para verificar el grado de desarrollo radicular y el estado periapical del diente.

-La anestesia del diente está indicada cuando existe tejido pulpar vital en la zona media o apical del conducto.

-Aislamiento del campo operatorio con el dique de goma.

-Apertura y acceso pulpar, proporcionados al diámetro del conductos. A veces es preciso ampliarla un poco sobre todo en dientes anteriores para adaptar los instrumentos necesarios para la limpieza de los conductos radiculares.

-Determinación de la longitud de trabajo. Los localizadores apicales no son confiables para utilizarlos en estos dientes. Se prefiere determinarla con la técnica radiográfica, eligiendo como referencia el extremo más corto de la pared radicular, situándola de 1 a 2mm menos para no lesionar el tejido periapical, el cual es la base de la reparación. La ausencia de un tope apical favorece a la sobreinstrumentación.

-Preparación del conducto con limas de gran calibre, en la preparación del conducto radicular de estos dientes a veces es necesario emplear limas de la tercera serie (# 90 a #140). Se debe efectuar un limado circunferencial hasta la longitud determinada sin ejercer una acción intensa sobre las paredes dentinarias ya que estas son muy delgadas y poco resistentes. La limpieza del conducto se consigue básicamente, mediante la irrigación con soluciones de hipoclorito de sodio al 2,5%.

Durante la irrigación no se debe profundizar en exceso la aguja ya que el diente es más corto de lo normal y tiene el foramen mucho más amplio. Se recomienda colocar a la aguja un tope de goma para no correr riesgos.

-Secado del conducto con puntas de papel absorbente del mismo calibre.

-Colocación de una medicación intraconducto. La mayoría de los autores eligen como material el hidróxido de calcio. Para preparar la pasta se debe colocar sobre una loseta de vidrio estéril hidróxido de calcio puro y un vehículo el cual podría ser: agua destilada, suero fisiológico, paramonoclorofenol alcanforado, líquido anestésico, glicerina, clorhexidina, etc. Hasta el presente no hay evidencias clínicas de la superioridad de un vehículo sobre otro. También, si se prefiere aumentar su radiopacidad se puede agregar yodoformo, estroncio, óxido de cinc. La pasta se debe introducir hasta el límite de la instrumentación llenando el conducto radicular por completo.

-Se obtura la cámara con un material temporal que produzca un sellado marginal hermético.

-Se debe realizar una radiografía de control inmediato, para verificación de la obturación del conducto que se aprecia más opaco de la poca radiopacidad del hidróxido de calcio.

Es importante un control clínico y radiográfico al primer mes y luego cada 3 meses en el cual se debe evaluar, la homogeneidad de la obturación con la pasta de hidróxido de calcio y la condición de los tejidos ápico-periapicales. Cuando la radiografía de control muestre áreas vacías en el conducto se debe volver a colocar el medicamento. Si es necesario volver a colocar el hidróxido de calcio se recomienda, después de realizar el aislamiento absoluto y la remoción de la restauración provisional, colocar una jeringa con solución fisiológica calibrando la aguja 2mm menos de la longitud de trabajo, utilizar una lima tipo K # 35 o 40 para ayudar en la remoción del hidróxido de calcio

Si por el contrario, se observan signos de fracasos (fístulas, tumefacción, persistencia o aumento de tamaño de la lesión) se debe reevaluar el tratamiento realizado, mejorar la preparación del conducto y volver a colocar hidróxido de calcio.

Al ser evidente el cierre apical, se procede a aislar el diente y a eliminar la pasta del interior del conducto con irrigación abundante. Luego se procede a comprobar de forma táctil la presencia de la barrera calcificada con una lima de grosor máximo # 20, sin embargo otros autores para mayor seguridad sugieren realizar este procedimiento con una punta de papel invertida y minimizar el riesgo de romper el puente neoformado.

Luego se procede a secar el conducto y se obtura de manera definitiva con la técnica de cono hecho a la medida, en ésta técnica, se elabora un cono grueso de gutapercha calentando varios conos pequeños y arrollándolos entre dos losetas de vidrio, se obtura con la parte más ancha hacia el ápice y la más estrecha hacia incisal, es decir, en sentido invertido, y luego se condensa lateralmente con conos adicionales. Hoy en día también se pueden utilizar otras técnicas como la gutapercha termoplastificada.

Para el éxito del cierre apical es crítico un sellado temporal eficaz entre citas, si este se pierde, las bacterias tienen acceso al conducto y recurre la inflamación apical y fracasa el procedimiento de apicoformación.

La formación de tejido calcificado que oblitere la apertura apical se produce, en general, en un período entre 9 y 18 meses. En muchas ocasiones, se aprecia en la radiografía la formación de una barrera calcificada apical. Hay que tener en cuenta que el cierre más tardío es el vestíbulo palatino y en la radiografía solo se observa el diente en sentido mesiodistal, por esto se recomienda después de observar el cierre en la radiografía esperar entre 1 y 2 meses más para asegurar la formación de una barrera completa.

No es necesario lograr un cierre completo apical para obturar de forma definitiva el diente; basta conseguir un mejor diseño apical que permita

una buena obturación con conos de gutapercha. La dirección y desarrollo apical es variado, y cabe destacar los siguientes tipos clínicos:

- No hay evidencia radiográfica de desarrollo en el periápice o conducto. Sin embargo al introducir un instrumento dentro del conducto se detiene al encontrar un impedimento cuando llega al ápice, lo cual sugiere que se ha desarrollado un delgado puente calcificado.

- Se ha formado un puente calcificado, exactamente coronando el ápice, visible radiográficamente.

- Se desarrolla el ápice obliterado sin ningún cambio en el conducto. El aspecto apical continua su desarrollo con un ápice aparentemente obliterado.

Entre las técnicas más conocidas para inducir la formación de una barrera apical tenemos la técnica del hidróxido de calcio-paramonoclorofenol alcanforado preconizada por Kaiser, Frank y Steiner, también llamada Técnica de la Escuela Norteamericana y la técnica del hidróxido de calcio- yodoformo, preconizada por Maisto y Capurro, también llamada Técnica de la Escuela Sudamericana.

Técnica de Frank.- Como material de obturación temporal se sugiere una pasta de hidróxido de calcio, debido a su rápida disponibilidad, la simplicidad de preparación y la facilidad de eliminación. El hidróxido de calcio también tiene la ventaja de no provocar problemas si el exceso de material pasa hacia la zona periapical, puesto que puede reabsorberse. No obstante, se han obtenido resultados satisfactorios comparables con otras pastas y medicamentos; por lo tanto, es relativamente poco importante qué medicación o pasta se utilice. Es importante colocar la obturación del conducto radicular tan pronto como se han efectuado el desarrollo y el cierre apicales. A pesar de que la pasta de sellado absorbible es adecuada para reducir el espacio del conducto y sus contaminantes, debe reemplazarse por una obturación permanente para prevenir la posible recidiva de patología periapical. La gutapercha es la obturación no reabsorbible del conducto radicular de elección. La terapia no se considera finalizada hasta que se ha logrado un desarrollo apical

adecuado y se ha colocado una obturación permanente del conducto. La utilización de este método no está restringido a dientes unirradiculares. Se ha observado resultados similares en molares sin pulpa, en los que el desarrollo radicular y el cierre apical eran incompletos.

Procedimiento: Primera visita : Aislamiento, preparar acceso, establecer la conductometría, preparar y limpiar el conducto, secar el conducto, preparar una pasta espesa de hidróxido de calcio, introducir correctamente la pasta en el conducto, colocar una bolita de algodón, seguida de un sellado duradero. Es imprescindible que el sellado permanezca intacto hasta la siguiente visita.

Tratamiento de las complicaciones.- Si aparecen síntomas, repetir el proceso de la primera visita, si persiste o reaparece una fístula, repetir el proceso de la primera visita.

Segunda visita (de 4 a 6 meses más tarde): Tomar una radiografía para hacer una valoración comparativa del ápice. (Si no se ha desarrollado suficientemente, repetir el proceso de la primera visita), hay que realizar una radiografía para restablecer la longitud del diente, citar al paciente a intervalos de 4 o 6 meses hasta que se evidencie un cierre radiográfico. El cierre se verifica abriendo el conducto y probando con instrumentación; hay que encontrar un tope definido. A los seis meses cuando se tome la radiografía una de las siguientes cinco condiciones tendrá que encontrarse: No hay cambio radiográfico aparente, pero si se inserta un instrumento, un bloqueo en el ápice del diente será encontrado; Evidencia radiográfica de un material calcificado en el o cerca del ápice; En algunos casos el grado de calcificación puede ser extenso y en otros puede ser mínimo; El ápice radicular cierra sin ningún cambio en el espacio del conducto; El ápice continúa su formación con cierre del conducto radicular; No hay evidencia radiográfica de cambios y se presenta sintomatología y/o se desarrollan lesiones periapicales. No es necesario obtener un cierre completo para proceder a la obturación permanente. Sólo es necesario tener un ápice mejor diseñado que permita la colocación y ajuste de una punta para proceder a la técnica de condensación. Si el grado o la calidad del ápice

continúa dudoso, repetir el proceso de la primera visita. Completar el caso cuando se pueda realizar una obturación permanente con gutapercha.

Técnica de Maisto.- Maisto propone cambios en la técnica de Frank consistente en la obturación y sobreobturación del conducto con una pasta compuesta de: Polvo: hidróxido de calcio puro, yodoformo en proporciones aproximadamente iguales en volumen. Líquido: Solución acuosa de carboximetilcelulosa o agua destilada. Cantidad suficiente para una pasta de consistencia suave. La técnica operatoria utilizada era la siguiente: Se eliminaba los restos pulpares y dentina desorganizada en los dos tercios coronarios del conducto (según control radiográfico); luego se preparaba el conducto, sin llegar al ápice, dándole forma circular. Posteriormente se llevan los instrumentos al conducto con clorofenol alcanforado, alternando la instrumentación con la aplicación de bióxido de sodio, Seguida de un lavado con agua oxigenada y aspirado. Se seca el conducto y nuevamente se coloca clorofenol alcanforado y se efectúa la conductometría. Se ensancha el tercio apical y como paso final se lava con agua de cal y se coloca la pasta de clorofenol alcanforado hasta obturar y sobreobturar el conducto. Por último, se adosa un cono de gutapercha previamente calibrado el cual debe ocupar menos de los dos tercios coronarios del conducto y se llena con cemento semitraslúcido la cámara pulpar. Maisto, en su trabajo concluye lo siguiente: La sobreobturación del conducto, con este material se reabsorbe con una velocidad promedio de dos a tres días por cada 2mm controlado radiográficamente; La desobturación del conducto no ofrece dificultades, por lo que permite rehacer el tratamiento, si fuese necesario; Existe la posibilidad de lograr "esterilización" del conducto, por la condición del pH alcalino presente en el mismo. Se logra la reparación de las zonas periapicales previamente afectadas.

Técnica de Lasala.- Lasala modificó la técnica de Maisto en su último paso: Una vez sobreobturado el diente con la pasta de Maisto, se elimina la pasta contenida en el conducto hasta 1.5 a 2 mm del ápice; Se lava y se reobtura con la técnica convencional de cemento de conductos no reabsorbible y condensación lateral con conos de

gutapercha, con el objeto de condensar mejor la pasta reabsorbible y de que, cuando ésta se reabsorba y se produzca la apicoformación, quede el diente obturado convencionalmente.

Ventajas.- Efecto antibacteriano a largo plazo, ya que se ha observado la formación del tejido calcificado, ocurre en ausencia de microorganismos; Con un pH alcalino que puede actuar como buffer para las reacciones acidas inflamatorias, favoreciendo el remodelado óseo, ya que se neutraliza los ácidos producido por los osteoclastos y los macrófagos, cuando los cristales de carbonato de calcio fueron producidos por una reacción entre el dióxido de carbono en el tejido pulpar y el calcio del material; se observó también que los iones OH inducen el desarrollo de una capa necrótica superficial la cual actúa como una superficie donde las células pulpares pueden adherirse, dirigiendo la formación del puente.

Desventajas.- La variabilidad del tiempo de tratamiento, la imprevisibilidad de cierre apical, la dificultad de seguimiento de los pacientes, y el retraso tratamiento, tiene alguna alteración del tejido y la disolución del material. A este respecto, es importante saber que es poco probable que el calcio liberado por la disociación del $\text{Ca}(\text{OH})_2$ pueda ser utilizado para la formación de una barrera apical, puesto que es un ion inestable, y para poder ser útil en la formación de este tejido calcifique se necesita de un aporte constante de calcio , el cual puede provenir de una vía hematógica.

Apexogénesis.- La apexogénesis se define como el desarrollo final radicular fisiológico y formación y está indicada cuando la pulpa vital de un diente se expone y existen dos condiciones especiales: La pulpa no está irreversiblemente inflamada, el desarrollo apical y el cierre es incompleto, esto involucra una remoción de la pulpa coronal afectada pero permite que la pulpa sana remanente lleve a un desarrollo y formación apical normal, el contenido celular rico y la vascularización de una pulpa joven deben respetarse para la defensa y los mecanismos de curación. El procedimiento es el de la pulpotomía con hidróxido de calcio y cuanto antes sea aplicada, mejor es el pronóstico de mantener

la vitalidad de la pulpa radicular y de esta forma permitir un normal desarrollo radicular. Una pulpotomía con formocresol no se recomienda para los dientes permanentes jóvenes. Inclusive si la pulpa radicular joven remanente está comprometida (inflamada crónicamente), la pulpa puede también ser capaz de depositar dentina antes de llegar a estar totalmente necrótica.

Fundamentos.- La apexogénesis es la exéresis o remoción parcial de la pulpa viva (generalmente la parte coronaria o cameral), bajo anestesia local, complementada con la aplicación de fármacos que, protegiendo y estimulando la pulpa residual, favorecen su cicatrización y la formación de una barrera calcificada de neodentina, permitiendo la conservación de la vitalidad pulpar. La pulpa remanente, debidamente protegida y tratada, continúa de forma indefinida en sus funciones sensoriales, defensivas y formadora de dentina, esta última de básica importancia cuando se trata de dientes jóvenes que no han terminado la formación radiculoapical. Sostener un epitelio de Hertwig viable en la envoltura radicular y de esta forma permitir un desarrollo continuo de la longitud radicular para una relación más favorable con la raíz, mantener su vitalidad pulpar, que permita a los odontoblastos remanentes yacen en el fondo de la dentina, producir una raíz más gruesa y disminuir la posibilidad de fractura radicular, promover el cierre del final radicular y que de esta forma cree una constricción apical natural para la obturación de gutapercha, crear un puente dentinario en el lugar de la pulpotomía, aunque el puente no es esencial para el éxito del tratamiento.

Indicación.- Dientes permanentes jóvenes con formación incompleta de la raíz y daño de pulpa coronal pero con salud de pulpa radicular, la pulpa no está irreversiblemente inflamada, no evidencia clínica de degeneración pulpar extensa o patología periapical, no debe haber dolor espontáneo palpitante, movilidad dentaria, fístula ni hinchazón, no exista radiografía de patología periapical o pérdida de hueso interradicular, o resorción dentinaria interna, no usar como apósito formocresol, si CaOH, cuando hay mayor tiempo y tamaño de exposición, indicamos más una pulpotomía y no un RPD.

Contraindicación.- No en dientes permanente más viejos, dientes avulsionados, reimplantados o muy luxados, fractura corona-raíz grave que requiera retención interradicular para la restauración, diente con fractura radicular horizontal desfavorable (cerca del margen gingival), diente muy cariado que no pueda ser restaurado, dientes adultos con conductos estrechos y ápices calcificados, todos los procesos inflamatorios pulpares, como pulpitis irreversibles y necrosis pulpares.

5.2.3.3. Materiales utilizados para el tratamiento pulpar.- El tratamiento pulpar de dientes primarios y permanentes jóvenes históricamente ha sido objeto de cambio y controversia. Los medicamentos pulpares, como el cemento de óxido de zinc y eugenol, el hidróxido de calcio y el formocresol, han sido la base de gran parte de esta controversia. Con el tiempo se ha logrado comprender mejor las reacciones de la pulpa y la dentina a estos medicamentos, principalmente gracias a mejoras en técnicas histológicas. Se han sugerido muchos medicamentos y materiales para cubrir exposiciones pulpares e iniciar la cicatrización de los tejidos o la reparación de la estructura dura o ambas cosas. El hidróxido de calcio, de una forma u otra, ha sido seleccionado por una gran cantidad de autores como el medicamento elegible para las exposiciones pulpares. También se han investigado antibióticos, calcitonina, colágeno, corticosteroides, cianoacrilato, formocresol y cerámica de fosfato tricácico resorbible, con grados variables de éxito. Estos últimos compuestos, con la excepción del formocresol, no han tenido suficiente impacto clínico para adoptarse como el material elegible en el recubrimiento pulpar directo, sobre todo en grupos de edad pediátricos.

Hidróxido de Calcio.- “El hidróxido de calcio produce necrosis por coagulación en la superficie de contacto de la pulpa, después, el tejido subyacente se diferencia en odontoblastos, que elaboran una matriz en término de alrededor de cuatro semanas, esto trae consigo la formación de un puente de dentina reparadora, causado por el carácter irritante del hidróxido de calcio altamente alcalino, con pH de 11 a 12. Stanley ha identificado que los efectos de puente de dentina del hidróxido de calcio ocurren únicamente cuando el agente está en contacto directo con el

tejido pulpar saludable. Los efectos minerales del hidróxido de calcio incluyen activación del trifosfato de adenosina celular como resultado de la intensificación de la alcalinidad en el proceso de mineralización que producen el calcio y el ion hidroxilo, si bien el hidróxido de calcio no es el único en iniciar la dentinogénesis reparadora, sin embargo demuestra la formación de dentina tubular más rápida en comparación con la cerámica de fosfato de calcio y el fosfato tricálcico. El hidróxido de calcio tiene acción antibacteriana importante, que se ha identificado como un beneficio adicional en los procedimientos de recubrimiento, estas propiedades incluyen la hidrólisis de los lipopolisacáridos de la pared celular bacteriana, la neutralización de las endotoxinas bacterianas y la reducción de los microorganismos anaerobios a través de la absorción de dióxido de carbono. Si bien se ha demostrado que las pastas de hidróxido de calcio son eficaces para favorecer los puentes de dentina, su mayor pH, su solubilidad en agua y la falta de fuerza como barrera física, llevó a los fabricantes a la introducción de cementos de hidróxido de calcio modificados, que fraguan con rapidez y se endurecen para sellar cavidades y para el recubrimiento pulpar. Tras una investigación clínica de dos fórmulas de un compuesto de hidróxido de calcio duro autopolimerizable, encontró que los selladores de hidróxido de calcio eran agentes eficaces para el recubrimiento pulpar directo e indirecto tanto en dientes primarios como en permanentes jóvenes.²⁴ (Fig. #12).

El hidróxido de calcio fue el agente para pulpotomías más recomendado en los decenios de 1940 y 1950, en virtud de que se consideraba que era más aceptable desde el punto de vista biológico debido al hecho de que favorecía la formación de puente de dentina irritacional y se mantenía la vitalidad pulpar. Sus estudios histológicos demostraron que el tejido pulpar adyacente al hidróxido de calcio experimentaba primero necrosis en virtud del pH elevado (11 a 12) de dicha sustancia. Esta necrosis se acompañó de cambios inflamatorios agudos en el tejido

²⁴ Ingle J. y Bakland L. (2005). Endodoncia. Endodoncia Pediátrica. (PP. 876). McGraw-hill Interamericana editores S.A. México.

subyacente. Después de 4 semanas, se desarrolló una nueva capa odontoblástica y con el tiempo un puente de dentina. Investigaciones ulteriores demostraron tres zonas histológicas identificables bajo el hidróxido de calcio en un lapso de 4 a 9 días: necrosis por coagulación, zonas basofílicas de tinción profunda con osteodentina variada y tejido pulpar relativamente normal, levemente hiperémico, subyacente a una capa odontoblástica. Al igual que el recubrimiento pulpar directo, la presencia de un puente de dentina no es el único criterio de éxito. El puente puede ser incompleto y tener el aspecto histológico de dona, cúpula o embudo o estar lleno de inclusiones de tejido. También es posible que la pulpa remanente sea encapsulada por tejido fibroso son puente de dentina manifestó en las radiografías.

Cemento de óxido de zinc y eugenol.- Se encontró que el ZOE, en contacto directo con el tejido pulpar, producía inflamación crónica, falta de barrera calcificada y necrosis como resultado final, y no se encuentran recomendaciones positivas. Al comparar el ZOE con el hidróxido de calcio, encontraron que el ZOE resultaba más benéfico para las pulpas expuestas inflamadas y consideraron que no es necesaria la producción de un puente calcificado si la pulpa está libre de inflamación después del tratamiento.

Corticosteroides y antibióticos.- Se ha sugerido el uso de corticosteroides, antibióticos o ambos tipos de medicamentos para la pruebas pulpares directas en la fase tratamiento preliminar y también para mezclarse con el hidróxido de calcio, a fin de reducir o prevenir la inflamación pulpar. Se recomendó que no se emplearán compuestos antiinflamatorios en pacientes con riesgo de bacteremia y descubrieron que la vancomicina combinada con hidróxido de calcio era un poco más eficaz que este último solo y estimulaba a la formación de un puente de dentina restaurador más uniforme.

Cemento de policarboxilato.- También se han sugerido estos cementos como material de recubrimiento directo. Está demostrado que carecen de efecto antibacteriano, y no estimularon la formación de

puentes de calcificación en las pulpas de dientes primarios y permanentes de monos.

Materiales inertes.- Para el recubrimiento pulpar directo también se han investigado el cianoacrilato de isobutilo y la cerámica de fosfato tricálcico, aunque se observaron respuestas pulpares, consistentes en inflamación reducida y formación de puentes de dentina imprevisibles, hasta el momento no se ha promovido el uso de ninguno de estos materiales como técnica viable.

Fibras de colágeno.- Puesto que se sabe que las fibras de colágeno influyen en la mineralización, unos investigadores colocaron esponjas húmedas de este material, modificado para reducir la antigenicidad, en dientes con exposición pulpar de perros jóvenes, si bien se encontró que el material era relativamente menos irritante que el hidróxido de calcio, y favorecía una formación mínima de puentes de dentina en un término de ocho semanas, se concluyó que el colágeno no era tan eficaz como el hidróxido de calcio para favorecer tal formación. Después de dos meses, encontraron puentes de dentina en 73% de los dientes pulpotomizados que se habían recubierto con una solución de colágeno enriquecido. Consideraron que existe un mecanismo diferente para la producción de una dentina más verdadera cuando se utiliza solución de colágeno que al emplear hidróxido de calcio, ya que no se observó necrosis por coagulación.

Formocresol.- Gracias al éxito clínico del formocresol cuando se utilizó en el tratamiento pulpar primario como en pulpotomías y pulpectomías, varios investigadores se han interesado en la posibilidad de utilizarlo como medicamento en el recubrimiento pulpar directo.

El éxito bien documentado en las pulpotomías con formocresol en dientes primarios ha llevado a diversos clínicos a extrapolar el uso de esta medicación en dientes permanentes jóvenes con un estado pulpar vital o en algunos casos no vital al principio del tratamiento operatorio.

Se informó sobre el uso generalizado de la pulpotomía con formocresol en Cuba para todos los molares restaurables que tenían únicamente

pulpas vitales. Los molares necróticos restaurables, lo mismo que los premolares y dientes anteriores, fueron objeto de tratamiento de conducto radicular completo, utilizando formocresol, y se consideró que la pulpotomía con formocresol en dientes permanentes era una mejor alternativa que la extracción, ya que la endodoncia común no era factible desde el punto de vista económico en esta cohorte de pacientes. La consideró un tratamiento temporalmente únicamente y no como un sustituto de un tratamiento completo de conductos radiculares.

Agentes de cementación hibridantes.- Pruebas recientes han demostrado que la eliminación de la microfiltración bacteriana es el factor más importante que afecta la biocompatibilidad del material restaurador. Una de las desventajas importantes del hidróxido de calcio es su falta de adhesión a tejidos duros la incapacidad resultante de proporcionar un sello adecuado contra la microfiltración. Por otra parte se ha demostrado que los materiales de hidróxido de calcio se disuelven bajo restauraciones en las que ha ocurrido microfiltración, lo que da por resultado el acceso de las bacterias a la pulpa. En la actualidad los agentes de cementación de dentina hibridantes representan lo más moderno en la adhesión mecánica a la dentina con el control resultante de la microfiltración por debajo de las restauraciones, y se demostraron que las pulpas selladas con 4 – META mostraban depósitos de dentina irritacional sin patosis pulpar subyacente. Diversos investigadores han propuesto que el sellar las exposiciones de pulpa vital con agentes de cementación de dentina hibridantes proporciona un resultado superior al obtenido con las técnicas de recubrimiento pulpar directo mediante hidróxido de calcio. Debido a su mejor adhesión a los tejidos duros periféricos, cabe esperar un sello eficaz contra la microfiltración. Estas propuestas se han hecho pese a las preocupaciones por los efectos del grabado ácido y los materiales de resina sobre el tejido pulpar.

Agentes inductivos celulares.- Se han propuesto una serie de agentes inductivos celulares como posibles alternativas al hidróxido de calcio para el recubrimiento pulpar directo. Estas sustancias modernas semejan las actividades inductivas recíprocas que se observan en el

desarrollo embriológico y en la cicatrización de los tejidos que están recibiendo tanta atención en estos tiempos.

Agregado de Trióxido Material (MTA).- Este cemento fue desarrollado en Loma linda por Torabienajad para el propósito de obturar la extremidad radicular y reparar la perforación de la furcación. El material consta de silicato tricálcico, aluminato tricálcico, óxido tricálcico y óxido de silicato. Es un material hidrofílico que tiene un tiempo de fraguado de 3 horas en presencia de humedad. Las principales ventajas del MTA comprenden: su excelente capacidad de sello, buena resistencia a la compresión y buena biocompatibilidad. Se ha comprobado una mejor formación de puente y preservación de la vitalidad pulpar con el MTA que con hidróxido de calcio en la técnica de recubrimiento pulpar directo. También informaron sobre la actividad de la citocina normal en la regeneración ósea y de cemento como respuesta al MTA lo cual es indicativo de su potencial productor celular.

Materiales utilizados para la apicoformación.- Son múltiples los materiales que aplicados en el interior del conducto radicular que persiguen la consolidación de una barrera apical con el fin de evitar la extrusión de material de obturación durante el tratamiento endodóntico en los dientes con ápices inmaduros. Se ha descrito la colocación de diversos medicamentos en el conducto para inducir el cierre del extremo radicular, como el tricresol y formalina, pastas antibióticas, fosfato tricálcico, hidróxido de calcio. Lasala afirma que desde 1964, la terapia de los dientes inmaduros, con el foramen abierto y divergentes que necesitan tratamiento endodóntico, consiste en emplear la técnica de apicoformación, mediante la inducción de pastas alcalinas de hidróxido de calcio. Aguilar a mediados de la década de los 50, observó experimentando el ocaléxico que, en algunos dientes inmaduros y a lo largo de las sucesivas curas con el hidróxido de calcio recién sintetizado o puro, se formaba una barrera apical de cemento o tejido duro que permitía la obturación convencional del conducto con gutapercha. Por su parte, Marmasse menciona el empleo de pastas reabsorbibles con el objeto de conseguir la apicoformación. En 1960, Cooke et al. Comprobaron que los ápices inmaduros de dientes con pulpa necrótica

podrían continuar su desarrollo después de colocar una cura temporal de una pasta de óxido de cinc y eugenol. Moodnik sugiere que las enzimas del tejido de granulación promueven la calcificación del conducto con la previa eliminación de los irritantes presentes, a pesar de una infección apical, la invaginación periodontal dentro del conducto puede ayudar secundariamente a la formación de neocemento.

Ball utilizó una pasta poliantibiótica radiopaca en el interior de un conducto para inducir el cierre apical y, el resultado fue exitoso ya que detectó material calcificado cerca del ápice. El cierre apical se observó cinco meses después del inicio del tratamiento.

El hidróxido de calcio mantiene la vitalidad de los tejidos periapicales e induce y acelera el cierre apical mediante la deposición de material calcificado. Durante años, el hidróxido de calcio ha sido considerado el material de elección ya que tiene gran potencial osteogénico y un alto porcentaje de éxito. Sin embargo, la terapia con hidróxido de calcio tiene algunas desventajas como la variabilidad del tiempo del tratamiento y la impredecibilidad del cierre apical. Esto ha producido la búsqueda continua de técnicas y materiales que podrían permitir el cierre apical continuo en dientes con ápices inmaduros.

Las proteínas óseas morfogenéticas han sido utilizadas recientemente para promover la formación de hueso.

Otro estudio que sustenta la utilización del MTA, es el realizado por Tittle en donde se comparó la efectividad del agregado de trióxido mineral como barrera de obturación apical, con capacidad para estimular el cierre apical de tres factores de crecimiento óseos. Los investigadores concluyen que los factores de crecimiento óseos juegan un papel importante en la formación y resorción ósea, pero sus efectos en un área inflamada son escasamente conocidos, donde se utilizó MTA las lesiones eran significativamente más pequeñas, por lo que el MTA puede utilizarse como material de obturación en una sola sesión en dientes con ápice abierto. A diferencia de las técnicas convencionales de apicoformación, el uso de MTA busca crear una barrera rígida contra

la que se pueda compactar el material de obturación sin tener que esperar la formación de la barrera de osteocemento y a su vez induce la formación de dicha barrera después de finalizado el procedimiento. El procedimiento clínico recomendado en la utilización del MTA en dientes permanentes con necrosis pulpar y ápices incompletamente formados, es el siguiente: después de anestesiar, aislar con dique de goma, y preparar un acceso adecuado, el sistema de conductos radiculares, se debe desinfectar, utilizando instrumentos e irrigación con NaOCl. Para desinfectar el conducto radicular, se introduce el hidróxido de calcio como medicamento intraconducto por una semana. Después de irrigar el conducto radicular con NaOCl y eliminar el hidróxido de calcio, se seca con puntas de papel absorbente, se mezcla el polvo del MTA con agua estéril y se lleva la mezcla con un porta amalgama grande al conducto. Posteriormente, se condensa el MTA hacia el ápice radicular de la raíz con condensadores o puntas de papel. Creando un tapón apical de MTA de 3 a 4 mm. y se controla su extensión radiográficamente. Al-Kahtani et al. realizaron un estudio in Vitro en el cual evaluaron la capacidad de sellado del MTA en diferentes espesores colocados en dientes como retroobturación y sus resultados demostraron que el espesor ideal fue de 5mm debido a que se evitó completamente la filtración bacteriana. Si la colocación de la barrera apical no se logra en el primer intento, lavar el MTA con agua estéril y repetir el procedimiento. Colocar una torunda de algodón húmeda en el conducto y cerrar el acceso preparado de la cavidad con un material de restauración temporal por lo menos de tres a cuatro horas. Obturar el resto del conducto con gutapercha o con resina en dientes con paredes delgadas, como está indicado y sellar la cavidad de acceso con una restauración definitiva. Evaluar la cicatrización perirradicular clínica y radiográficamente. El mecanismo de formación de cemento sobre el MTA, como material de obturación apical, no está claro. Basado en los resultados de estudios del material en retro obturaciones y en reparación de perforaciones; al parecer el MTA es probablemente capaz de la activación de los cementoblastos al producir la matriz de la formación del cemento. Posiblemente, por su capacidad de sellado, su alto pH, o a la liberación de sustancias que activan los cementoblastos para formar una matriz para la cementogénesis.

Después de que el protocolo de desinfección es completado, el ápice es irritado mecánicamente para iniciar un sangramiento en el conducto radicular y producir un coágulo de sangre al nivel de la unión cemento-esmalte, el cual actúa como una matriz de crecimiento de un nuevo tejido dentro del espacio pulpar similar a la pulpa necrótica después de un traumatismo o injuria. Luego se realiza un sellado profundo del acceso coronario con Cavit (ESPE, seefeld, Germany) y MTA. “Los beneficios son grandiosos comparados con las finas paredes susceptibles a fracturas que se forman con las otras técnicas, pero si con éste procedimiento no se ve ningún tipo de desarrollo radicular a los 3 meses, los procedimientos más tradicionales de apicoformación entonces pueden ser comenzados.”²⁵

En este caso, se hace referencia que aún cuando una lesión apical grande estuviera presente, es probable que algún tejido de pulpa vital y vaina epitelial radicular de Hertwig permaneciera. Cuando la desinfección del conducto y las condiciones inflamatorias se han eliminado, estos tejidos pueden proliferar. Este caso tiene un seguimiento de 2 años el cual se ha considerado exitoso ya que las paredes radiculares formadas son fuertes y el ápice se ha desarrollado de una manera normal. En cuanto a la predictibilidad de este procedimiento y el tipo de tejido formado en este caso debería ser estudiado.

“Teniendo en cuenta que los molares son piezas posteriores, después del tratamiento a la pulpa, es necesario colocar una restauración adecuada, las siguientes son opciones: si se trata de una pequeña destrucción coronal se puede colocar amalgama o composite; En casos de destrucciones coronales más importantes, que abarquen gran parte de la corona, será necesario confeccionar un muñón artificial de amalgama o composite tipo core, con un poste de metal o de fibras.”²⁶

²⁵ Ingle J. y Bakland L. (2004). Endodoncia. Endodoncia Pediátrica. (PP 876). McGraw-hill Interamericana editores S.A. México.

²⁶ Casanellas Bassols. (2005). Reconstrucción de dientes endodonciados. Consideraciones Finales. (PP. 171). Poes S.L. Madrid.

La restauración final realizada correctamente, es base para la conservación del tratamiento a largo plazo.

5.2.3.4. Evaluación del tratamiento.- Se ha notificado una evaluación histológica de reacciones pulpares al recubrimiento pulpar indirecto en un número variable de muestras. Law y Lewis notificaron la formación de dentina irritacional, una capa odontoblástica activa, una zona intacta de Weil y una pulpa levemente hiperactiva con la presencia de algunas células inflamatorias. Held – Wydler demostraron dentina irritacional en 40 de 41 molares jóvenes en los cuales la dentina cariosa se cubrió con cemento de óxido de zinc y eugenol. El tejido pulpar se encontró completamente normal o algo inflamado durante un periodo de 34 a 360 días. En los cortes histológicos, pudieron demostrarse cuatro capas: dentina cariosa descalcificada, capas rítmicas de dentina irritacional irregular, dentina tubular regular y pulpa normal con un leve aumento en los elementos fibrosos. Estudios clínicos no han demostrado diferencias importantes en el éxito final de esta técnica independientemente de que se utilice hidróxido de calcio o cemento de óxido de zinc y eugenol sobre la dentina cariosa residual, sin embargo, Torstenson et al. Demostraron inflamación leve a moderada cuando se utilizó el óxido de zinc y eugenol en cavidades profundas no revestidas que tenían menos de 0,5 mm hasta la pulpa propiamente. Nordstrom et al. Comunicaron que la dentina cariosa, cubierta con una solución de fluoruro de estaño al 10% durante 5 minutos y cubierta con óxido de zinc y eugenol puede remineralizarse. También se afirmó que no hubo gran diferencia en las tasas de fracaso de dientes tratados con hidróxido de calcio y en los tratados fluoruro de estaño. Como tantos otros han concluido los resultados para los dientes primarios y permanentes jóvenes, no difieren en grado importante.

Evolución y pronóstico de la pulpotomía vital.- Lasala afirma que en los casos debidamente seleccionados y empleando la técnica antes expuesta, el curso postoperatorio acostumbra ser casi asintomático. Puede haber dolor leve durante uno o dos días después de la

intervención, que cede fácilmente con analgésicos habituales. No obstante, se conceptúa como pronóstico reservado para la pulpa cuando hay dolores intensos o continuados. El diente debe someterse a una revisión clínica y radiográfica de manera periódica por lo regular a intervalos de 3 a 6 meses para vigilar la vitalidad pulpar y el desarrollo normal de la raíz o cierre. El tiempo total de seguimiento varía según el grado inicial de maduración radicular; si la raíz estaba en una etapa muy temprana de desarrollo, su formación puede tomar de 1 a 2 años y las revisiones se hacen por lo menos hasta los 4 años. Arens afirma que la radiografía de control debería revelar la formación de un puente en 4 a 6 semanas. Sin embargo, Lasala señala que éste puede demorar 1 a 3 meses para su formación. En los períodos de observación se debe evaluar tanto ésta calcificación como la continuación del desarrollo radicular. Schoder y Sundstrom investigaron la histología de reparación en pulpotomías experimentales, con intervalos entre la amputación y la extracción de 7 días, un mes y tres meses. A los 7 días existe una barrera de colágeno debajo de una zona de necrosis por coagulación. Al mes, se observa un tejido similar al hueso y la formación incipiente de tejido similar a dentina. A los tres meses la barrera consistía en dos capas distintas osteoide y dentinoide, respectivamente. Después de este período, se observaron células semejantes a odontoblastos en función y apariencia, en la capa pulpar adyacente a un tejido similar a la pre dentina. Si bien en estos casos no es posible determinar el éxito histológico, el éxito clínico se valora por la ausencia de signos clínicos o radiológicos de enfermedad, por la presencia del puente dentinario (clínica y radiográficamente) y por la presencia de un desarrollo continuo de la raíz. Los procedimientos de pulpotomía ocasionan de forma invariable una calcificación progresiva de los conductos. Por lo tanto, después de un desarrollo completo de la raíz estos investigadores defienden la extirpación del tejido pulpar restante y la realización de tratamiento endodóntico. Recomiendan el tratamiento endodóntico a causa de la elevada incidencia de calcificación continuada. En un estudio de seguimiento sobre el éxito de pulpotomías durante un período de 1 a 5 años, los investigadores extirparon las pulpas por motivos restauradores encontraron unos resultados histológicos normales.

Llegaron a la conclusión que tras una pulpotomía en dientes fracturados accidentalmente y con exposiciones pulpares, las lesiones observadas en las pulpas no representan signos histológicos suficientes para indicar una pulpectomía de rutina. Cuando se ha desarrollado la raíz está contraindicada una nueva intervención para extirpar la pulpa y realizar una obturación del conducto radicular, a menos que por otras consideraciones relacionadas con la restauración, como la necesidad de reintervenir para colocar un perno de retención. Lasala sugiere realizar controles sistemáticos a los 6,12,18 y 24 meses después de la intervención, durante los cuales se verificará: ausencia total de síntomas dolorosos, presencia del puente de dentina de diversas formas y espesores pero fácilmente apreciables en la radiografías. En especial en los dientes inmaduros se aprecia gradualmente en los lapsos indicados el estrechamiento progresivo en el lumen de los conductos y sobre todo la terminación de la formación radicular y apical.

“Se debe tener criterios ordenados para saber si el tratamiento realizado a un paciente ha sido exitoso, sino hay unos parámetros precisos se puede tener un sesgo tanto en la investigación, como en el análisis de los casos clínicos porque se puede imponer un concepto personal del operador o de un observador. Los parámetros pueden ser los siguientes: Ausencia de dolor o inflamación, desaparición de la fístula, función normal, ninguna evidencia de destrucción tisular, evidencia radiográfica de un área de rarefacción eliminada o disminuida postratamiento en intervalos de 6 meses, 12 meses, 18 meses y 2 años.”

27

Evolución y pronóstico de la apicoformación.- El hecho de que se consiga el cierre apical y el posterior tratamiento de conductos no siempre es sinónimo de éxito completo, ya que estos dientes son mucho más frágiles y cualquier nuevo traumatismo puede ocasionar un daño irreparable. A largo plazo este procedimiento puede fracasar al fallar el tratamiento restaurador, por lo que se realizarán evaluaciones periódicas cada tres meses. Es por ello que algunos autores recomiendan técnicas

²⁷ Tobón Diego. (2005). Manual Básico de Endodoncia. Fracagos en Endodoncia. (PP. 108). Corporación para investigaciones Biológicas. Colombia.

de refuerzo intracoronario radicular con resinas adhesivas de última generación con la finalidad de aumentar criterios de resistencias en la reconstrucción de estos dientes, tal es el caso de espigas de plásticos transparentes denominadas Luminex (dentaur USA, Nueva York, NY) que, al permitir la trasmisión de la luz a través del conducto radicular se consigue el curado de toda la resina.

“Hay factores como la amplitud del conducto, su morfología y el grado de desarrollo apical que son importantes en la evaluación del pronóstico del tratamiento. Si las medidas terapéuticas fueron satisfactorias es muy probable el éxito del tratamiento.”²⁸

Los casos con éxito se caracterizan por lo siguiente: ausencia de signos o síntomas de lesión apical y una barrera calcificada a través del ápice según aparece radiográficamente, o con mayor frecuencia con el sondeo táctil cuidadoso mediante una lima. Casi siempre la raíz está corta y con punta más roma de lo normal. En el tratamiento de los dientes con ápices incompletamente formados y diagnóstico de necrosis pulpar, el control de la infección es un paso fundamental para la obtención del cierre y al mismo tiempo, la reparación de la lesión periapical.

5.2.3.5. Condiciones favorables para el éxito de un tratamiento pulpar.- Los factores que deben tomarse en consideración para decidir si se recubre o no una pulpa expuesta son:

1. El tamaño de la exposición.- con las pulpas expuestas mecánicamente el pronóstico es menos favorable, conforme aumenta la zona expuesta, porque el daño es mayor debido al aplastamiento tisular y la hemorragia, intensificando la reacción inflamatoria. Aunque se ha recomendado el recubrimiento pulpar sólo en pequeñas exposiciones (menores de 1 mm) realizaron un estudio en monos en el cual pudieron observar que no existía una relación directa entre el tamaño de la exposición y la cantidad de inflamación. En su estudio la mayoría de las exposiciones fueron de 1 mm de diámetro, pero había exposiciones menores de 1 mm y mayores de 2 mm. Además observaron que la

²⁸ Ingle J. y Bakland L. (2004). Endodoncia. Endodoncia Pediátrica. (PP 873). MGGraw-hill Interamericana editores S.A. México.

cantidad de dentina reparativa formada parecía igual entre recubrimientos muy pequeños y muy grandes. Realmente, en el campo de las exposiciones iatrogénicas producidas durante el tratamiento de caries no difieren en los resultados mostrados en relación al tamaño de la exposición. Esto ha sido demostrado en primates, que el tamaño de la exposición no afecta la habilidad de la pulpa para formar una barrera calcificada debajo del hidróxido de calcio. Sin embargo, la posibilidad de que una exposición grande se contamine con microorganismos y un gran coágulo de sangre se forme sobre la pulpa, son factores que influyen adversamente con la cicatrización. El tamaño de la exposición parece tener pocas consecuencias si la técnica de recubrimiento es aplicada juiciosamente y que el éxito está determinado en gran parte por la destreza del operador.

2. La ubicación de la exposición. La ubicación de la exposición puede alterar el pronóstico. Con frecuencia en exposiciones pulpares en caries radiculares o cavidades clase V en dientes con una raíz estrecha, al realizar el recubrimiento y formarse el depósito calcificado, por encima de éste ocurre estrangulamiento del riego sanguíneo produciendo un absceso intrapulpar o necrosis. En los casos donde hay una mayor penetración de la fresa y mayor daño del tejido coronal, con corte de la pared lingual, si la pulpa sobrevive, se formará un puente horizontal, complicando el éxito del recubrimiento pulpar.

3. La contaminación salival. Los periodos breves de exposición al medio bucal no son tan dañinos como los prolongados, puesto que los microorganismos no se establecen con facilidad en el tejido pulpar sano. Un mayor tiempo de exposición al medio aumenta la probabilidad que los microorganismos logren establecerse en el tejido lesionado para causar una pulpitis. Ciertamente el factor de contaminación bacteriana es importante en la determinación de la tasa de éxito del recubrimiento pulpar. Una pulpa lesionada y contaminada por microorganismos no sanará, mientras que la pulpa en animales sin gérmenes, curará a pesar de la severidad de la exposición. En los casos de exposiciones pulpares por traumatismo, el recubrimiento pulpar puede ser exitoso si se realiza 24 horas después de la contaminación. Es esencial que no ocurra la

recontaminación, por lo que la restauración debe prevenirla con un buen sellado.

4. La filtración marginal. Es un factor importante que debe considerarse al restaurar el diente, después del recubrimiento. Si existe filtración la inflamación persiste y la reparación no ocurre

5. Factores sistémicos. Las alteraciones hormonales, las deficiencias nutricionales, las enfermedades sistémicas que interfieren con la restauración del tejido conjuntivo y los antimetabolitos pueden comprometer la reparación en exposiciones pulpares

6. La edad y el estado pulpar. Debido al envejecimiento normal de la pulpa dentaria, las posibilidades de éxito con la protección pulpar disminuyen con el avance de la edad. En las pulpas de mayor edad se puede observar aumento de los depósitos cálcicos y fibrosos y la reducción del volumen pulpar. Con el paso de los años la proliferación de fibroblastos que se observa en dientes jóvenes se reduce considerablemente. Los dientes sin caries previa poseen mayores probabilidades de reparación después del recubrimiento, que los dientes cariados, en estos últimos se aceleran los procesos de envejecimientos. Al igual que los dientes con manipulaciones operatorias previas presentan menos probabilidades de reparación que los no tratados.

7. Sintomatología. Un diente asintomático con exposición pulpar por caries requiere de una evaluación, para determinar la condición pulpar y descubrir los cambios en la pulpa. Si tiene vitalidad, va a existir la posibilidad de realizar el recubrimiento.

8. Enfermedad periodontal. Los dientes afectados periodontalmente no son idóneos para el recubrimiento pulpar por la disminución en el riego sanguíneo.

9. Tiempo desde el accidente e injuria sufrida. El tratamiento de la pulpa expuesta por una fractura del diente, debería ser lo más pronto posible después del accidente, preferiblemente a las pocas horas, para reducir la contaminación con el medio bucal. Estudios con primates

muestran la posibilidad de recubrir la pulpa 24 horas después. Usualmente la película de fibrina y microorganismos bucales de la superficie pulpar puede ser lavada con solución salina estéril antes del recubrimiento y la presencia de luxación particularmente seguida de la intrusión o extrusión reduce el éxito del tratamiento de recubrimiento pulpar directo porque se comprometen los vasos sanguíneos. Además por la presencia de una doble injuria.

10. Presencia de un coágulo de sangre. La presencia de un coágulo entre el medicamento usado para tratar la pulpa expuesta y el tejido pulpar vital, reduce la incidencia de cicatrización y formación de una barrera calcificada. Este puede actuar como una barrera previniendo la acción terapéutica del medicamento o el mismo coágulo y sus productos de degradación interfieren directamente con la cicatrización. Por esto el coágulo de sangre debe ser removido con un algodón impregnado con solución salina estéril o prevenir su formación irrigando con solución fisiológica inmediatamente después del procedimiento operatorio.

11. Presencia de inflamación. En dientes con exposición por caries la inflamación es usualmente muy grave. La colocación de hidróxido de calcio sobre la pulpa expuesta, donde el tejido inflamado no ha sido removido, generalmente falla en prevenir la muerte pulpar. En las exposiciones pulpares por traumatismo ha sido demostrado que la inflamación inicial afecta sólo 2 mm de la pulpa, la remoción de esta capa superficial, permite al tejido remanente responder favorablemente al medicamento.

Los factores que podrían ser considerados para el éxito del recubrimiento pulpar directo son los siguientes:

1. Control de la hemorragia. Un agente recubridor nunca debe ser colocado sobre una pulpa con hemorragia, además debe ser controlado el excesivo fluido del suero o plasma, que podría ocupar o crear un espacio entre el agente recubridor y el tejido pulpar. Sí ocurre un abundante sangrado debajo del recubridor, este puede desprenderse y permitir la formación de un coágulo de sangre o una membrana

fibropurulenta. Esta membrana atrae los elementos para formar el tejido de granulación de remplazo y favorecer la organización y diferenciación de fibroblastos y odontoblastos para crear formaciones de dentina reparativa ectópicas en lugares fuera de lo normal, tal como en la cavidad preparada. Mientras este proceso ocurre, el coágulo o el suero estancado está sujeto a infecciones secundarias, lo cual puede conducir a la completa pérdida de la vitalidad de la pulpa.

2. Contacto del hidróxido de calcio con el tejido pulpar vital.- Para que la pulpa expuesta cicatrice, es esencial que el hidróxido de calcio haga contacto con el tejido pulpar para estimular la regeneración de los odontoblastos.

3. Presencia de fragmentos dentinarios. Existen controversias acerca que si los restos de dentina introducidos accidentalmente dentro de la pulpa aceleran o retardan la cicatrización. Se refiere que los restos de dentina definitivamente son una ventaja, cuando se confinan a la zona donde se quiere que el puente dentinario se forme. La falta de uniformidad de los restos de dentina cuando son usados intencionalmente como un agente recubridor evita la formación de una barrera relativamente intacta. Cuando se utiliza el hidróxido de calcio, estén los restos de dentina o no en la profundidad del tejido, la formación del puente de dentina sobre la pulpa es estimulada. Los restos dentinarios cercanos al sitio de cicatrización pueden iniciar la formación de dentina reparativa, uniéndose al puente, formando como un doble puente entre los cuales el tejido pulpar pierde la irrigación sanguínea, degenera y guía a una necrosis total de la pulpa.

4. Embolización de partículas de hidróxido de calcio.- En presencia de grandes exposiciones, especialmente debidas a traumatismo, el curetaje o pulpotomía puede dejar canales vasculares abiertos y dilatados. Algunas partículas del material recubridor pueden entrar y viajar como émbolos hasta llegar a vasos de menor calibre. En estos sitios el efecto cáustico de estas partículas producen focos perivasculares de necrosis e inflamación. También estos focos pueden

coalescer y causar gran destrucción de la pulpa perdiendo su capacidad de reparación, en esta situación la pulpa no puede sobrevivir.

5. Potencial de profundización de la cauterización química dentro del tejido pulpar.- En el caso de cavidades clase V con exposiciones pulpares, donde se van a utilizar las fórmulas originales de hidróxido de calcio es necesario estimar el espesor de tejido pulpar remanente para decidir el recubrimiento. Si el hidróxido de calcio es aplicado, puede causar una momificación química hacia la pared de dentina opuesta, produciéndose una pulpotomía química y el potencial regenerativo se confina al tejido pulpar apical a la zona momificada, quedando el tejido coronario desprovisto de irrigación sanguínea perdiendo su vitalidad y subsecuente infección, esto va a irritar el tejido apical impidiendo la completa formación de una barrera dentinaria. Esto puede ocurrir especialmente en dientes anteriores puesto que la penetración de la cauterización química es de 0,3 a 0,7 mm dentro del tejido y frecuentemente en dientes anteriores la profundidad de la pulpa de vestibular a lingual es menor de 0,5 mm, Por lo que se recomienda en dientes anteriores preferiblemente la pulpotomía.

5.2.3.6. La extracción como alternativa.- La extracción en estos casos de exposición pulpar en los primeros molares permanentes es la otra opción como tratamiento a realizar, sin embargo hay que tener en cuenta que con la pérdida del primer molar permanente se desarrollará una oclusión traumática como resultado de la rotación y desviación de algunos dientes de la zona; ya que todos los dientes que se encuentran anteriores al espacio pueden presentar movimientos, inclusive los incisivos laterales y centrales del mismo lado que se produjo la ausencia. También con la pérdida prematura del primer molar permanente, se producen trastornos periodontales por trauma durante la masticación ya sea por empaquetamiento de alimentos como por contactos oclusales traumáticos.

La exodoncia en niños es uno de los tratamientos que desafortunadamente tendremos que hacer, para lo cual es indispensable realizar un buen diagnóstico clínico y radiográfico, utilizar la técnica de

anestesia, la técnica de extracción y el instrumental adecuado, así como estar alerta para evitar complicaciones y accidentes durante la misma.

Indicaciones.- cuando existe patología perirradicular o interradicular, cuando existe fractura o perforación en la furca, cuando está interfiriendo en la erupción de un diente sucedáneo, cuando la destrucción dental es tal, que es imposible restaurarlo.

Contraindicaciones.- estomatitis herpética aguda, cardiopatías reumáticas agudas o crónicas, tumores malignos, celulitis, discrasias sanguíneas, abscesos dentoalveolares, exposición a radiaciones.

“La exodoncia puede ser una alternativa válida en aquellos casos en donde no podamos ofrecer mejorar un cuadro clínico ya presente, o cuando no podemos dar una mejor solución al problema presentado. Muchos pacientes acuden a nuestra consulta esperando que le resolvamos su problema odontológico, pero lamentablemente, en algunos casos bien sea por problemas económicos, por falta de conciencia de lo que representan nuestros dientes o porque acudieron tardíamente a la consulta nos vemos en la necesidad de no ofrecer otra alternativa mejor que la exodoncia. Si bien, esta es una alternativa drástica y poco conservadora quizás será la que un número muy mínimo de pacientes tome. Por suerte cada día existe mayor conciencia de lo que representan nuestros dientes y la boca en general para la salud y la estética en general.”²⁹

Se realizarán exodoncias en aquellos casos donde no se pueda mantener los dientes ya sea porque la destrucción coronaria hace imposible su restauración, fracaso o imposibilidad de efectuar un tratamiento pulpar, fractura dentaria según su indicación. Se debe recordar que aún cuando se ha empezado el proceso de reabsorción dentaria es necesario lograr una buena técnica anestésica, ya que los

²⁹Guerra Liliana. (2005). Procedimientos Alternativos en Endodoncia. Recuperado en septiembre 22, 2010. Disponible en: http://www.carlosboveda.com/Odontologosfolder/odontoinvitadoold/odontoinvitado_30.html

tejidos peridentarios mantienen su inervación normal, causando dolor a la extracción.

5.3. Primeros Molares Permanentes

5.3.1. Desarrollo de los dientes.- Es necesario el conocimiento completo de la formación normal del diente para poder comprender el proceso implicado en el tratamiento de dientes permanentes con ápices inmaduro.

El ciclo vital de los órganos dentarios comprende una serie de cambios químicos, morfológicos y funcionales que comienzan en la sexta semana de vida intrauterina y que continúan a lo largo de toda la vida del diente. El germen dentario del primer molar, se desarrolla en los últimos meses de vida intrauterina, los enemigos del perfecto desarrollo y salud de estos diente, pueden comenzar el trabajo de destrucción intrauterinamente, por esto es tan importante vigilar cuidadosamente el régimen alimenticio de la mujer embarazada, que favorecerá a su hijo en el normal desarrollo de estos dientes.

Los dientes se desarrollan a partir de brotes epiteliales que comienzan a formarse en la porción anterior de los maxilares y luego avanzan en dirección posterior, estos poseen una forma determinada de acuerdo al diente que darán origen y una ubicación estratégica en los maxilares, pero todos tienen un desarrollo común, el cual se realiza de forma gradual y paulatina.

La formación de los dientes comienza como una proliferación localizada del ectodermo, asociada con los procesos de los maxilares superior o inferior. Esta actividad proliferativa trae como resultado la formación de dos estructuras en forma de herradura, una sobre cada proceso, las cuales son denominadas banda epitelial primaria; Simultáneamente, en el ectomesénquima subyacente se origina una condensación de células las cuales inducen a la proliferación del epitelio, formando láminas que lo invaden en profundidad y constituyen las láminas dentales o listón dentario, a partir de este momento se establece una inducción epitelio mesenquimatosa reciproca que permitirá el desarrollo de las estructuras que se forman del epitelio ectodérmico (esmalte) y del ectomesénquima, como la dentina, pulpa, cemento, ligamento periodontal y hueso alveolar.

Se describe la formación de los gérmenes dentarios, como un proceso continuo que es conveniente dividirlo en tres etapas para establecer distinciones claras entre ellas. De acuerdo a su morfología se denominan: etapa de brote o yema, etapa de casquete o cáliz y etapa de campana. La etapa de brote.- es la etapa inicial en el desarrollo dentario, en la cual las células epiteliales de la lámina dental proliferan y producen una proyección en forma de "brote", en el ectomesénquima adyacente, el cual se condensa y forma el saco o folículo dentario. La estructura de los brotes es simple; en la periferia se identifican células cilíndricas y en el interior son de aspecto poligonal con espacios intercelulares muy pequeños. Estos serán los futuros órganos del esmalte que darán lugar al único tejido de naturaleza ectodérmica del diente, el esmalte. La etapa de cáliz o casquete se alcanza cuando las células de la lámina dental han proliferado y permiten una invaginación del ectomesénquima, que constituye la papila dentaria la cual dará origen al complejo dentino-pulpar. En esta etapa se observa un epitelio periférico externo constituido por células cúbicas que rodean a células epiteliales poligonales en el interior y que constituyen el epitelio externo del esmalte. Entre el epitelio externo e interno del órgano del esmalte existe una red de células denominadas retículo estrellado debido a su disposición reticular ramificada de los elementos celulares. El margen del órgano del esmalte donde se une el epitelio interno y externo es denominado curva cervical, a medida que las células forman la curva, continúa la proliferación del esmalte y se produce una invaginación más pronunciada del órgano del esmalte en el mesénquima, el cual adquiere forma de campana. Durante la etapa de campana, en el epitelio periférico se pueden distinguir dos áreas, una en relación con la papila dental, que es el epitelio interno del esmalte y otra en relación con el saco dentario que es el epitelio externo del esmalte. El epitelio interno del órgano del esmalte se encuentra separado de las capas de células mesenquimatosas indiferenciadas por una membrana denominada membrana basal dental. Las células mesenquimatosas de la papila dental emiten prolongaciones largas y delgadas que atraviesan la zona acelular y contactan con las de epitelio interno del esmalte, quedando entre ambos tipos una membrana basal. A partir de este momento se establece un proceso de inducción recíproca en el cual la maduración celular se inicia y es más rápida en la capa del epitelio interno del esmalte o

preameloblastos, que en la de los predentinoblastos, diferenciándose en primer lugar los ameloblastos que los dentinoblastos. Aunque la maduración de las células formadoras de esmalte ocurra primero, éstas no inician su formación hasta que no se haya formado la primera capa de matriz orgánica extracelular de predentina inicial, la cual una vez mineralizada constituye la dentina. Una vez que se constituye la primera capa de dentina, los ameloblastos formarán la primera capa de esmalte. Con la aparición de la dentinogénesis la papila dental se convierte en la pulpa dental. El comienzo de la diferenciación y maduración de los tejidos dentarios comienza en los vértices cuspídeos y bordes incisales de los futuros dientes. Los extremos más apicales del epitelio externo e interno del esmalte están en íntimo contacto, no existiendo células del retículo estrellado entre ellos, formando así el ojal cervical. Todos estos elementos estructurales de la etapa de campana constituyen el órgano del esmalte. El desarrollo de la raíz comienza una vez que se ha completado la formación del esmalte. Las células cilíndricas del epitelio interno del esmalte y las células cúbicas del epitelio externo que conforman la curva cervical, comienzan a proliferar y forman una estructura conocida como la vaina radicular epitelial de Hertwig, responsable de la formación de la raíz dentaria. Esta determinará el tamaño, número y forma de las raíces. Posteriormente, las células de la capa interna inducen la diferenciación de las células del tejido conjuntivo hacia odontoblastos y se deposita la primera capa de dentina. La diferenciación de los odontoblastos y la formación de dentina siguen al alargamiento de la vaina radicular. Al mismo tiempo, el tejido conjuntivo del saco dentario que la rodea, prolifera y divide a la capa epitelial en una malla de bandas continuas. Tan pronto como se mineraliza la primera capa de la matriz de dentina, las células mesenquimáticas del saco dental se mueven hasta hacer contacto con la dentina recién formada, estas células se diferencian en cementoblastos y depositan la matriz del cemento en la dentina radicular.

“Cuando la vaina epitelial radicular de Hertwig ha alcanzado su longitud máxima, se dobla hacia dentro en cada lado para formar el diafragma epitelial, dicha estructura establece la longitud del diente y delimita el

foramen apical por el cual entran y salen nervios y vasos sanguíneos de la cámara pulpar.”³⁰ (Fig. # 6).

Durante la formación y desarrollo de la vaina epitelial de Hertwig se pueden originar pequeñas interrupciones que dan origen a los conductos laterales o accesorios. El remanente epitelial no desaparece por completo al comenzar la dentinogénesis. Algunas de estas células permanecen en el ligamento periodontal, conocidas como restos epiteliales de Malassez, los cuales persisten cercanos a la superficie radicular y se presentan como fuente de revestimiento de los quistes periapicales que se forman como reacción a la inflamación crónica de la pulpa o tejidos subyacentes.

5.3.1.1. Etapas de erupción de los primeros molares.- Los dientes desempeñan un papel importante en el desarrollo y mantenimiento de una oclusión dentaria. Se define la erupción del diente como el momento en que sobresale de la encía y es visible. Aunque los investigadores están de acuerdo en que se trata de un proceso complejo, existe incertidumbre sobre el mecanismo inherente a su control. Algunas hipótesis han sido rechazadas con el paso del tiempo, como, por ejemplo: el diente sobresale como respuesta al empuje por el crecimiento de la raíz, el diente sobresale como resultado al crecimiento del hueso alrededor de éste, el diente es empujado por presión vascular y el diente es empujado por parte del tejido de sostén. Típicamente, los humanos poseen veinte dientes deciduos y 32 permanentes. La erupción sucede en tres fases. Durante la primera, conocida como el estadio de dentición decidua, ocurre sólo cuando los dientes primarios son visibles. Una vez que el primer diente definitivo sale, existen ambos tipos en la boca, y se habla de una dentición transicional. Después de que la última pieza de leche caiga, se dice que la dentición remanente es permanente. La dentición primaria comienza con la aparición del incisivo central mandibular, usualmente a los ocho meses, y acaba con el primer

³⁰ Rojas María Eugenia. (2006). Terapias Endodónticas Empleadas en Dientes Permanentes Incompletamente Formados Realizadas en el Postgrado de Endodoncia de la Universidad Central de Venezuela en el Período Enero 2002 - Abril 2005. Recuperado en septiembre 22, 2010. Disponible en: http://www.carlosboveda.com/Odontologosfolder/odontoinvitadoold/odontoinvitado_46.html

molar permanente, típicamente a los seis años. La dentición primaria suele originarse en este orden: primero, el incisivo central; segundo, el incisivo lateral; tercero, el canino; cuarto, el segundo molar. Como norma general, cada seis meses salen cuatro dientes nuevos; los dientes mandibulares se originan antes que los maxilares: y salen antes en mujeres que en varones. Durante la fase de dentición decidua, los primordios de dientes permanentes se desarrollan bajo los primeros, cerca del paladar o de la lengua.

En relación a los dientes permanentes Existe una cronología diferenciada dependiendo de si se trata de la mandíbula o la maxila. Los dientes maxilares responden a este orden: primero, el primer molar; segundo, el incisivo central; tercero, el incisivo lateral; cuarto, el primer premolar; quinto, el segundo premolar; sexto, el canino; séptimo, el segundo molar; y octavo, el tercer molar. En cambio, los correspondientes a la mandíbula lo hacen en este orden: primero, el primer molar; segundo, el incisivo central; tercero, el incisivo lateral; cuarto, el canino: quinto, el primer premolar: sexto, el segundo premolar; séptimo, el segundo molar; y octavo, el tercer molar.

“Cuando el niño nace, la calcificación de todos los dientes temporales está adelantada y ha comenzado la formación de las cúspides de los primeros molares. Cuando hacen erupción los primeros dientes temporales ya se ha adelantado la calcificación del primer molar permanente. Alrededor de los 5 años comienza la calcificación de las raíces de incisivos y primeros molares permanentes, comenzando a los 6 años el brote de los primeros dientes permanentes que son los primeros molares. La edad promedio de erupción de los primeros molares permanentes varía entre los 5 y 7 años de edad. Primero erupcionan los inferiores presentando una inclinación coronal hacia distal y vestibular, mientras que los superiores lo hacen generalmente a los 6 años de edad con una inclinación coronal hacia mesial y palatino, buscando el contacto con el molar antagonista. Puesto que no hay premolares en la dentición decidua, los molares primarios son reemplazados por premolares permanentes. Si el diente definitivo sale antes de que el de leche caiga, puede existir un déficit de espacio que

provoque desarreglos en su disposición espacial; por ejemplo, puede suceder una maloclusión, que puede ser corregida mediante ortodoncia.”³¹

La dentición permanente comienza cuando cae el último diente primario, a los once o doce años, y termina cuando el individuo pierde todos sus dientes (edentulismo). Durante este estadio, los molares terciarios, llamados "muelas del juicio", son frecuentemente extraídos por cirugía debido a la frecuencia de patologías. La caída de los dientes está relacionada, principalmente, con la enfermedad periodontal.

El primer molar permanente es una de las estructuras dentarias más importantes para el desarrollo de una oclusión fisiológica y adecuada función masticatoria.

Antes de que se produzca el nacimiento de los primeros dientes, ya es importante comenzar a hacer limpiezas con una gasa o tela suave, enrollada en el dedo índice, deslizándola por los rodetes maxilares. Esto puede seguir haciéndose cuando nacen los primeros cuatro dientes, pero ya con un cepillo para niños o con dediles de látex. De los 9 a los 12 meses ya han erupcionado los ocho dientes anteriores y se va completando la dentición, por lo que el ciclo de la masticación se va estabilizando. De esta forma los músculos maxilares o de la masticación comienzan a aprender nuevos movimientos y funciones. De los 12 a los 24 continúa el desarrollo y la maduración del sistema de masticación, que será completado a los 30 meses con presencia de los 20 dientes en la boca. No es aconsejable una dieta abundante en hidratos de carbono, pues se pegan a los dientes y se disuelven muy lentamente. La higiene bucal en este tiempo se realiza sin pasta dental, es suficiente con humedecer el cepillo con agua. La limpieza más importante es la que se realiza antes de dormir. De los 2 a los 5 años el niño completó su dentición y todos los cuidados se deben centrar en la prevención de enfermedades dentarias y en las posibles alteraciones en el sistema de masticación que puedan impedir el normal crecimiento y desarrollo de los maxilares.

³¹ http://es.wikipedia.org/wiki/Desarrollo_dentario

El niño debe utilizar, él mismo el cepillo dental, para de esta manera introducir el hábito de la higiene bucal. Sin embargo, hasta los 6 años el cepillado debe ser completado por los padres. A partir de los 3 años, es aconsejable utilizar pastas fluoradas, la cual se debe colocar en el cepillo, en poca cantidad, es suficiente con una cantidad semejante a la de un grano de arroz. Es bueno seguir estos hábitos para que la dentadura de los niños sea saludable y tenga los menores problemas posibles en el futuro, como pueden ser caries y gingivitis; Además se debe comenzar a llevar a los niños al dentista, para tener su boca controlada y bajo reconocimiento de un profesional.

5.3.2. Características Anatómicas del primer molar permanente.- El molar superior es el primero en erupcionar siendo ésta la piedra angular de la oclusión. El primer signo de calcificación de este diente puede producirse incluso antes del nacimiento, el esmalte completo tardará de 3 a 4 años en completarse, brotará alrededor de los 6 años, pero la raíz completa no estará completamente formada hasta los 9 o 10 años.

Los primeros molares permanentes presentan una Longitud coronaria de 7,7 mm., diámetro mesiodistal: 10.3 mm., diámetro mesioincisal de la corona del cuello: 8 mm., diámetro vestibulopalatino: 11.8 mm., curvatura de la línea cervico mesial: 2 mm., curvatura de la línea cervico distal: 2 mm., ocluye con 3/4 partes distal del 1º molar y 1/4 mesial del 2º molar inferior, posee la corona más ancha en sentido vestibular oclusal. Es el diente de mayor tamaño. Tiene 4 cúspide funcionales: 2 vestibulares y 2 palatinas, una 5ª que permite el "Tubérculo de Carabelli". Tiene una amplia superficie oclusal y es multifactorial además de contar con un fuerte soporte radicular. Posee 3 raíces: 2 vestibulares y 1 palatina.

Características de la cara vestibular.- forma trapezoidal, la cúspide mesio-vestibular es ligeramente más ancha a la disto-vestibular, posee un surco vestibular y una cúspide disto-vestibular, la cual es más cónica que la mesio-vestibular. El surco de desarrollo vestibular que separa las dos cúspide vestibulares es más o menos equivalente entre los ángulos mesiovestibulares y distolinguales. La cara vestibular es más corta en contacto cervico-oclusal y más ancha en sentido mesio-distal, la cúspide

disto-vestibular es más pequeña y permite ver la disto-palatina, las raíces más indentadas hacia distal.

“La raíz mesial está vecina con el surco vestibular. Muchas veces desde esta superficie presenta un área aplanada o convexa en la cara distal, inmediatamente sobre la cúspide distovestibular en el tercio cervical de la corona. Las 3 raíces pueden verse desde la cara vestibular: los ejes radiculares están inclinados en sentido distal, las raíces no son rectas. El punto de bifurcación de las raíces vestibulares están ubicadas aproximadamente a 4mm sobre la línea cervical (puede variar esta medida). Por lo general la raíz vestibular es más corta que la lingual.”³² (Fig. # 1 y # 3).

Características de la cara palatina.- Tiene forma de trapecio. Las caras proximales convergen más, son más angostas a medida que se acercan al cuello. Poseen dos cúspides de diferente tamaño, la mesio-palatina ocupa las 3/5 partes de toda la cara palatina de la corona. La línea cervical es recta a diferencia de las vestibulares. Posee un surco palatino. La cúspide distolingual constituye los 2/5 remanentes. El ángulo formado por el entorno de la corona mesial y la vertiente mesial de la cúspide mesio lingual es casi de 90 grados. La unión de las vertientes mesial y distal de esta cúspide describe un ángulo obtuso. La quinta cúspide aparece insertada en la cara mesio lingual de la cúspide del mismo. Las tres raíces son visible desde la cara lingual, con la gran raíz en primer plano. La raíz lingual es cónica y termina en un ápice bien redondeado.

Características de la cara mesial.- En el cuello de las coronas tiene un diámetro máximo vestibulo-palatino. El contorno trapezoidal es convergente en sentido vestibulo-palatino hacia oclusal. La cúspide mesio-palatino es más alta que la mesio-vestibular. La línea cervical es irregular, posee unos tubérculos y surcos complementarios que son liviadores oclusales, los cuales se encuentran en los espacios interdentes. En la cara mesial el punto de contacto es en la unión del tercio medio y oclusal más hacia vestibular. La cresta marginal mesial, que confluye con las crestas cuspidias mesio-

³² Tobón Diego. (2005). Manual Básico de Endodoncia. Anatomía de cámara y de conductos radiculares. (PP. 18). Corporación para investigaciones Biológicas. Colombia

vestibular y mesio- lingual, es irregular. La raíz mesio-vestibular es ancha y aplanada en su cara mesial. El entorno vestibular de la raíz se extiende hacia arriba y afuera de la corona y termina en un ápice romo. La raíz lingual es más larga que la mesial. Características de la cara distal.- Está formada por la cúspide distal-vestibular y distal-palatina, la cresta mesio-distal. La cúspide disto-palatina es de igual tamaño que la disto-vestibular. La línea cervical es casi recta, la cresta marginal distal es más corta en sentido vestibulo- palatino y menos prominente. El punto de contacto es en el punto medio de la corona. La cresta marginal distal se hunde fuertemente en dirección cervical y expone cresta triangular en la parte distal de la superficie oclusal de la corona. La cara distal de la corona en general es convexa, con una superficie lisa redondeada, excepto una pequeña zona cerca de la raíz distal-vestibular en el tercio cervical. La raíz disto-vestibular tiene la base más angosta que las otras dos. Características de la cara oclusal.- Tiene forma romboidal. Es más ancha en sentido mesial y palatino. Posee unos ángulos agudos mesio-vestibulares y disto palatinos, dos obtusos que son mesio- palatinos y disto-vestibular. La cara oclusal presenta una cúspide mesio-vestibular y disto-vestibular separada por un surco vestibular. Posee una fosa triangular central. Partiendo de ella encontramos el surco vestibular y un surco mesial. Tiene una fosita secundaria mesial y un microsurco en el reborde mesial que corresponderá a la cresta marginal-mesial. Posee una fosa marginal distal de donde viene el surco palatino. Encontramos también una fosita secundaria triangular distal y una apófisis o cresta oblicua que se encuentra tendiendo a la cúspide mesio-palatina y disto-vestibular. Se observa un surco transversal de la cresta oblicua y el "Tubérculo de Carabelli", encontrándose éste en el primer molar superior. La secuencia del tamaño de la cúspide: la cúspide mesio palatina es más grande siguiendo la cúspide mesio vestibular, luego la cúspide disto-vestibular, siendo la más pequeña la cúspide disto-palatina. Las cúspides más agudas son las mesio-vestibulares y siguiendo la cúspide disto palatina. El lado vestibular tiene mayor prominencia en el tercio mesial. Los lados proximales ambos son convexos.

El primer molar mandibular

Cara vestibular.- La corona tiene aspecto trapezoidal, las cúspides mesiovestibular, distovestibular y distal son relativamente planas, la cúspide mesiovestibular es la más ancha de las tres en sentido mesiodistal, la raíz distal está menos curvada que la mesial

Cara lingual.- Desde esta cara se pueden ver las tres cúspides: dos linguales y la porción lingual de la cúspide distal, la cúspide distal está a un nivel más bajo que la cúspide mesiodistal, el perfil distal de la corona es recto por encima de la línea cervical hasta un punto situado debajo del área de contacto distal

Cara mesial.- la corona es 1 mm o menos más corta en el primer molar, la raíz es más corta, el diámetro vestibulolingual de la corona y de la raíz del molar es mayor en 2mm o más, la cúspide lingual es más grande que la vestibular

Cara distal.- La cresta marginal distal es corta y comprende la cresta cuspídea de la cúspide distal y está ligeramente alta, el área de contacto distal está situado sobre la raíz distal, la superficie es plana y lisa, desde la cara distal se puede ver la cresta lingual de la raíz mesial

Cara oclusal.- Tiene forma hexagonal, el diámetro vestibulolingual de la corona es mayor en la mitad mesial que en la distal, encontramos los surcos de desarrollo de la cara oclusal con el surco de desarrollo central, el surco de desarrollo mesiovestibular, el surco de desarrollo distovestibular y el surco de desarrollo lingual

Primer signo de calcificación: al nacer

Esmalte completado: 2 ½ a 3 años

Erupción: 6 a 7 años

Raíz completada: 9 a 10 años.

5.3.3. Importancia del Primer Molar Permanente.- El primer molar permanente es una de las estructuras dentarias más importantes, para el desarrollo de una oclusión fisiológica y una adecuada función masticatoria, por lo que estos dientes desempeñan un papel importante en el desarrollo y

mantenimiento de una oclusión dentaria apropiada. En tal sentido, el primer molar permanente tiene gran importancia ya que determina el patrón de masticación durante toda la vida, juega un papel trascendental al realizar la mayor parte del trabajo de masticación y trituración de los alimentos, este es un diente muy susceptible a la caries dental después de su erupción alrededor de los 6 años, es por esto que la erupción del primer molar permanente puede pasar a veces desapercibido, ya sea por su anatomía o porque ha estado expuesto al ambiente ácido bucal antes que los otros dientes, además se caracteriza por una morfología oclusal compleja con cúspides, numerosas fosas y surcos, lo cual hace que este molar esté sometido a factores de riesgo y que sea más susceptible al inicio y avance de la caries dental y a su vez con la consecuente destrucción y pérdida temprana.

Edward Hartley Angle presentó su clasificación de la maloclusión de los dientes en 1899. Esta se basa en las relaciones de los primeros molares superiores permanentes con los primeros molares inferiores permanentes, que pueden ser catalogados como la llave del ajuste correcto de los planos inclinados, o clave de la oclusión (Llave de Angle), de ahí su importancia. Son catalogados como la llave de la oclusión o Llave de Angle o del ajuste correcto de los planos inclinados, constituyendo la base de la estructura bucal siendo al mismo tiempo de gran importancia en la masticación ya que toda esa función recae sobre ellos, mientras las demás estructuras dentarias se encuentran en fase de recambio.

Esta valoración de Angle se basa en las siguientes razones: Son los primeros dientes permanentes que se forman y erupcionan (molar de los 6 años de edad), erupcionan en boca sin la desventaja de la presencia de dientes temporales, son la guía para la posición correcta de las piezas dentarias, son las bases de las arcadas caducas, y los primeros molares permanentes superiores, son el punto de referencia notablemente estable, de la anatomía craneofacial.

Por lo anteriormente expuesto, la pérdida del primer molar permanente puede desarrollar una oclusión traumática como resultado de la rotación y desviación de algunos dientes de la zona; ya que todos los dientes que se

encuentran anteriores al espacio pueden presentar movimientos, también con la pérdida prematura del primer molar permanente, se puede producir trastornos periodontales, por trauma durante la masticación, ya sea por empaquetamiento de alimentos como por contactos oclusales traumáticos. Es por ello, que los molares permanentes deben ser considerados como las perlas mas preciosas y es así como se las debe cuidar, ya que sirven para edificar la salud del individuo, desde los 6 años que estos erupcionan, hasta los 12 años, constituyen la base de la estructura bucal, siendo al mismo tiempo el instrumento principal de la masticación, ya que todas las demás piezas dentarias entran en una fase de transición o recambio en el que bajan su utilidad como piezas de masticación, recluyendo toda esta función sobre los primeros molares permanentes. Estas piezas son el cimiento sobre la cual los demás dientes deben tomar su posición en la arcada dentaria y la pérdida de las mismas producirá marcadas consecuencias. Hay que aclarar que si estos dientes se encuentran afectados por caries, el empaquetamiento de alimentos en la cavidad cariosa provocará dolor y el niño se defenderá evitando la masticación de los mismos, lo cual influye negativamente en la digestión ocasionando malestar estomacal y problemas gástricos.

Hasta la edad de los 9 o 10 años, el primer molar juega un papel importante en el mantenimiento del diámetro espinomentoniano, distancia que existe entre la punta de la nariz y el mentón, lo cual da una simetría facial muy importante.

La extracción prematura ocasiona trastornos en el crecimiento óseo de los maxilares, haciendo que este se detenga, la línea media corre hacia el lado de la pieza extraída, esto quiere decir que la línea que hace coincidir la unión de incisivos superiores con los inferiores corre, produciendo trastornos en la mordida del paciente, además de disfunción masticatoria, se producirían además migraciones y rotaciones, ya que los dientes vecinos al primer molar ausente, tienden a ocupar el espacio vacío creado por la ausencia de este diente, los dientes antagonistas, es decir, aquellos que tomaban contacto con el primer molar ausente, sobre-erupcionan aflojándose y perdiendo su soporte óseo y periodontal, produciendo movilidad y la consecuente pérdida. Al no existir uno de los primero molares, toda la masticación recaerá sobre los dientes del lado opuesto sobrecargando la función de los mismos y produciendo daños a las estructuras dentarias y de

soporte. La pérdida temprana del primer molar, antes de la erupción del segundo molar, hace que este último, erupcione inclinado hacia el espacio vacío, favoreciendo la retención de alimentos y la consiguiente aparición de caries dental entre el segundo molar y el segundo premolar.

Desde que al niño comienzan a brotarle los dientes y aún antes, la higiene constituye una costumbre insustituible, la visita al menos anual al estomatólogo y el seguimiento de las indicaciones son determinantes en el mantenimiento de una buena salud bucal, esta edad es el periodo de tránsito de la dentición mixta a la permanente, de ahí la importancia de mantener este molar sano en la boca, pues al ser la llave de oclusión, cualquier pérdida llevaría a consecuencias fatales en el desarrollo de una oclusión armónica.

5.3.3.1. Importancia de Mantener el primer molar permanente con vitalidad pulpar.- “ La necesidad de preservar las piezas dentarias en los niños, se confirma por las desalentadoras estadísticas sobre la pérdida de éstas, sobre todo los dientes permanentes jóvenes, en una etapa temprana.”³³ (Fig. #2 y #7).

La pulpa de dientes primarios se caracteriza por sufrir fenómenos rápidos de envejecimiento tisular, presentando cada vez más fibras y menos células, por lo que, a diferencia de los dientes permanentes jóvenes, su potencial de recuperación va disminuyendo con el tiempo.

Los rápidos cambios que ocurren en un período corto en un molar primario, modifican la anatomía radicular interna, la cual dificulta aún más el tratamiento de conductos.

Los dientes permanentes jóvenes presentan una interna actividad biológica del órgano dentino pulpar, por lo que su respuesta es generalmente muy positiva.

Una vez que el diente erupciona en la cavidad bucal, lo hace con una formación radicular incompleta por lo que se denomina diente inmaduro

³³ Prieto María. (2005). Endodoncia en dientes primarios. Recuperado en septiembre 22, 2010. Disponible en: http://www.ucv.ve/fileadmin/user_upload/facultad_odontologia/Imagenes/Portal/Odontologia_Pediatria/resumen_de_endodoncia.pdf

o con ápice abierto. La patología pulpar como secuela de caries o de lesión traumática puede interferir en la vitalidad pulpar, lo que conlleva a una interrupción de la formación normal de la raíz creando un problema en diversas áreas de la odontología, específicamente en endodoncia. La pulpa es necesaria para la formación de dentina. La pérdida de la vitalidad pulpar en un diente permanente juvenil antes de concluir la formación radicular trae como consecuencia una raíz de paredes delgadas y propensas a la fractura. En estos casos, la forma del conducto y sus dimensiones dificultan mucho los procedimientos endodónticos convencionales necesarios debido a que su foramen abierto no proporciona una barrera anatómica de la raíz y es muy difícil mantener el tratamiento endodóntico dentro de los límites del conducto; sobre todo se hace imposible obturarlo de manera tridimensional. Por ello, se deben realizar todos los esfuerzos necesarios para mantener la vitalidad pulpar de los dientes incompletamente formados para lograr su completo desarrollo radicular. El recubrimiento pulpar indirecto, el recubrimiento directo y la pulpotomía son habitualmente convenientes en estos dientes; porque ellos reciben un aporte sanguíneo excelente a través del ápice abierto. Sin embargo, cuando el tejido pulpar se necrosa o se desarrolla una patología periapical, el tratamiento de elección en estos dientes es la inducción del cierre apical o apicoformación.

Los dientes maduros se caracterizan por un desarrollo apical completo, mientras que los permanentes jóvenes se distinguen por su erupción reciente y un cierre radicular incompleto. La protección y terapéutica pulpares de la dentición permanente joven exigen considerar muchos de los objetivos y técnicas que se aplican en dientes primarios y permanentes maduros. Sin embargo, otro interés primordial por el diente permanente joven con pulpa enferma o traumatizada es fomentar la terminación apical normal o estimular un cierre apical atípico. Se buscan estos objetivos para garantizar el establecimiento de una proporción corono - radicular adecuada, y así, de ser preciso, poder concluir con buen éxito un procedimiento endodóntico definitivo. Como el cierre radicular fisiológico normal puede llevar de dos a tres años después de la erupción, los dientes permanentes jóvenes se desarrollan desde los 6

años hasta mediados de la pubertad; por lo tanto el manejo endodóntico de estos dientes es a menudo complicado.

Es importante propiciar un adecuado tratamiento a las piezas permanentes jóvenes debido a que cualquier lesión de la cubierta epitelial de la raíz constituye un riesgo de detención del crecimiento radicular, formándose una raíz poco desarrollada. También hay que tener en cuenta, que la eliminación del tejido pulpar produce la inmediata detención de la formación de dentina en la zona correspondiente, dejando de formarse la constricción natural de la cámara pulpar, lo que, a su vez, reduce la fuerza del diente, con el consiguiente riesgo de fractura en caso de traumatismo. Por otra parte, la amplitud de la luz puede interferir en los posteriores trabajos de restauración.

Se piensa que los dientes permanentes jóvenes son aptos para muchos procedimientos de cicatrización pulpar, por su mayor perfusión apical, la cual se considera fomenta la capacidad de la pulpa para reaccionar con buen éxito ante algunas agresiones. Al igual que en los dientes primarios y permanentes maduros, es necesario proteger la dentina expuesta durante cualquier preparación mecánica y fase restaurativa del tratamiento. Debe colocarse de manera sistemática hidróxido de calcio sobre la dentina en toda zona que sea más profunda que la unión amelodentinaria, a causa de preparación mecánica, excavación cariosa o fractura coronal que abarque la dentina. Esto tiene el fin de proteger los túbulos dentinarios, los odontoblastos y la pulpa mediante la esclerosis de los túbulos dentinarios.

CAPÍTULO VI

METODOLOGÍA DE LA INVESTIGACIÓN

6. MÉTODOS

6.1. MODALIDAD BÁSICA DE LA INVESTIGACIÓN

6.1.1. Bibliográfica.- La presente investigación es bibliográfica, porque para la fundamentación teórica se obtuvo el respaldo de libros.

6.1.2. De Campo.- dicha investigación es de campo, porque está relacionado con un problema frecuente, en la consulta odontológica en el Dispensario Pío IX.

6.2. NIVEL O TIPO DE INVESTIGACIÓN

6.2.1. Descriptiva.- Porque se realizó la descripción del problema de presencia de caries con exposición pulpar en los primeros molares permanentes en niños de 6 a 10 años atendidos en el dispensario Pío IX, analizando sus causas y efectos.

6.2.2. Sintética.- Porque toda la información recopilada se sintetizó mediante conclusiones al final de la investigación.

6.2.3. Propositiva.- Al final de la investigación se planteó una propuesta de solución al problema.

6.3. TÉCNICAS

- ✓ Entrevistas dirigidas a los odontólogos del dispensario Pío IX
- ✓ Observación a los pacientes de 6 a 10 años atendidos en dispensario Pío IX

6.4. INSTRUMENTOS

- ✓ Entrevistas.- cuestionario de preguntas
- ✓ Ficha de Observación.- historia clínica de endodoncia

6.5. RECURSOS

6.5.1. MATERIALES

- ✓ Textos relacionados al tema
- ✓ Encuadernación
- ✓ Fotocopias
- ✓ Materiales de oficina
- ✓ Suministros de impresión
- ✓ Viáticos

6.5.2. TALENTO HUMANO

- ✓ Tutor de tesis
- ✓ Niños que asisten a la atención en el dispensario Pio IX
- ✓ Odontólogos del dispensario Pío IX
- ✓ Autor de la tesis

6.5.3. TECNOLÓGICOS

- ✓ Laptop
- ✓ Internet
- ✓ Escáner
- ✓ Impresoras
- ✓ Fotografías
- ✓ Memory flash

6.5.4. ECONÓMICOS

La investigación tuvo un costo aproximado de \$427,20

6.6. POBLACIÓN Y MUESTRA

6.6.1. POBLACIÓN

- ✓ 109 niños atendidos en el dispensario Pio IX.

6.6.2. TAMAÑO DE LA MUESTRA

- ✓ 78 niños.

6.6.3. TIPO DE MUESTREO

- ✓ Aleatorio simple

CAPÍTULO VII:

RESULTADOS DE LA INVESTIGACIÓN

7.1. Análisis e Interpretación de los resultados.

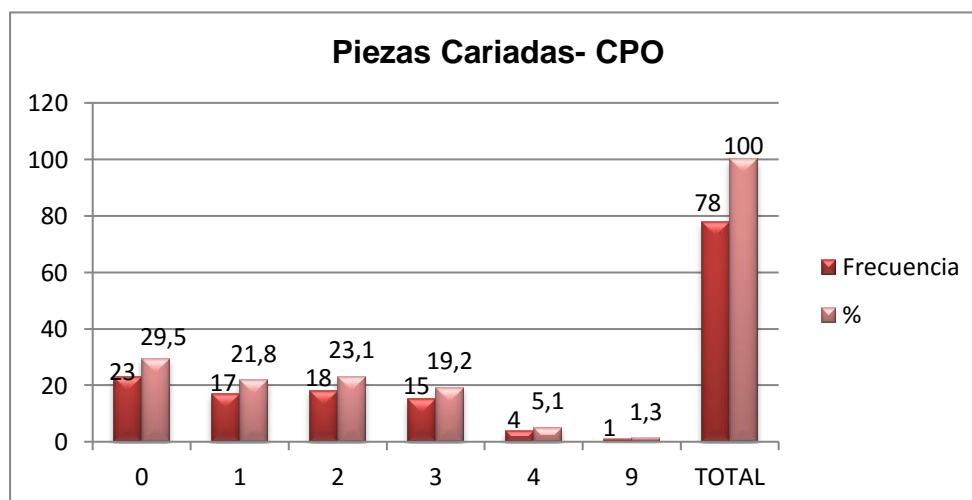
7.1.1. Análisis e Interpretación de los resultados de las historias clínicas.

Graficuario # 1

Indicadores CPO

Piezas Cariadas

Alternativas	Frecuencia	%
0	23	29,5
1	17	21,8
2	18	23,1
3	15	19,2
4	4	5,1
9	1	1,3
TOTAL	78	100



Fuente: Historia Clínica realizada a los niños atendidos en el Dispensario Pío IX.
Elaborado por: Nataly Barreiro Mendoza

Análisis e Interpretación

De los resultados obtenidos en los indicadores CPO realizado a los 78 niños atendidos en el Dispensario Pío IX, en el índice CPO (piezas cariadas), 23 niños, que representan el 29.5% no presentaron caries; 17 niños, que representa el 21.8% presentaron una pieza cariada; 18 niños, que representa el 23.1%, presentaron 2 piezas cariadas; 15 niños, que representa el 19.2% presentaron 3 piezas cariadas; 4 niños, que representa el 5.1% presentaron 4 piezas cariadas; y un solo niño, que representa el 1.3% presentó 9 piezas cariadas.

“La caries es la enfermedad más frecuente en la cavidad oral; afecta los dientes y tanto su presencia como sus efectos, tienden a aumentar en la medida que la edad es mayor, lo que la caracteriza como un verdadero problema de salud pública. Es importante tener en cuenta que los conocimientos y las prácticas de las madres participantes con respecto al primer molar permanente no son adecuados, y aunque sus actitudes son favorables con respecto a la higiene oral, la historia de caries de los primeros molares de los niños es preocupante.”

Tascón Jorge (2005). Primer molar permanente: historia de caries en un grupo de niños entre los 5 y 11 años frente a los conocimientos, actitudes y prácticas de sus madres. Recuperado en: septiembre 23, 2010. Disponible en: <http://colombiamedica.univalle.edu.co/Vol36No4Supl/html/cm36n4s1a6.html>

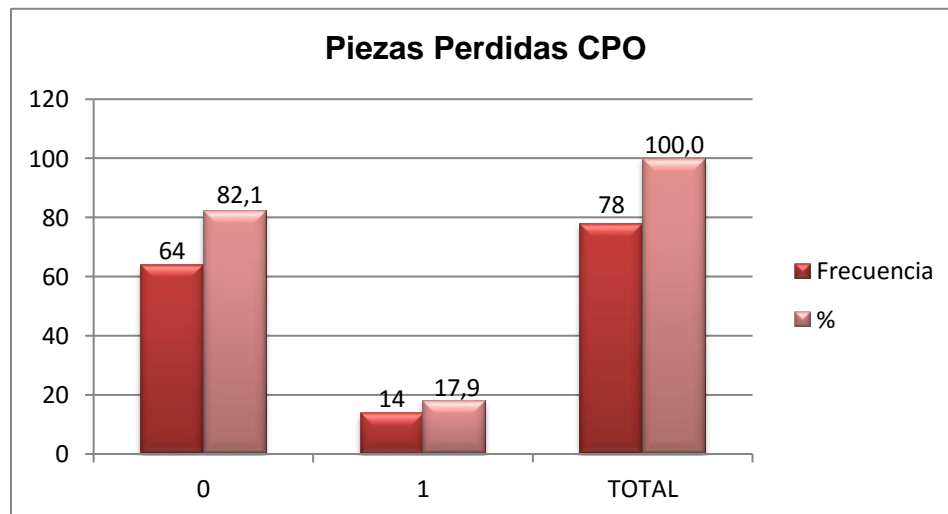
Según estos resultados, la mayoría de los niños presenta como mínimo una pieza dental cariada, habiendo un gran porcentaje de niños con un número elevado de piezas cariadas (3 o más), lo que nos indica que existe un problema de salud bucal, fácilmente observable, que corresponde a lo dicho por el Dr. Jorge Tascón en su investigación realizada en el año 2005.

Graficuario # 2

Indicadores CPO

Piezas Perdidas

Alternativas	Frecuencia	%
0	64	82,1
1	14	17,9
TOTAL	78	100,0



Fuente: Historia Clínica realizada a los niños atendidos en el Dispensario Pío IX.
Elaborado por: Nataly Barreiro Mendoza

Análisis e Interpretación

De los resultados obtenidos en los indicadores CPO realizados a los 78 niños atendidos en el Dispensario Pío IX, en el índice CPO (piezas perdidas), 64 niños, que representa el 82.1% tienen sus piezas en boca y 14 niños, que representa el 17.9% tienen perdido un molar permanente.

Guerra Liliana en su estudio realizado sobre: Procedimientos Alternativos en Endodoncia, (2005), recuperado en septiembre 22, 2010, disponible en: http://www.carlosboveda.com/Odontologosfolder/odontoinvitadoold/odontoinvitado_30.html dice: **“La exodoncia puede ser una alternativa válida en aquellos casos en donde no podamos ofrecer mejorar un cuadro clínico ya presente, o cuando no podemos dar una mejor solución al problema presentado. Muchos pacientes acuden a nuestra consulta esperando que le resolvamos su problema odontológico, pero lamentablemente, en algunos casos bien sea por problemas económicos, por falta de conciencia de lo que representan nuestros dientes o porque acudieron tardíamente a la consulta nos vemos en la necesidad de no ofrecer otra alternativa mejor que la exodoncia”**.

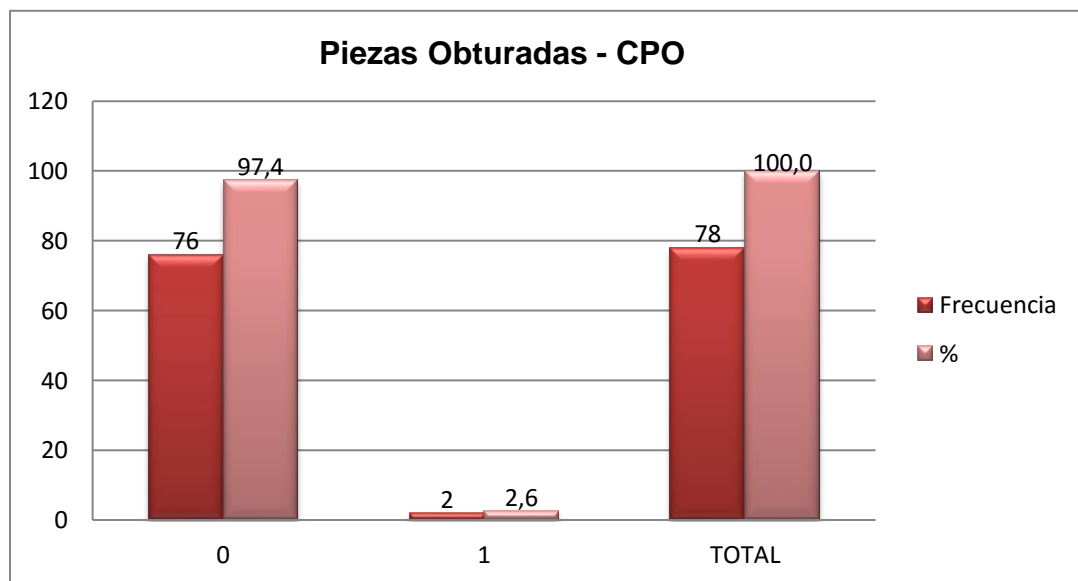
Según estos resultados, la mayoría de los niños presenta sus piezas permanentes en boca, sin embargo se debe poner especial atención al grupo que presenta pérdida de estas piezas permanentes de vital importancia, que corresponde a lo dicho por la Dra. Liliana Guerra en su investigación realizada en el año 2005.

Graficadro # 3

Indicadores CPO

Piezas Obturadas

Alternativas	Frecuencia	%
0	76	97,4
1	2	2,6
TOTAL	78	100,0



Fuente: Historia Clínica realizada a los niños atendidos en el Dispensario Pío IX.
Elaborado por: Nataly Barreiro Mendoza

Análisis e Interpretación

De los resultados obtenidos en los indicadores CPO realizado a los 78 niños atendidos en el Dispensario Pío IX, en el índice CPO (piezas obturadas), 76 niños, que representan el 97.4% no presentaron obturación y 2 niños, que representa el 2.6% presentaron una pieza obturada.

“El que existan otros tipos de tratamientos además del ya conocido como obturación o empaste, es de vital importancia, porque ataca el problema desde el inicio, y se evita que la lesión vaya a más y se cavite, siendo entonces indispensable recurrir a la obturación o empaste.”

Sarrión Beatriz (2005). La Caries. Recuperado en: octubre 3, 2010. Disponible en:

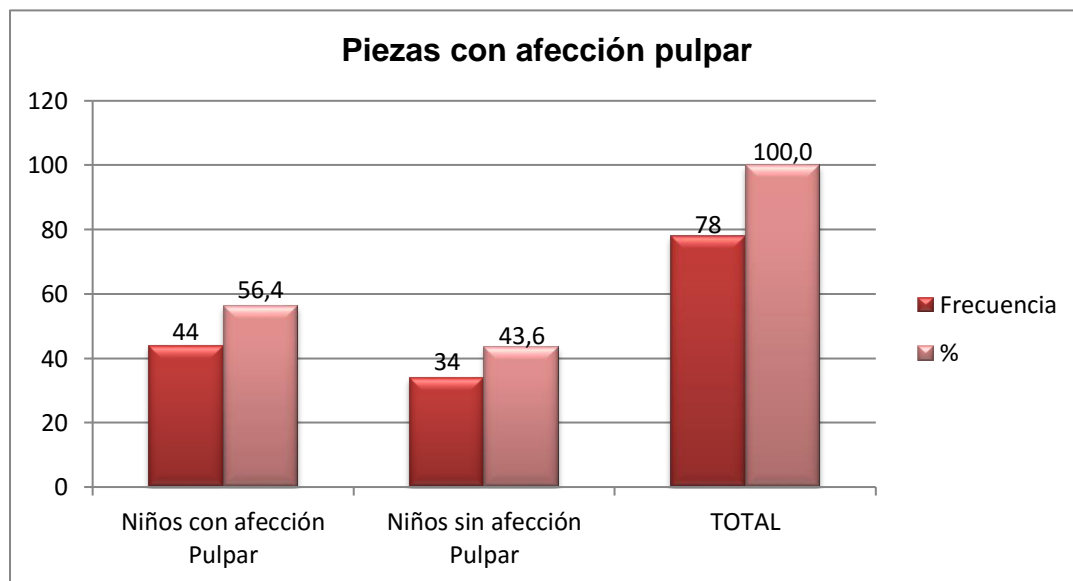
http://www.saludalia.com/Saludalia/servlets/contenido/jsp/parser.jsp?nombre=doc_caries_dental

Según estos resultados, la mayoría de los niños presenta el problema de caries acentuado, siendo muy pocos (solo 2) los que presentan obturación que se ha realizado después de un tratamiento conservador, el hecho de dejar la pieza obturada es muy importante lo que corresponde a lo dicho por la Dra. Sarrión Beatriz, en su publicación realizada en el año 2005.

Graficuario # 4

Piezas con Afección Pulpar

Alternativas	Frecuencia	%
Niños con afección Pulpar	44	56,4
Niños sin afección Pulpar	34	43,6
TOTAL	78	100,0



Fuente: Historia Clínica realizada a los niños atendidos en el Dispensario Pío IX.

Elaborado por: Nataly Barreiro Mendoza

Análisis e Interpretación

De los resultados obtenidos en el cuadro de las piezas con afección pulpar realizado a los 78 niños atendidos en el Dispensario Pío IX, 44 niños, que representan el 56.4% presentaron afección pulpar y 34 niños, que representa el 43.6% no presentaron afección pulpar.

“Cuando la caries avanza a la pulpa existe daño severo y se piensa que los dientes permanentes jóvenes son aptos para muchos procedimientos de cicatrización pulpar, por su mayor perfusión apical, la cual se considera fomenta la capacidad de la pulpa para reaccionar con buen éxito ante algunas agresiones”.

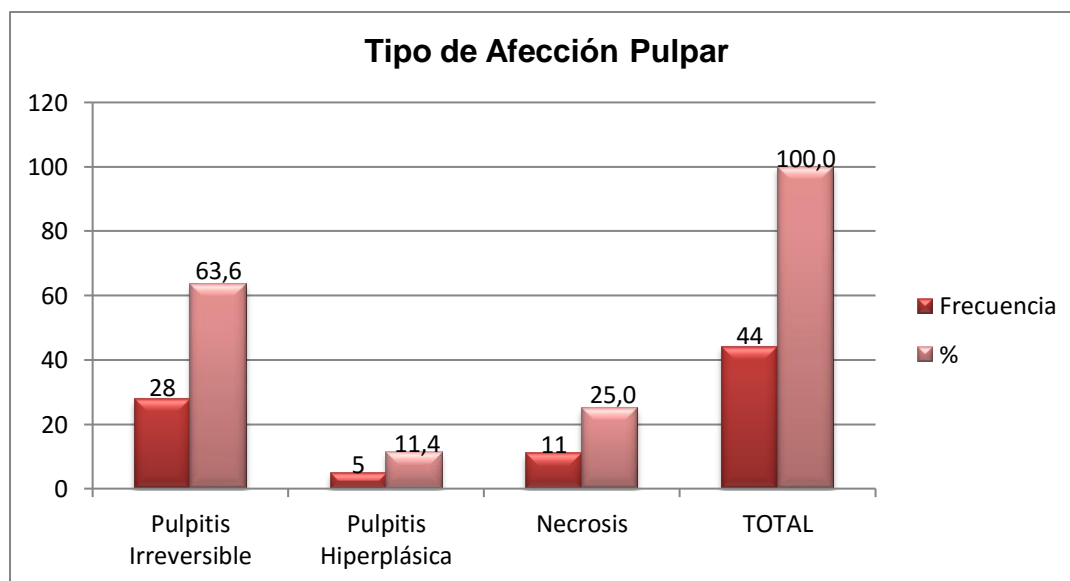
Ingle J. y Bakland L. (2004). Endodoncia. Endodoncia Pediátrica. (PP. 873). McGraw-hill Interamericana editores S.A. México.

Según estos resultados, la mayoría de los niños presenta el problema de exposición pulpar, por avance de la caries a pulpa, lo que corresponde a lo dicho por el Dr. Ingle J. y Bakland L., en su libro de Endodoncia.

Graficuario # 5

Tipo de Afección Pulpar

Alternativas	Frecuencia	%
Pulpitis Irreversible	28	63,6
Pulpitis Hiperplásica	5	11,4
Necrosis	11	25,0
TOTAL	44	100,0



Fuente: Historia Clínica realizada a los niños atendidos en el Dispensario Pío IX.
Elaborado por: Nataly Barreiro Mendoza

Análisis e Interpretación

De los resultados obtenidos en la tabla de tipo de afección pulpar realizados a los 44 niños con afección pulpar atendidos en el Dispensario Pío IX, 28 niños, que representa el 63.6% presentan pulpitis irreversible; 5 niños, que representa el 11.4% presentan pulpitis hiperplásica y 11 niños, que representa el 25.0% tienen necrosis.

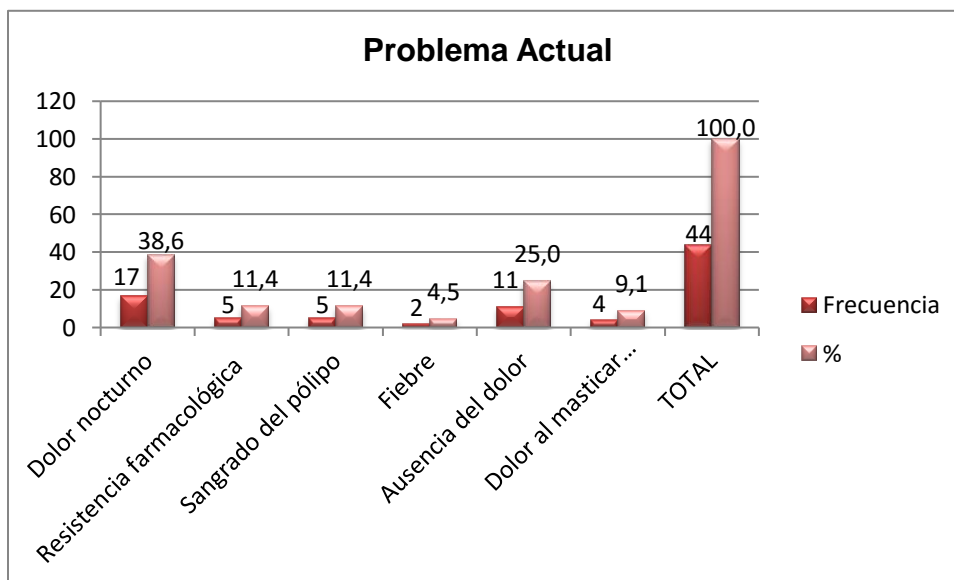
Ingle J. y Bakland L. en su libro Endodoncia, en el capítulo Endodoncia Pediátrica. (PP. 878). McGraw-hill Interamericana editores S.A. México, dice: **“En función de la intensidad y duración de los irritantes y de la resistencia del huésped, la patología pulpar puede variar desde una inflamación temporal o pulpitis reversible, hasta una inflamación grave y progresiva o pulpitis irreversible que evolucionará hacia la necrosis”**

Según estos resultados, son mayoría los niños que presentan pulpitis irreversible en relación a la pulpitis hiperplásica que solo la presentan 5 niños, sin embargo hay que recalcar que la necrosis se presenta también en gran cantidad en un porcentaje de 25%, lo que corresponde a lo dicho por el Dr. Ingle J. y Bakland L., en su libro de Endodoncia.

Graficuario # 6

Problema Actual

Alternativas	Frecuencia	%
Dolor nocturno	17	38,6
Resistencia farmacológica	5	11,4
Sangrado del pólipo	5	11,4
Fiebre	2	4,5
Ausencia del dolor	11	25,0
Dolor al masticar alimentos	4	9,1
TOTAL	44	100,0



Fuente: Historia Clínica realizada a los niños atendidos en el Dispensario Pío IX.
Elaborado por: Nataly Barreiro Mendoza

Análisis e Interpretación

De los resultados obtenidos en el cuadro de problema actual realizado a los 44 niños con afección pulpar atendidos en el Dispensario Pío IX, 17 niños, que representan el 38.6% presentaron dolor nocturno; 5 niños, que representa 11.4% presentaron resistencia farmacológica; 5 niños, que representa 11.4% presentaron sangrado del pólipo; 2 niños, que representa el 4.5% presentaron fiebre; 11 niños, que representa 25.0% presentaron ausencia del dolor y 4 niños, que representa el 9.1% no presentaron dolor al masticar alimentos.

“Una vez en el consultorio, tras realizar una rápida exploración clínica del estado general del paciente, debemos evaluar la extensión de las lesiones de los tejidos duros. Se realizará una correcta historia clínica y un adecuado examen clínico y radiológico, teniendo en cuenta, que un examen incompleto nos conduciría a un diagnóstico incorrecto y a un tratamiento que conlleva mayor número de complicaciones.”

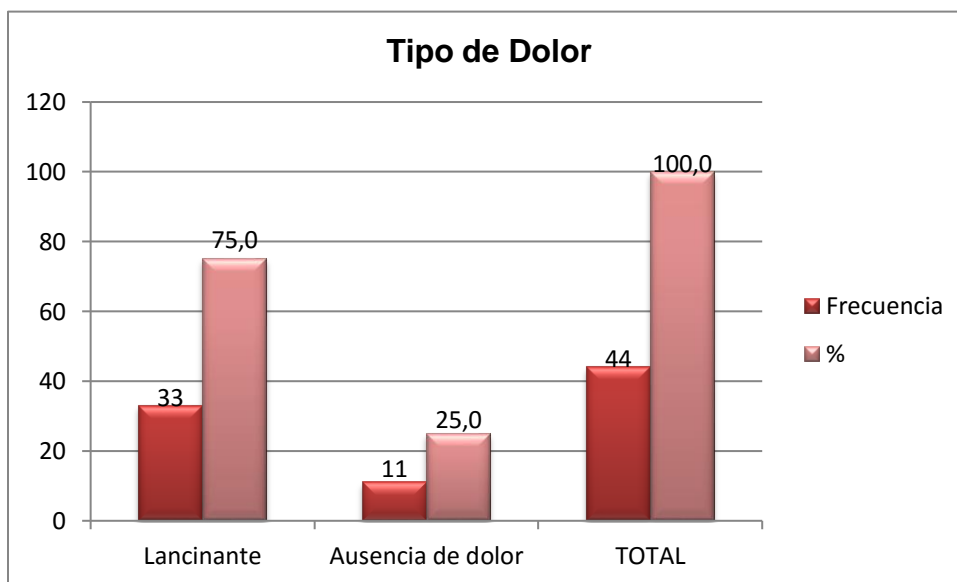
García C. y Mendoza A. (2005). Traumatología Oral en Odontopediatría. Manejo de Paciente traumatizado, exploración y diagnóstico de las lesiones. (PP. 35). Edición Ergón. España.

Según estos resultados, los síntomas son variados, siendo el dolor nocturno el problema de mayor incidencia que afecta a los niños, teniendo en cuenta que es necesario aplicar otras pruebas para garantizar el correcto diagnóstico, lo que corresponde a lo dicho por el Dr. García C. y Mendoza A. en su libro de Traumatología Oral en Odontopediatría.

Graficuario # 7

Tipo del Dolor

Alternativas	Frecuencia	%
Lancinante	33	75,0
Ausencia de dolor	11	25,0
TOTAL	44	100,0



Fuente: Historia Clínica realizada a los niños atendidos en el Dispensario Pío IX.

Elaborado por: Nataly Barreiro Mendoza

Análisis e Interpretación

De los resultados obtenidos en la tabla de tipo de dolor pulpar realizados a los 44 niños con afección pulpar atendidos en el Dispensario Pío IX, muestra que 33 niños, que representa el 75.0% presentan un dolor lancinante y 11 niños, que representa el 25.0% tienen ausencia de dolor

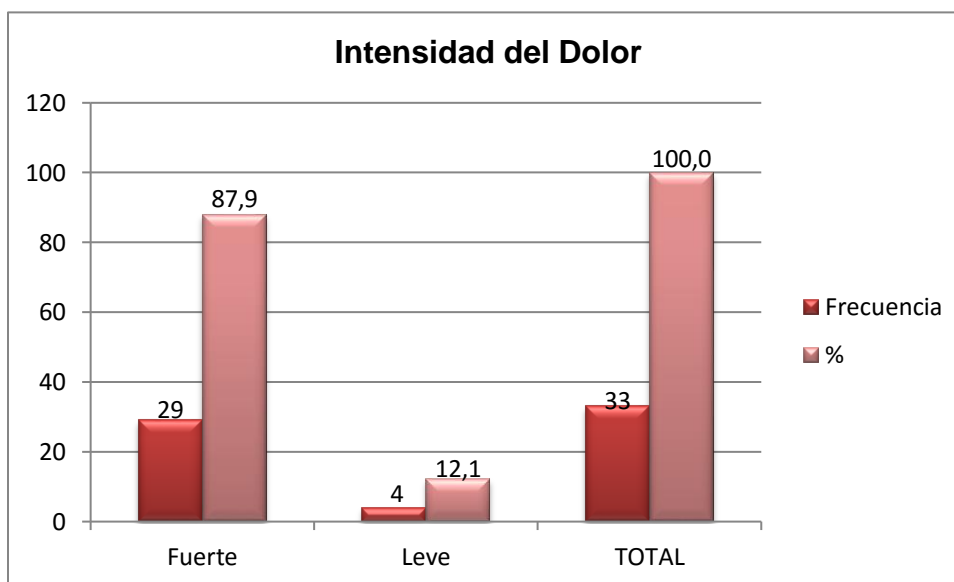
Ingle J. y Bakland L. en su libro Endodoncia, en el capítulo Endodoncia Pediátrica. (PP. 878). McGraw-hill Interamericana editores S.A. México, dice: **“La pulpitis irreversible puede ocasionar un dolor agudo con la aplicación de estímulos térmicos, que persiste después de eliminar el estímulo (afectación inflamatoria de las fibras nerviosas A-delta). Cuando cede el dolor exagerado puede persistir una molestia sorda de carácter pulsátil (afectación inflamatoria de las fibras nerviosas C nociceptivas). El dolor espontáneo (no provocado) es también característico de la pulpitis irreversible. Si el dolor de la pulpa es prolongado e intenso, los efectos excitadores centrales pueden producir dolor referido.”**

Según estos resultados, son mayoría los niños que presentan un dolor agudo que es interpretado como lancinante, lo que corresponde a lo dicho por el Dr. Ingle J. y Bakland L.; en su libro de Endodoncia.

Graficadro # 8

Intensidad del Dolor

Alternativas	Frecuencia	%
Fuerte	29	87,9
Leve	4	12,1
TOTAL	33	100,0



Fuente: Historia Clínica realizada a los niños atendidos en el Dispensario Pío IX.
Elaborado por: Nataly Barreiro Mendoza

Análisis e Interpretación

De los resultados obtenidos en el cuadro de problema actual realizado a los 33 niños con presencia de dolor, atendidos en el Dispensario Pío IX, 29 niños, que representan el 87.9% presentaron dolor fuerte y 4 niños, que representa 12.1% presentaron dolor leve.

“La intensidad de los síntomas clínicos varía según va aumentando la respuesta inflamatoria; dependerá del grado de presión intrapulpal y de la viabilidad de las fibras nerviosas.”

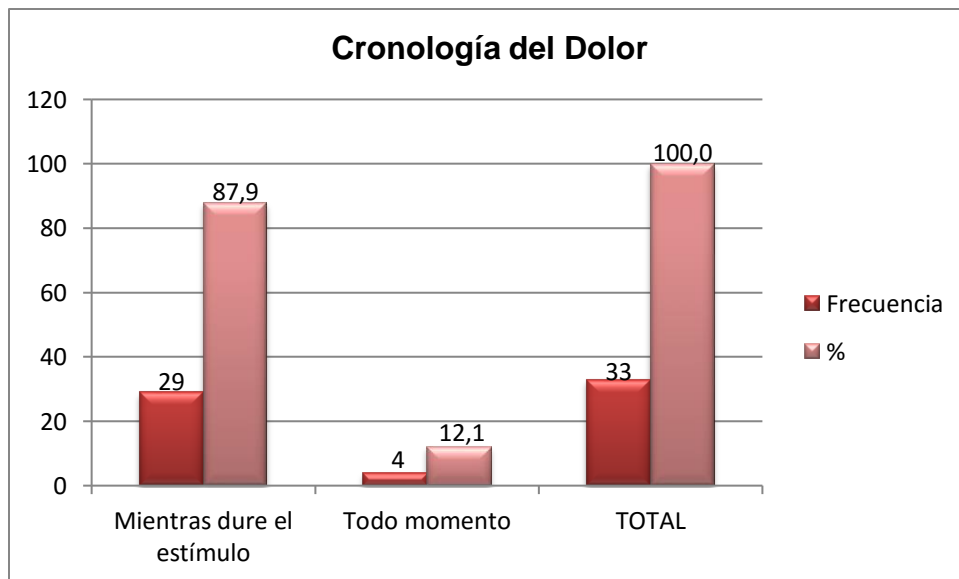
Ingle J. y Bakland L. (2004). Endodoncia. Endodoncia Pediátrica. (PP. 876). McGraw-hill Interamericana editores S.A. México.

Según estos resultados, los síntomas son variados, siendo el dolor fuerte el problema de mayor incidencia que afecta a los niños, teniendo en cuenta que los pacientes de menor edad presentan un umbral del dolor más alto, lo que corresponde a lo dicho por el Dr. Ingle J. y Bakland L. en su libro de Endodoncia.

Graficuario # 9

Cronología del Dolor

Alternativas	Frecuencia	%
Mientras dure el estímulo	29	87,9
Todo momento	4	12,1
TOTAL	33	100,0



Fuente: Historia Clínica realizada a los niños atendidos en el Dispensario Pío IX.

Elaborado por: Nataly Barreiro Mendoza

Análisis e Interpretación

De los resultados obtenidos en la tabla de cronología de dolor pulpar realizados a los 33 niños con presencia de dolor pulpar, atendidos en el Dispensario Pío IX, muestra que 29 niños, que representa el 87.9% presentan un dolor mientras dure el estímulo y 4 niños, que representa el 12.1% tienen dolor en todo momento.

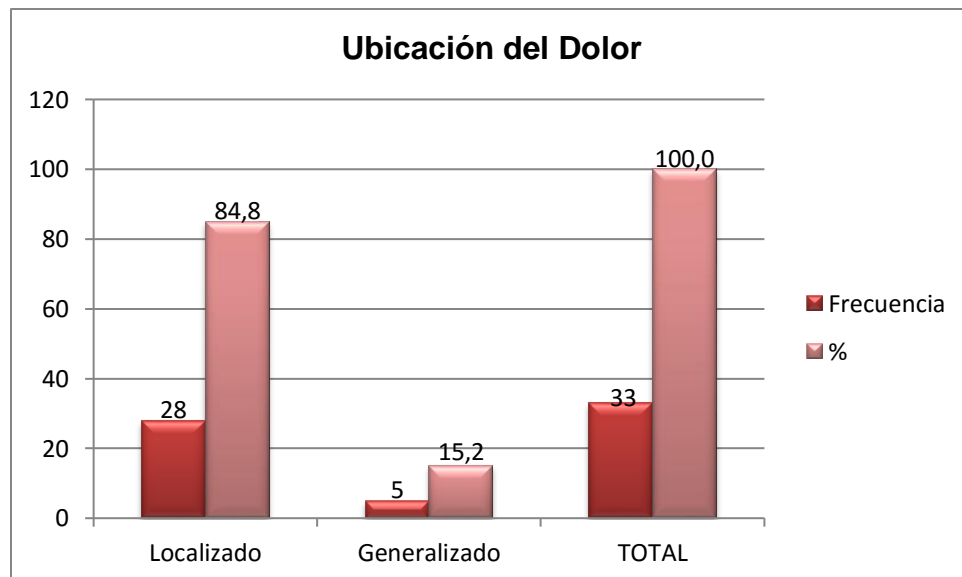
Ingle J. y Bakland L. en su libro Endodoncia, en el capítulo Endodoncia Pediátrica. (PP. 878). McGraw-hill Interamericana editores S.A. México, dice: **“El dolor puede ser provocado por la acumulación de comida en las caries, por la presión o por la irritación química de la pulpa vital protegida solamente por una delgada capa de dentina intacta. El odontólogo debe distinguir entre dos tipos principales de dolor dental: el provocado y el espontáneo. El primero se estimula por irritantes térmicos, químicos o mecánicos y se reduce o elimina cuando se retira el estímulo y el dolor espontáneo es un dolor sordo y constante que puede mantener al paciente despierto toda la noche.”**

Según estos resultados, son mayoría los niños que presentan el dolor solo mientras dure el estímulo, lo que corresponde a lo dicho por el Dr. Ingle J. y Bakland L. en su libro de Endodoncia.

Graficuario # 10

Ubicación del Dolor

Alternativas	Frecuencia	%
Localizado	28	84,8
Generalizado	5	15,2
TOTAL	33	100,0



Fuente: Historia Clínica realizada a los niños atendidos en el Dispensario Pío IX.
Elaborado por: Nataly Barreiro Mendoza

Análisis e Interpretación

De los resultados obtenidos en el cuadro de ubicación del dolor realizado a los 33 niños con presencia de dolor, atendidos en el Dispensario Pío IX, 28 niños, que representan el 84.8% presentaron dolor localizado y 5 niños, que representa 15.2% presentaron dolor generalizado.

“El dolor espontáneo (no provocado) es también característico de la pulpitis irreversible. Si el dolor de la pulpa es prolongado e intenso, los efectos excitadores centrales pueden producir dolor referido. Cuando el dolor de las fibras C predomina sobre el de las fibras A-delta, el dolor es más difuso y disminuye la posibilidad de identificar el diente causal mediante pruebas de vitalidad.”

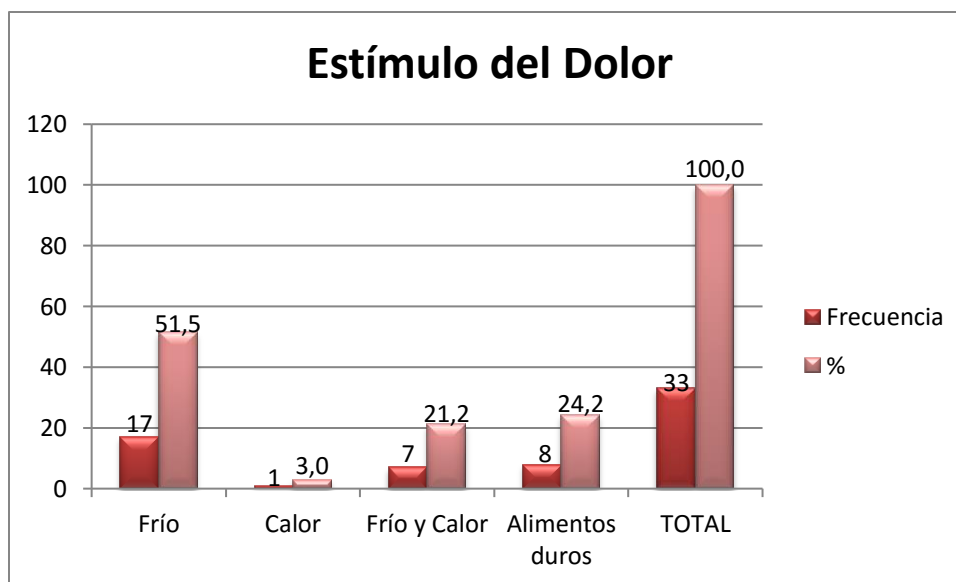
Ingle J. y Bakland L. (2004). Endodoncia. Endodoncia Pediátrica. (PP. 876). McGraw-hill Interamericana editores S.A. México.

Según estos resultados, el dolor localizado es más común en los niños ayudando a un mejor diagnóstico lo que corresponde a lo dicho por el Dr. Ingle J. y Bakland L. en su libro de Endodoncia.

Graficuario # 11

Estímulo del dolor

Alternativas	Frecuencia	%
Frío	17	51,5
Calor	1	3,0
Frío y Calor	7	21,2
Alimentos duros	8	24,2
TOTAL	33	100,0



Fuente: Historia Clínica realizada a los niños atendidos en el Dispensario Pío IX.
Elaborado por: Nataly Barreiro Mendoza

Análisis e Interpretación

De los resultados obtenidos en la tabla del estímulo del dolor pulpar realizados a los 33 niños con presencia de dolor pulpar, atendidos en el Dispensario Pío IX, muestra que 17 niños, que representa el 51.5% presentan dolor al frío, 1 niño, que representa el 3.0% presentan dolor al calor; 7 niños, que representa el 21.2% presentan dolor al frío y calor; y 8 niños, que representa el 24.2% presenta dolor en presencia de alimentos duros.

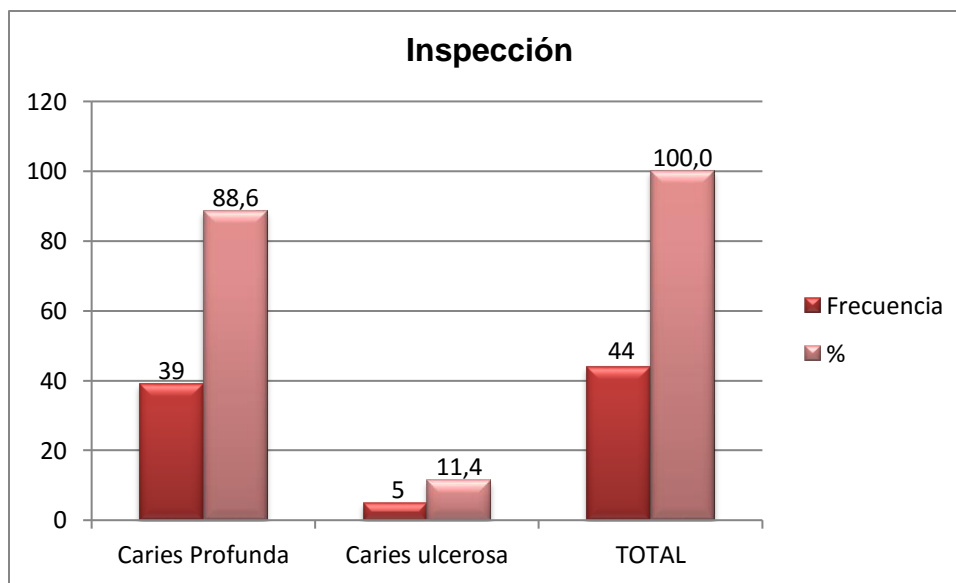
Ingle J. y Bakland L. en su libro Endodoncia, en el capítulo Endodoncia Pediátrica. (PP. 878). McGraw-hill Interamericana editores S.A. México, dice: **“La pulpa reacciona frente a cualquier agente patógeno sea físico, químico o bacteriano, cuyos estímulos superen el límite de tolerancia fisiológica, aún considerando que este límite puede estar alterado como en los casos de presencia de caries. Ante estos factores irritativos se produce una respuesta inflamatoria o degenerativa, la cual se caracteriza por el aumento de volumen de la pulpa y por consiguiente la compresión de sus elementos estructurales lo que determina la aparición de las alteraciones pulpares.”**

Según estos resultados, son mayoría los niños que presentan el dolor al frío, lo que corresponde a lo dicho por el Dr. Ingle J. y Bakland L. en su libro de Endodoncia.

Graficuario # 12

Inspección

Alternativas	Frecuencia	%
Caries Profunda	39	88,6
Caries ulcerosa	5	11,4
TOTAL	44	100,0



Fuente: Historia Clínica realizada a los niños atendidos en el Dispensario Pío IX.
Elaborado por: Nataly Barreiro Mendoza

Análisis e Interpretación

De los resultados obtenidos en el cuadro de inspección realizado a los 44 niños con presencia de afección pulpar, atendidos en el Dispensario Pío IX, 39 niños, que representan el 88.6% presentaron caries profunda y 5 niños, que representa 11.4% caries ulcerosa.

“Al examinar clínicamente se observa una caries profunda. Este problema se origina en superficies donde se ha facilitado el depósito de placa, ya sea por mala higiene por parte del paciente, donde no se ha hecho buen uso de la seda dental o donde muchas veces se presentan zonas de difícil acceso al cepillado por la posición dentaria, o morfología dental en la que las fositas y fisuras son zonas de estancamiento alimenticio.

Una variante de la pulpitis irreversible asintomática es el crecimiento del tejido pulpar, de color rojizo y en forma de coliflor, alrededor de una exposición cariosa. La naturaleza proliferativa de este tipo es atribuida a una irritación crónica de bajo grado denominada pulpitis crónica hiperplásica y a una generosa vascularización hallada de forma característica en individuos jóvenes.”

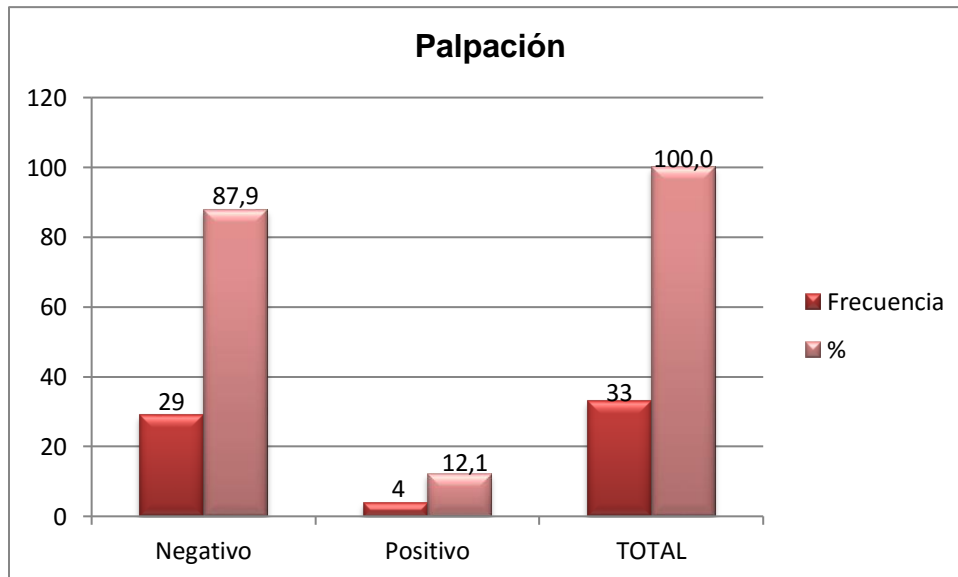
Malagón L. y Malagón B. (2005). Emergencias Odontológicas. Causas del Dolor. (PP. 44). Editorial Médica Panamericana. Colombia.

Según estos resultados, la cavidad cariosa profunda es lo que más a menudo se ve en los pacientes, lo que corresponde a lo dicho por el Dr. Malagón L. y Malagón B., en su libro de Emergencias Odontológicas.

Graficuario # 13

Palpación

Alternativas	Frecuencia	%
Negativo	29	87,9
Positivo	4	12,1
TOTAL	33	100,0



Fuente: Historia Clínica realizada a los niños atendidos en el Dispensario Pío IX.
Elaborado por: Nataly Barreiro Mendoza

Análisis e Interpretación

De los resultados obtenidos en la tabla de palpación realizados a los 33 niños con presencia de dolor pulpar, atendidos en el Dispensario Pío IX, muestra que 29 niños, que representa el 87.9% tienen prueba negativa y 4 niños, que representa el 12.1% tienen prueba positiva.

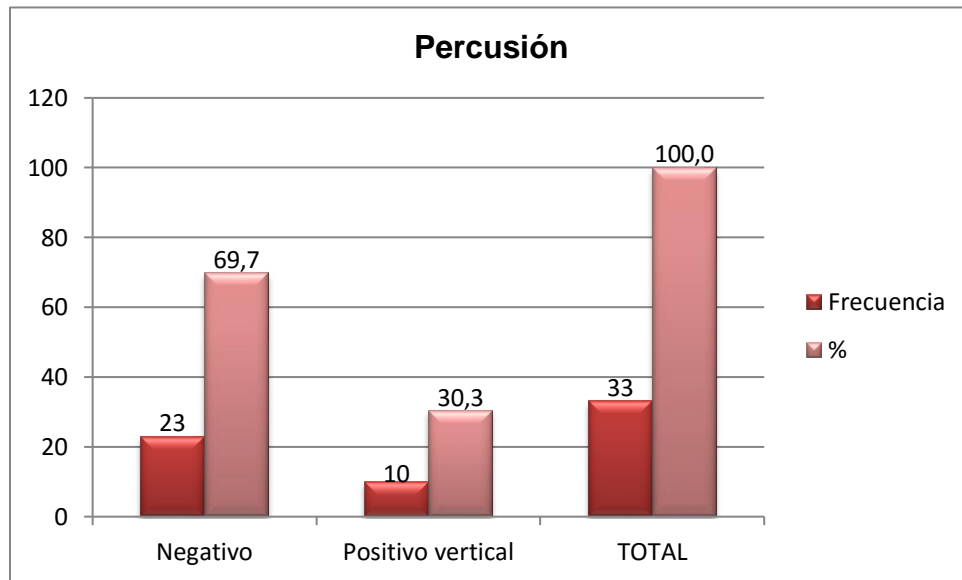
García C. y Mendoza A. (2005) en su libro: Traumatología Oral en Odontopediatría, en el capítulo del Manejo de Paciente traumatizado, exploración y diagnóstico de las lesiones. (PP. 35). Edición Ergón. España, dice: **“La palpación debe hacerse con la punta del dedo índice, para localizar un diente doloroso en el que la inflamación ha llegado a comprometer el ligamento periodontal”**

Según estos resultados, son mayoría los niños que presentan negativa la prueba de la palpación, lo que corresponde a lo dicho por el Dr. García C. y Mendoza A.; en su libro de Traumatología Oral en Odontopediatría.

Graficuario # 14

Percusión

Alternativas	Frecuencia	%
Negativo	23	69,7
Positivo vertical	10	30,3
TOTAL	33	100,0



Fuente: Historia Clínica realizada a los niños atendidos en el Dispensario Pío IX.
Elaborado por: Nataly Barreiro Mendoza

Análisis e Interpretación

De los resultados obtenidos en el cuadro de percusión realizado a los 33 niños con presencia de afección pulpar, atendidos en el Dispensario Pío IX, 23 niños, que representan el 69.7% presentaron negativo y 10 niños, que representa 30.3% presentaron positivo a la percusión vertical.

“La sensibilidad a la percusión indica una pulpitis irreversible, que en poco tiempo se convertiría en periodontitis apical aguda.”

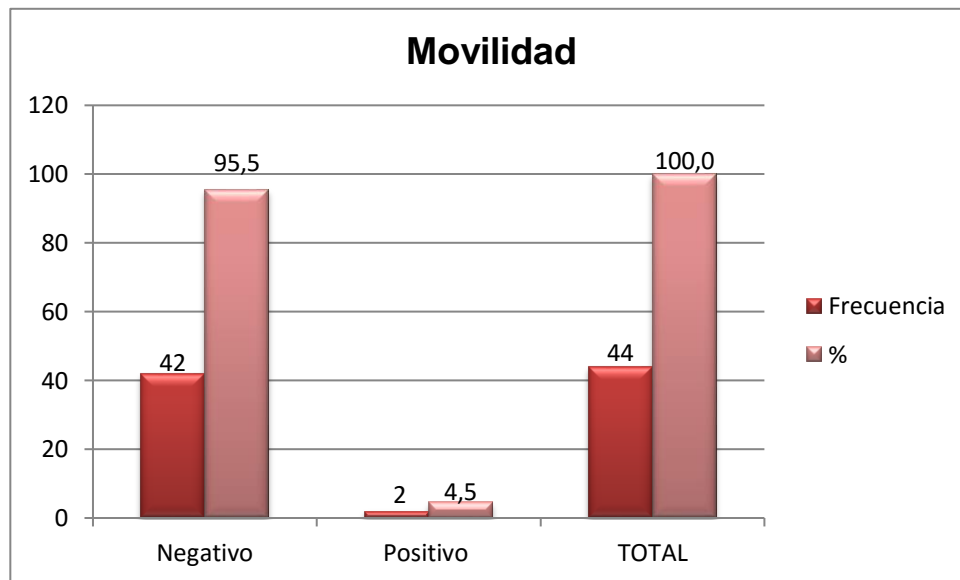
Ingle J. y Bakland L. (2005). Endodoncia. Endodoncia Pediátrica. (PP. 876). McGraw-hill Interamericana editores S.A. México.

Según estos resultados, la afección pulpar no ha avanzado a periodontitis en la mayor cantidad de los casos, lo que corresponde a lo dicho por el Dr. Ingle J. y Bakland L., en su libro de Endodoncia.

Graficadro # 15

Movilidad

Alternativas	Frecuencia	%
Negativo	42	95,5
Positivo	2	4,5
TOTAL	44	100,0



Fuente: Historia Clínica realizada a los niños atendidos en el Dispensario Pío IX.
Elaborado por: Nataly Barreiro Mendoza

Análisis e Interpretación

De los resultados obtenidos en la tabla de movilidad realizados a los 44 niños con presencia de dolor pulpar, atendidos en el Dispensario Pío IX, muestra que 42 niños, que representa el 95.5% tienen prueba negativa y 2 niños, que representa el 4.5% tienen prueba positiva.

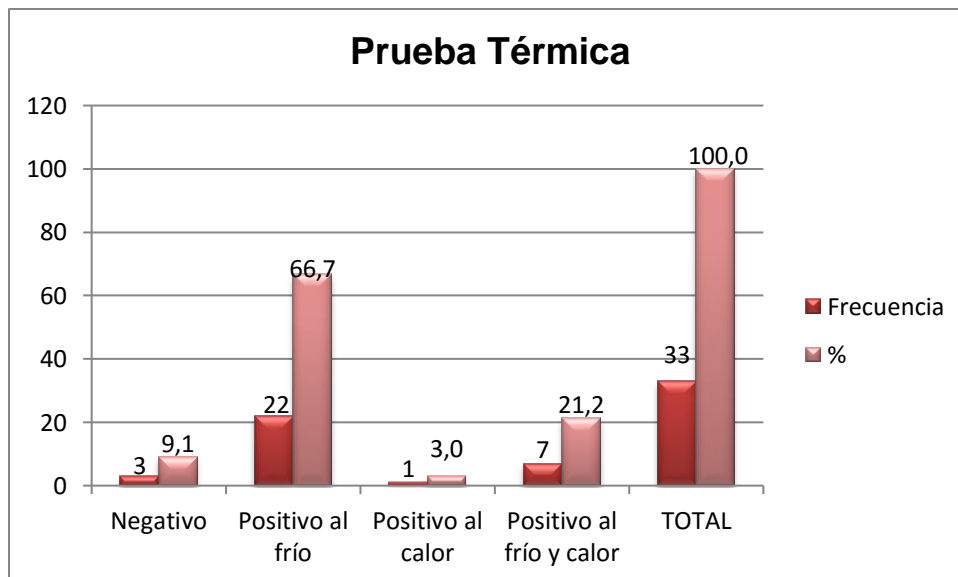
Ingle J. y Bakland L. en su libro Endodoncia, en el capítulo Endodoncia Pediátrica. (PP. 878). McGraw-hill Interamericana editores S.A. México, dice: **“La movilidad anormal de los dientes es otro signo clínico que puede indicar una pulpa severamente enferma. Cuando se evalúan esos dientes en cuanto a su movilidad, las manipulaciones pueden generar dolor localizado en el área, pero no siempre. Si no hay dolor o este es mínimo durante la manipulación del diente enfermo y movable, es probable que la pulpa este en un estado más avanzado y en degeneración crónica. La movilidad patológica debe distinguirse de la movilidad normal en las piezas temporarias próximas a su exfoliación.”**

Según estos resultados, son mayoría los niños que presentan negativa la prueba de la movilidad, lo que corresponde a lo dicho por el Dr. Ingle J. y Bakland L. en su libro de Endodoncia.

Graficuario # 16

Prueba térmica

Alternativas	Frecuencia	%
Negativo	3	9,1
Positivo al frío	22	66,7
Positivo al calor	1	3,0
Positivo al frío y calor	7	21,2
TOTAL	33	100,0



Fuente: Historia Clínica realizada a los niños atendidos en el Dispensario Pío IX.
Elaborado por: Nataly Barreiro Mendoza

Análisis e Interpretación

De los resultados obtenidos en el cuadro de prueba térmica realizado a los 33 niños con presencia de afección pulpar, atendidos en el Dispensario Pío IX, 3 niños, que representan el 9.1% presentaron negativo; 22 niños, que representa 66.7% presentaron positivo al frío; 1 niño, que representa el 3.0% presentaron positivo al calor; 7 niños, que representa el 21.2% presentaron positivo al frío y calor.

“El calor intensifica la respuesta al progresar la inflamación, y el frío tiende a aliviar el dolor en las fases avanzadas de la pulpitis.”

Ingle J. y Bakland L. (2005). Endodoncia. Endodoncia Pediátrica. (PP. 876). McGraw-hill Interamericana editores S.A. México.

Según estos resultados, los pacientes han presentado dolor al frío en su gran mayoría, lo que corresponde a lo dicho por el Dr. Ingle J. y Bakland L., en su libro de “Endodoncia.”

7.2 Conclusiones:

Luego de realizada la investigación se llegó a las siguientes conclusiones:

- ✓ Existe un alto índice de piezas permanentes cariadas y de piezas perdidas o por extraer, no así de piezas obturadas, lo que nos indica que el estado de salud oral de los niños es deficiente.
- ✓ Se comprobó que un gran porcentaje de los niños atendidos en el Dispensario Pío IX, presentan algún grado de afección pulpar en sus piezas permanentes.
- ✓ Se pudo comprobar que en el Dispensario Pío IX, sí se realizan tratamientos pulpares como son: pulpotomía, pulpectomía, recubrimiento pulpar directo, y endodoncia; Además cuentan con los materiales necesarios para realizar dichos tratamientos.
- ✓ Se pudo determinar que existe una alta incidencia de exposición pulpar en los primeros molares permanentes lo que repercute directamente en la pérdida de los mismos.

PROPUESTA

1. IDENTIFICACIÓN DEL PROYECTO

Tema:

Elaboración de un “Manual de Medidas de Prevención de la Caries” dirigido a los niños atendidos en el Dispensario Pío IX.

Entidad Ejecutora:

Dispensario Pío IX – Departamento de Odontología

Escuela General Vicente Anda Aguirre

Clasificación del Proyecto:

De orden social y de tipo educativo.

Localización:

El Dispensario Pío IX queda ubicado al centro este de la ciudad de Portoviejo, limitando al norte con la calle Córdova, al sur con la Avenida del Ejército, al oeste con la calle América y al este con la calle Quito.

2. JUSTIFICACIÓN

Debido al problema encontrado en el Dispensario Pío IX se pudo comprobar que los niños atendidos en este centro de salud, pierden sus piezas permanentes por el descuido y desconocimiento de sus padres; lo cual se quiere mejorar brindando un material educativo a los niños, mediante folletos ilustrados y animados, buscando la mejor forma de llegar a ellos, así mismo se busca aumentar los conocimientos de los padres y profesores, a los cuales también se les entregará dicho material.

3. MARCO INSTITUCIONAL

El Dispensario Pío IX abrió sus puertas a la comunidad desde el año 2002, brindando su colaboración, para mejorar el bienestar de las personas de escasos recursos económicos de Portoviejo, el mismo que cuenta con la generosidad y trabajo de Profesionales de Salud, en áreas como: Medicina Preventiva, Medicina General, Pediatría, Ginecología, Odontología, Laboratorio Clínico y Primeros Auxilios, este centro médico viene brindando servicios con calidad y calidez haciendo uso de los valores humanos y del amor al prójimo.

Este lugar de asistencia social, ha venido brindando su colaboración desinteresada para mejorar el bienestar de las personas de escasos recursos económicos, de esta ciudad manabita, ayuda que se ha manifestado tanto en salud, orientación familiar, alimentación u otras necesidades básicas, con énfasis en grupos de mayor riesgo, accesible económica y socialmente, y con horario adecuado en un ambiente agradable.

La misión del Dispensario Pío IX es ser una unidad de salud, que brinde atención ambulatoria a las personas que se encuentran cerca del área y a quienes quieran acceder a los servicios, en los que se solucionaría los problemas más comunes,

procurando satisfacer las demandas de la población, utilizando los recursos disponibles y aplicando la tecnología más apropiada que corresponde al nivel de atención.

4. OBJETIVOS

Objetivo General

- ✓ Mejorar la salud bucodental de los niños atendidos en el Dispensario Pío IX.

Objetivos Específicos

- ✓ Fortalecer los conocimientos de prevención en salud oral de los niños y padres que acuden al departamento de Odontología del Dispensario Pío IX y de la Escuela General Vicente Anda Aguirre.
- ✓ Disminuir la incidencia de enfermedades pulpares de los niños de 6 a 10 años, que reciben atención en el Dispensario Pío IX.

5. DESCRIPCIÓN DEL PROYECTO

La propuesta está destinada a atender a los niños que asisten al Dispensario Pío IX y a la escuela aledaña al sector, ofreciéndoles de manera gratuita charlas y un manual didáctico, donde se explica el problema de la caries y sus consecuencias; el folleto será entregado por la autora de la tesis a todos los alumnos de la escuela General Vicente Anda Aguirre y también se entregará a los Directivos del Dispensario Pío IX, para que se encarguen de difundir el folleto a todos los que acudan a dicho centro de salud, comprometiéndolos de realizar una reproducción del trabajo continuando con dicha ayuda en el transcurso del tiempo.

En el manual que se distribuyó, se trató el tema de la caries, definición, causas, efectos, signos y síntomas de una enfermedad pulpar, pasos para evitar el avance de la caries a pulpa y los diferentes tratamientos que existen para salvar una pieza con exposición pulpar; todos estos temas fueron detallados de manera ilustrativa, siendo de fácil interpretación por parte de los niños que son de corta edad.

6. BENEFICIARIOS

BENEFICIARIOS DIRECTOS: son los niños y niñas que acuden al Dispensario Pío IX y a la Escuela General Vicente Anda Aguirre.

BENEFICIARIOS INDIRECTOS: son los padres de familia de los niños atendidos en la escuela General Vicente Anda Aguirre.

7. DISEÑO METODOLÓGICO

Para la ejecución de la propuesta se la dividió en tres fases:

1. Socialización: para ello se presentaron los resultados de la investigación a los directivos del Dispensario Pío IX, para conseguir su colaboración en la continuidad del proyecto.
2. Realización del Material Educativo.- el folleto entregado fue realizado por la autora de la tesis y contó con la ayuda de un diseñador gráfico para garantizar un trabajo hecho por un profesional.
3. Realización de Charlas y entrega del Manuel Educativo detallado.- Se realizaron las charlas educativas en la Escuela General Vicente Anda Aguirre, luego de la cual se procedió a la entrega de los folletos a todos los estudiantes que se encuentran en

la misma, así mismo a los profesores y directivos de dicha escuela, y también se entregó el resto del material a los pacientes atendidos en el Dispensario Pío IX.

8. CRONOGRAMA DE EJECUCIÓN

	Diciembre 13 - 19	Dic. 20	Dic. 21
Socialización de los resultados	X		
Elaboración del Material Educativo		X	
Realización de charlas y entrega del Manual Educativo detallado			X

9. PRESUPUESTO

El proyecto tuvo un costo de \$ 311.00 dólares.

Fuente de Financiamiento

RUBROS	CANTIDAD	UNIDAD DE MEDIDA	COSTO UNITARIO	COSTO TOTAL	AUTOGESTIÓN	APOORTE EXTERNO
Fotocopias	500	unidad	0,02	10,00	10,00	—
Impresión	500	folleto	0,50	250,00	250,00	—
Viáticos	10	galones	2.10	21,00	21,00	—
Diseñador Gráfico	1	diseño	30,00	30,00	30,00	—
Total					311,00	—

10. SOSTENIBILIDAD

Este proyecto es sostenible porque se cuenta con los recursos y aceptación de los directivos del Dispensario Pío IX.

11. FUENTE DE FINANCIAMIENTO

La propuesta tuvo un costo de \$311.00 dólares, el mismo que fue financiado por la autora de la misma.

BIBLIOGRAFÍA:

1. Barrancos Monney. (2006). Operatoria Dental. Prevención en Cariología. (PP. 329). Editorial Médica Panamericana. Argentina.
2. Bezerra da Silva Léa Assed. (2008). Tratado de Odontopediatría. Diagnóstico de lesiones de Caries. (PP. 269). Sao Paulo – Brasil.
3. Casanellas Bassols. (2005). Reconstrucción de dientes endodonciados. Consideraciones Finales. (PP. 171). Pues S.L. Madrid.
4. Cohen S. y Burns R. (2010). Vías de la pulpa. Endodoncia Pediátrica. (PP. 832). Elsevier Mosby. España.
5. García C. y Mendoza A. (2005). Traumatología Oral en Odontopediatría. Manejo de Paciente traumatizado, exploración y diagnóstico de las lesiones. (PP. 35). Edición Ergón. España.
6. Ingle J. y Bakland L. (2005). Endodoncia. Endodoncia Pediátrica. (PP. 876). McGraw-hill Interamericana editores S.A. México.
7. Malagón L. y Malagón B. (2005). Emergencias Odontológicas. Causas del Dolor. (PP. 44). Editorial Médica Panamericana. Colombia.

8. Tobón Diego. (2005). Manual Básico de Endodoncia. Fracaso en Endodoncia. (PP. 108). Corporación para investigaciones Biológicas. Colombia

9. Alvarado Felipe (2008). Terapia Pulpar en niños. Recuperado en septiembre 22, 2010. Disponible en:
http://sisbib.unmsm.edu.pe/bibvirtualdata/monografias/alumnos/velasquez_rv.pdf

10. Camejo Suarez M. (2005). Respuesta pulpar ante el recubrimiento pulpar directo. Recuperado en septiembre 22, 2010. Disponible en:
http://www.scielo.org.ve/scielo.php?pid=S000163651999000300037&script=sci_arttext

11. Chang Mautino. (2008). Interpretación radiográfica de enfermedades pulpares en dientes deciduos y permanentes. Recuperado en septiembre 22, 2010. Disponible en:
Http://sisbib.unmsm.edu.pe/bibvirtualdata/monografias/alumnos/mautino_cl.pdf

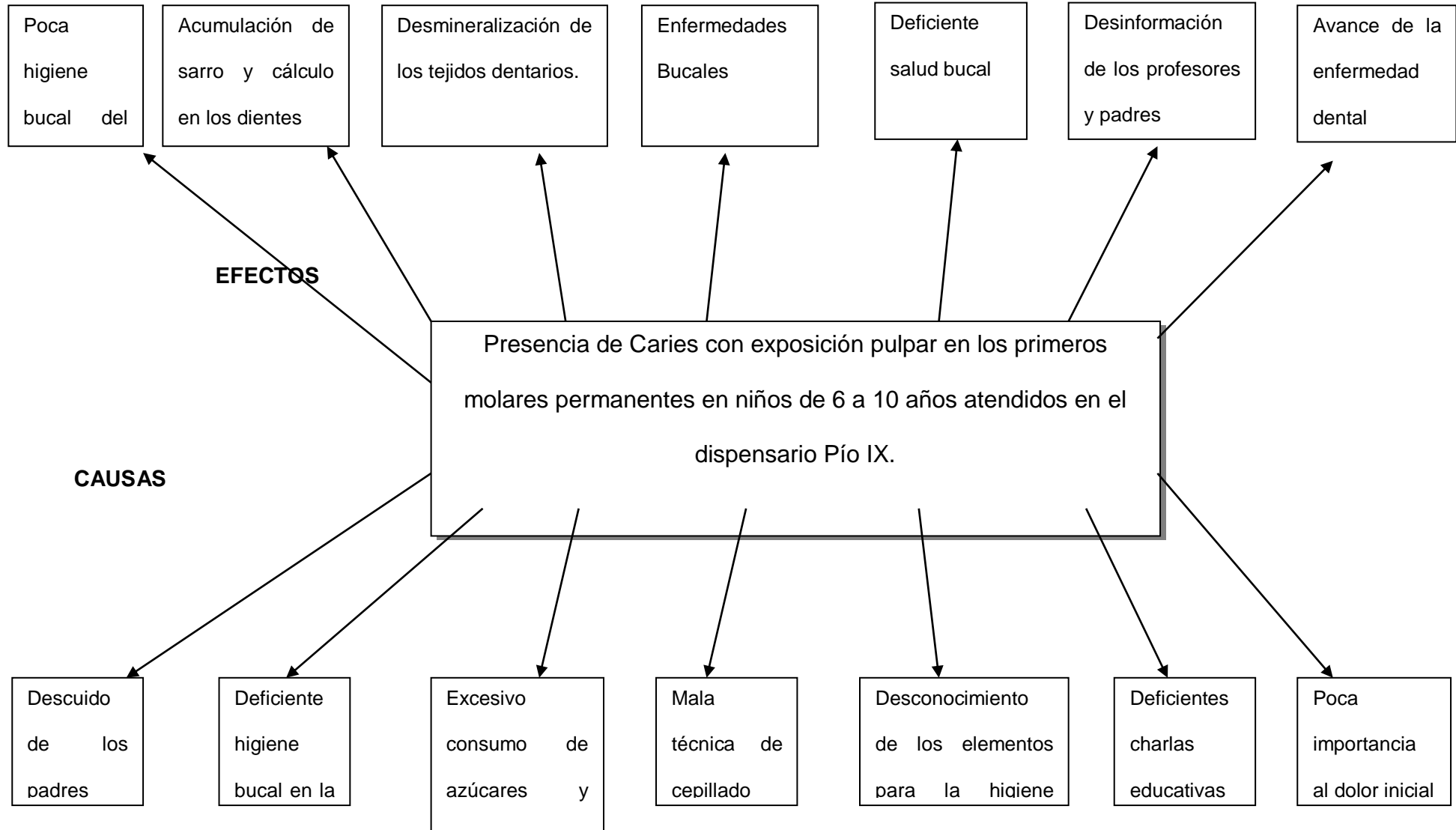
12. Gómez Y. y Loyarte F. (2007). Comportamiento de la caries dental en el primer molar permanente en niños de 8, 10 y 12 años de los Consultorios Médicos de Familia 13, 14 15. Paredes Sancti Spíritus. Recuperado en septiembre 22, 2010. Disponible en:
[http://bvs.sld.cu/revistas/gme/pub/vol.10.\(2\)_03/p3.html](http://bvs.sld.cu/revistas/gme/pub/vol.10.(2)_03/p3.html)

13. Guerra Liliana. (2005). Procedimientos Alternativos en Endodoncia. Recuperado en septiembre 22, 2010. Disponible en:
http://www.carlosboveda.com/Odontologosfolder/odontoinvitadoold/odontoinvitado_30.html
14. <http://es.wikipedia.org/wiki/Odontopediatr%C3%ADa>
15. Mares Ruiz Laura (2009). Caries Dental. Recuperado en septiembre 23, 2010. Disponible en:
<http://mural.uv.es/lauma4/>
16. Pérez Socorro. (2010). Terapia Pulpar del diente permanente inmaduro. Recuperado en: septiembre 22, 2010. Disponible en:
<http://www.iztacala.unam.mx/~rrivas/infantil3.html>
17. Prieto María. (2005). Endodoncia en dientes primarios. Recuperado en septiembre 22, 2010. Disponible en:
http://www.ucv.ve/fileadmin/user_upload/facultad_odontologia/Imagenes/Portal/Odontologia_Pediatrica/resumen_de_endodoncia.pdf
18. Pupo Arias Deynis (2008). Pérdida del primer molar permanente en niños de 7 a 13 años. Recuperado en septiembre 23, 2010. Disponible en:
http://scielo.sld.cu/scielo.php?pid=S102502552008000500008&script=sci_arttext

19. Rojas María Eugenia. (2006). Terapias Endodónticas Empleadas en Dientes Permanentes Incompletamente Formados Realizadas en el Postgrado de Endodoncia de la Universidad Central de Venezuela en el Período Enero 2002 - Abril 2005. Recuperado en septiembre 22, 2010. Disponible en:
http://www.carlosboveda.com/Odontologosfolder/odontoinvitadoold/odontoinvitado_46.html
20. Sarrión Beatriz (2005). La Caries. Recuperado en: octubre 3, 2010. Disponible en:
http://www.saludalia.com/Saludalia/servlets/contenido/jsp/parser.jsp?nombre=doc_caries_dental
21. Tascón Jorge (2005). Primer molar permanente: historia de caries en un grupo de niños entre los 5 y 11 años frente a los conocimientos, actitudes y prácticas de sus madres. Recuperado en: septiembre 23, 2010. Disponible en:
<http://colombiamedica.univalle.edu.co/Vol36No4Supl/html/cm36n4s1a6.html>

ANEXOS # 1

Árbol del Problema



PRESUPUESTO

Fuente de Financiamiento

RUBROS	CANTIDAD	UNIDAD DE MEDIDA	COSTO UNITARIO	COSTO TOTAL	AUTOGESTIÓN	APORTE EXTERNO
Fotocopias	1.400	unidad	0,02	28,00	28,00	-
Impresión	560	hojas	0,02	11,20	11,20	-
Internet	6	meses	17,00	102,00	102,00	-
Guantes	1	caja	6,00	6,00	-	6,00
Viáticos	50	galones	2.10	105,00	105,00	-
Fotografías	20	unidad	0,35	7,00	7,00	-
Espiralado	6	unidad	1,00	6,00	6,00	-
Llamadas telefónicas	6	Tarjeta prepago	6,00	36,00	36,00	-
Materiales de oficina	20	unidad	1,00	20,00	20,00	-
Derecho de proyecto	1	unidad	12,00	12,00	12,00	-
Hojas membretadas	40	unidad	1,60	64,00	64,00	-
Empastado de tesis	6	unidad	6,00	36,00	36,00	-
Total					427,20	6,00

NEXOS # 2
Figuras del Marco Teórico

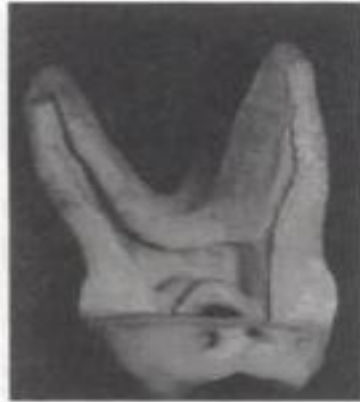

Figura 2-17. Primer molar superior.

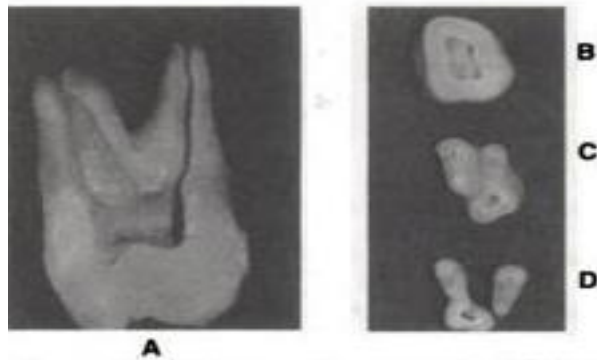


Figura 2-18. Primer molar superior. A) Corte proximal, un conducto MV. B) Tercio cameral. C) Tercio medio. D) Tercio apical.

Figura # 1. Pag, 99

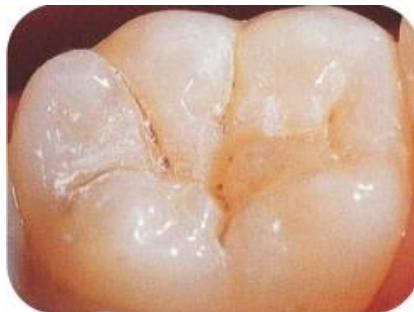

Figura #2. Pag. 97

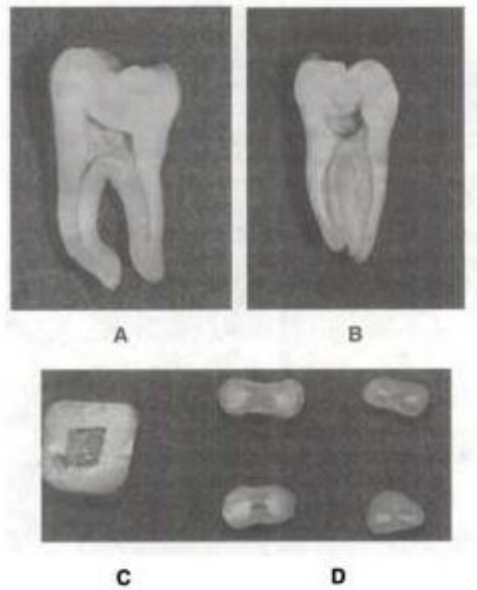
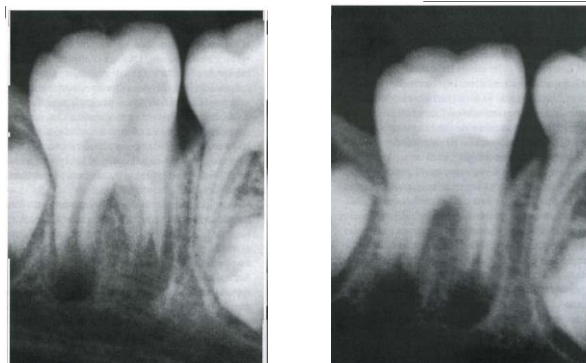


Figura 2-20. Primer molar inferior cortes longitudinales y transversales. A) Corte longitudinal vestibular. B) Corte longitudinal mesial. C) Piso cameral. D) Corte transversal tercio medio radicular.

Figura # 3. Pag 97



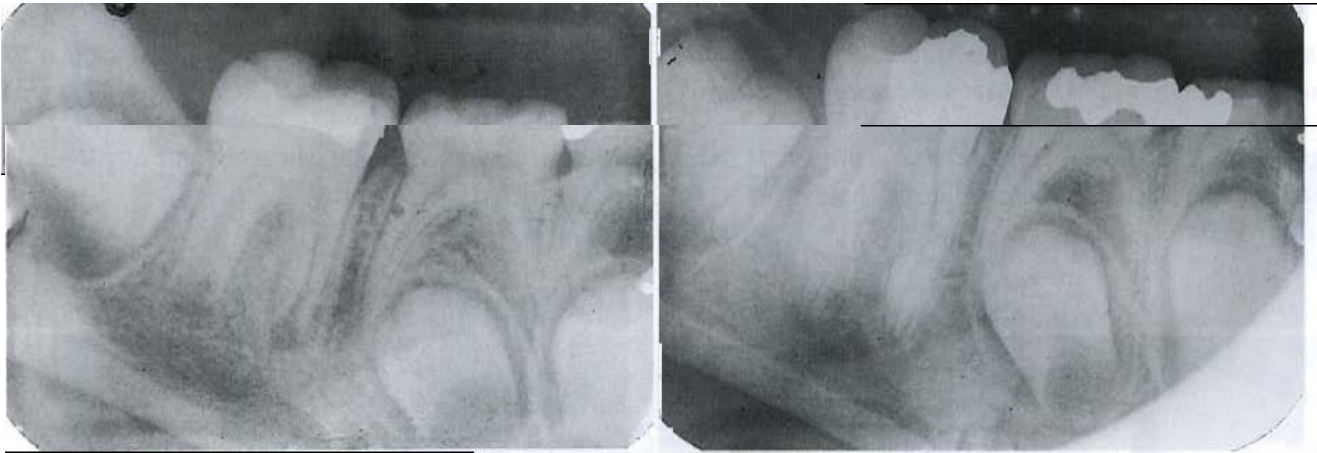


Figura # 4. Pag 56.

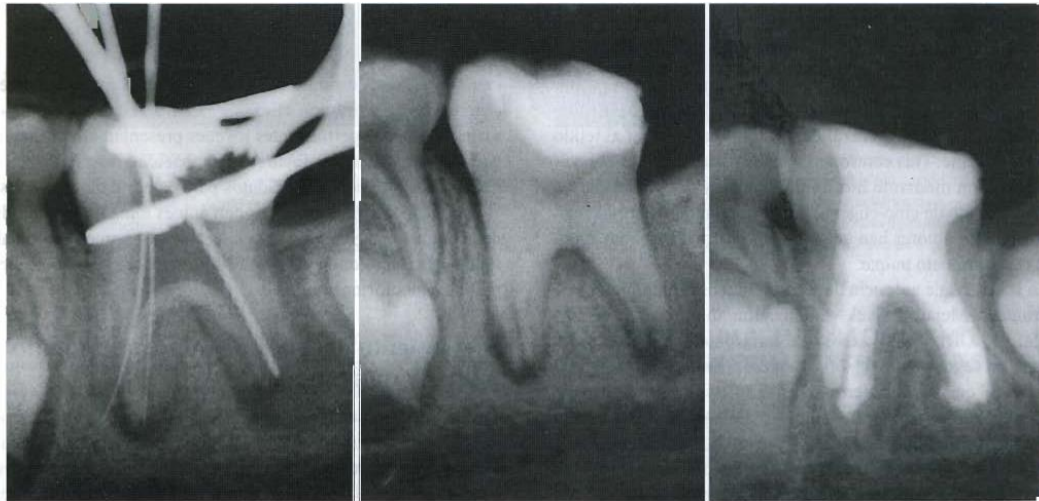


Figura # 5. Pag 56 de marco teórico

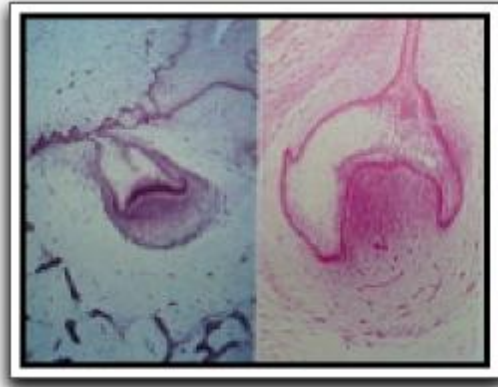


Figura # 6. Pag 94

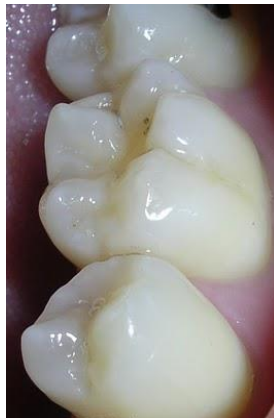

Figura # 7. Pag. 103.

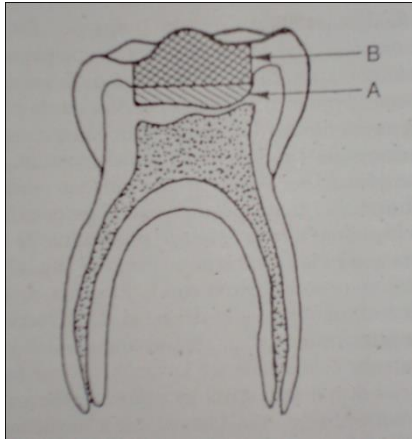


Figura # 8. Pag. 58

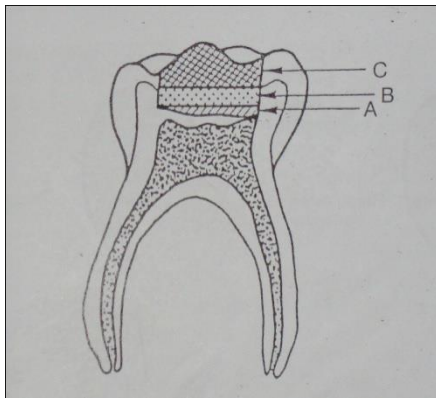


Figura # 9. Pag. 59

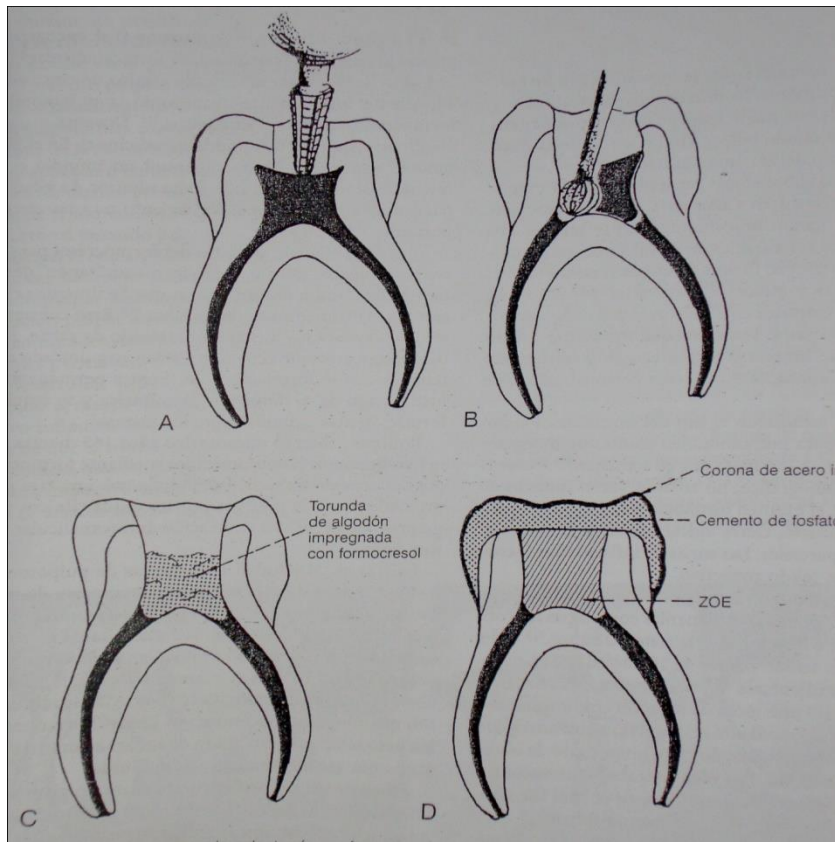


Fig. # 10. Pag. 60

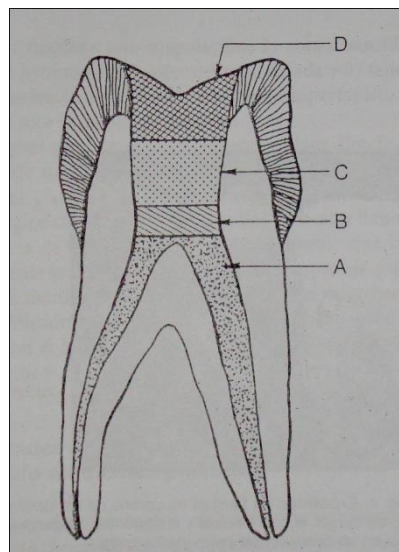


Fig. # 11. Pag. 60

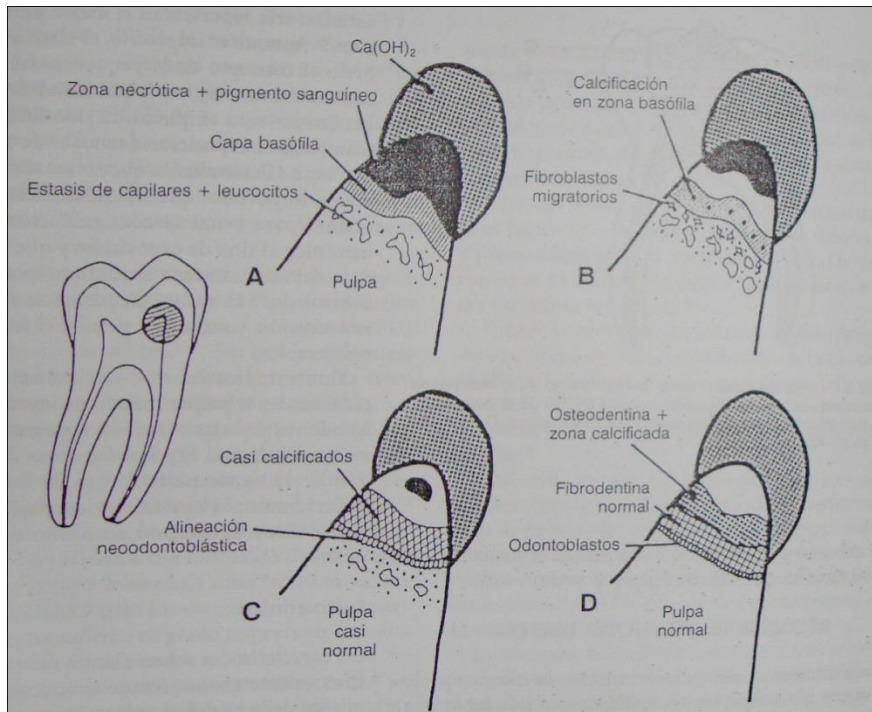


Fig. # 12. Pag. 74.

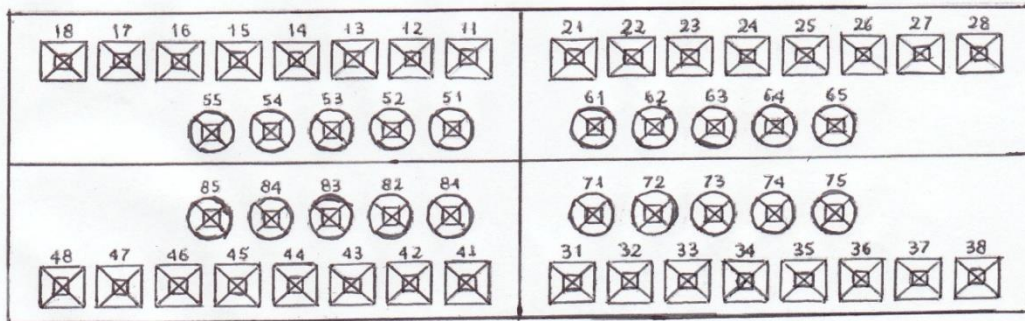
ANEXOS # 3



UNIDAD ACADÉMICA DE SALUD Carrera de Odontología Ficha de Observación Historia Clínica

Nº de historia clínica: _____ Nombre del paciente: _____
Sexo: _____ Edad: _____

Odontograma



Índices CPO – ceo

	C	P	O	TOTAL
CPO				
Ceo				

Piezas con afección pulpar	
# de Pieza	Tipo de Lesión

Problema

Actual: _____

Semiología del dolor(TICUE): _____

Exploración Clínica

Inspección: _____ **Palpación:** _____
Percusión: _____ **Horizontal:** _____
Vertical: _____
Movilidad: _____

Vitalometría

Prueba térmica: _____ **Frío:** _____
Calor: _____

CONCENTRADO EPIDEMIOLÓGICO CPO

#	X		%		Indice de Caries				Dolor
	Edad	Sexo		Cariados	Perdidos	Obturados	CPO		
		M	F					%	
1	6	M		0	0	0	0	0	
2	6	M		0	0	0	0	0	
3	6	M		0	0	0	0	0	
4	7	M		0	0	0	0	0	
5	6	M		0	0	0	0	0	
6	6	M		2	0	0	2	0	
7	6	M		0	0	0	0	0	
8	7	M		3	0	0	3	1	
9	8	M		1	0	1	2	1	
10	6	M		1	0	0	1	1	
11	6	M		0	0	0	0	0	
12	7	M		1	0	0	1	1	
13	6	M		0	0	0	0	0	
14	6	M		0	0	0	0	0	
15	7	M		2	0	0	2	1	
16	6	M		2	0	0	2	1	
17	6		F	0	0	0	0	0	
18	6		F	0	0	0	0	0	
19	6		F	0	0	0	0	0	
20	6		F	0	0	0	0	0	
21	6		F	0	0	0	0	0	
22	7		F	0	1	0	1	1	
23	6		F	0	0	0	0	0	
24	6		F	0	1	0	1	1	
25	6		F	1	0	0	1	1	
26	6		F	3	0	0	3	1	
27	7		F	2	0	0	2	0	
28	6		F	0	0	0	0	0	
29	7		F	4	0	0	4	1	
30	6		F	0	1	0	1	1	

31	6		F	0	0	0	0	0
32	6		F	0	0	0	0	0
33	6		F	1	0	0	1	1
34	6		F	0	0	0	0	0
35	10	M		2	0	0	2	1
36	10	M		2	0	0	2	1
37	9	M		4	0	0	4	1
38	9	M		3	0	0	3	1
30	9	M		1	0	0	1	1
40	9	M		3	1	0	4	1
41	9	M		0	0	0	0	0
42	9	M		1	0	0	1	1
43	10	M		2	0	0	2	1
44	10	M		1	0	0	1	0
45	10	M		1	1	0	2	1
46	9	M		0	0	4	4	1
47	9	M		1	0	0	1	0
48	10	M		2	0	0	2	1
49	10	M		2	0	0	2	1
50	9	M		3	1	0	4	1
51	9	M		3	1	0	4	1
52	10	M		3	1	0	4	0
53	9	M		1	0	0	1	0
54	9	M		1	0	0	1	0
55	10		F	3	0	0	3	1
56	9		F	2	0	0	2	1
57	9		F	3	0	0	3	1
58	9		F	3	1	0	4	1
59	9		F	1	0	0	1	0
60	9		F	0	0	0	0	0
61	10		F	2	0	1	3	0
62	9		F	2	0	0	2	1
63	9		F	1	1	0	2	1
64	9		F	3	0	0	3	1
65	9		F	3	0	0	3	1
66	8		F	2	0	0	2	1
67	9		F	2	1	0	3	0

	68	9		F	2	1	0	3	1
	69	9		F	1	0	0	1	0
	70	9		F	2	1	0	3	1
	71	9		F	2	0	0	2	0
	72	10	M		1	0	0	1	1
	73	10	M		1	0	0	1	1
	75	10	M		9	0	0	9	1
	76	10	M		1	0	0	1	0
	77	10	M		3	1	0	4	1
	78	10		F	2	1	0	3	1
T	78	615	41	37	110	15	6	131	43
%X		7,88	53	47	1,41	0,19	0,08	1,68	55



**Universidad San Gregorio de Portoviejo
UNIDAD ACADÉMICA DE SALUD
Carrera de Odontología
FORMULARIO DE ENTREVISTAS**

(Dirigidas a)

Sobre: La exposición pulpar y su incidencia en pérdida de primeros molares permanentes

Contenido:

1.- ¿De qué forma educa ud a los padres de los niños, atendidos en el Dispensario Pío IX, sobre la erupción e importancia de los primeros molares permanentes?

.....
.....
.....

2.- ¿Cuáles son las principales causas de caries en los niños que llegan al Dispensario Pío IX?

.....
.....
.....

3.- ¿Cuál es el tipo de caries más frecuente que avanza a exposición pulpar en los niños atendidos en el Dispensario Pío IX?

.....
.....
.....

4.- ¿Qué tipos de exámenes realiza frente a una patología del primer molar permanente, para establecer un diagnóstico de una afectación pulpar?

.....
.....
.....

5.- ¿Cuál es el cuadro sintomatológico que presenta el paciente con caries que avanza a exposición pulpar?

.....
.....
.....

6.- ¿Qué tipos de protectores pulpares utiliza, en un diente inmaduro?

.....
.....
.....

7.- ¿Cuáles son las patologías pulpares más comunes en los niños atendidos en el Dispensario Pío IX?

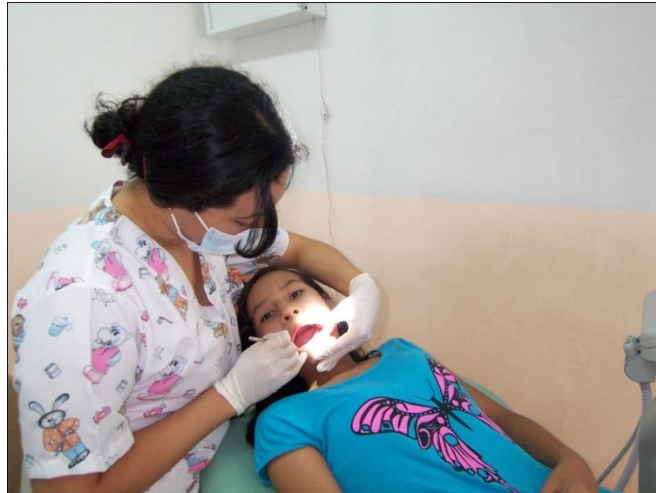8.- ¿Cuáles son los tratamientos que ofrece, a los niños con exposición pulpar, en los primeros molares permanentes?

9.- ¿Cuáles son las condiciones favorables para realizar un tratamiento pulpar en un molar inmaduro?

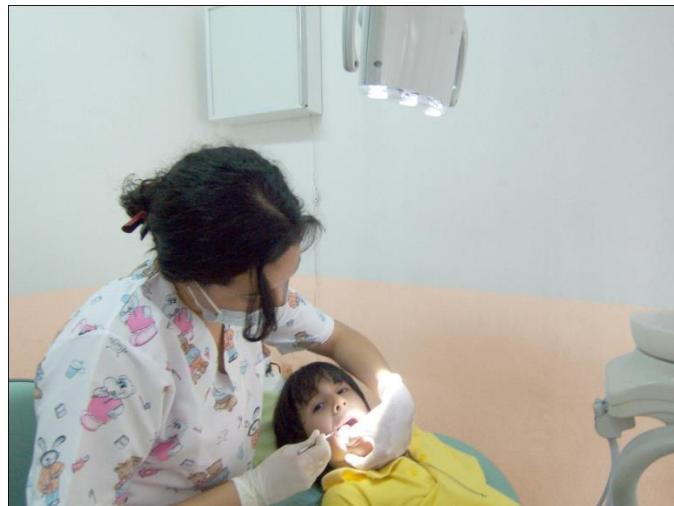10.- ¿Qué materiales e instrumentos utiliza para los tratamientos de exposición pulpar en dientes incompletamente formados?

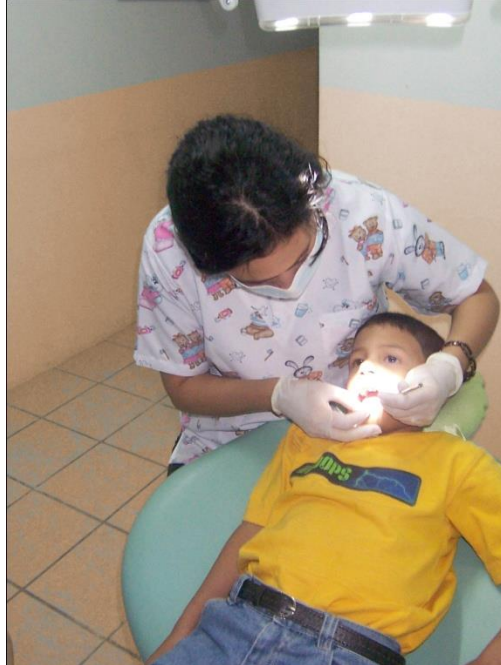11.- ¿Con qué frecuencia realiza extracciones en el primer molar permanente inmaduro y cuáles son los motivos de la misma?

ANEXOS # 4

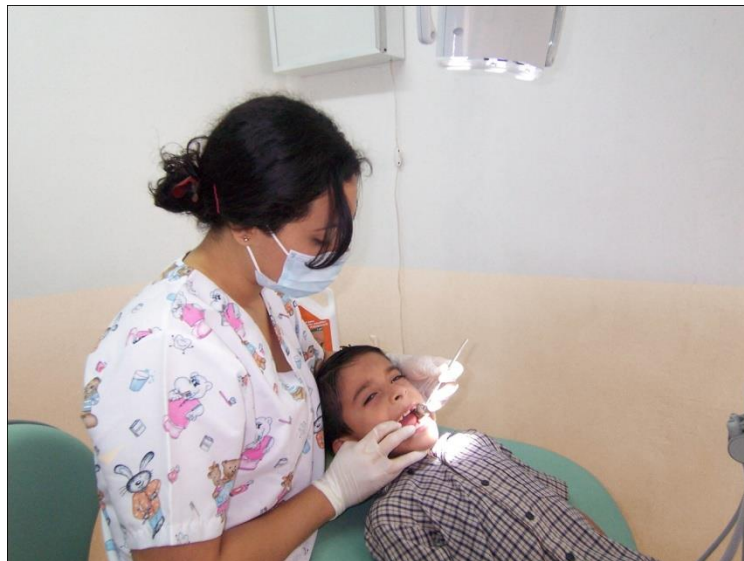

Realizando Historias Clínicas en el Dispensario Pío IX





Realizando Historias Clínicas en el Dispensario Pío IX





Entrevistas realizadas a Doctores del Dispensario Pío IX



Entregando los folletos al Director de la Escuela Fiscal Mixta General Vicente Anda Aguirre.



**Entrega de folletos a niños de la Escuela General Vicente
Anda Aguirre.**



Entrega de folletos al departamento de odontología del Dispensario Pío IX



Charlas educativas a niños de la escuela General Vicente Anda Aguirre.



**Charlas educativas a niños de la escuela General Vicente
Anda Aguirre.**






ARQUIDIÓCESIS DE PORTOVIEJO
MISIÓN PARROQUIAL BEATO PÍO IX

ACTA DE ENTREGA – COMPROMISO

El día de hoy, 27 de Diciembre del 2010 la Srta. Gema Nataly Barreiro Mendoza con cédula de identidad 130824317-7 egresada de la Facultad de Odontología de la Universidad San Gregorio de Portoviejo, realizó la entrega de ciento cincuenta folletos educativos odontológicos al Dispensario Beato Pío Noveno con el fin de cumplir con el proyecto planteado en su trabajo de investigación y para que sirvan de iniciativa en el compromiso realizado con el personal que labora en este Dispensario, el mismo que se compromete a continuar con la causa mencionada para lo cual las partes involucradas proceden a estampar sus firmas.

Padre Ramón Peris I Pla
DIRECTOR
D.M.P. BEATO PÍO NOVENO
**DISPENSARIO MÉDICO
BEATO PÍO IX**

Dra. Verónica Ramos León
COORDINADORA MÉDICA
D.M.P. BEATO PÍO NOVENO

Dra. Verónica Ramos León
 ODONTÓLOGA

Nataly Barreiro Mendoza
EGRESADA FACULTAD DE ODONTOLOGIA
UNIVERSIDAD SAN GREGORIO DE PORTOVIEJO

Calle Córdova entre América y Quito
Telf.: 2630-638; 2630-998; Apartado 13-01-0024
PORTOVIEJO - MANABÍ - ECUADOR

ANEXOS

CRONOGRAMA DE TRABAJO			
	Duración	Comienzo	Fin
Diseño del Proyecto de Tesis	34 días	06/09/2010	21/10/2010
Capacitación sobre diseño de proyecto	21 días	06/09/2010	04/10/2010
Elaboración del borrador del proyecto	4 días	05/10/2010	08/10/2010
Presentación del proyecto	1 día	11/10/2010	11/10/2010
Defensa del proyecto y correcciones	8 días	12/10/2010	21/10/2010
Aprobación del proyecto de tesis	3 días	22/10/2010	26/10/2010
Presentación del proyecto en especies	2 días	22/10/2010	25/10/2010
Designación del tutor de tesis	1 día	26/10/2010	26/10/2010
Recopilación de la información bibliográfica	7 días	27/10/2010	05/11/2010
Recopilación de textos acordes con el tema	3 días	27/10/2010	01/11/2010
Selección de la información bibliográfica	2 días	02/11/2010	03/11/2010
Depuración de los contenidos	2 días	04/11/2010	05/11/2010
Redacción del marco teórico	11 días	08/11/2010	22/11/2010
Redacción del marco teórico	4 días	08/11/2010	11/11/2010
Correcciones del marco teórico	7 días	12/11/2010	22/11/2010
Aplicación de la investigación de campo	7 días	23/11/2010	01/12/2010
Aplicación de las encuestas	2 días	23/11/2010	24/11/2010
Aplicación de la observación	5 días	24/11/2010	01/12/2010
Tabulación e interpretación de información	6 días	02/12/2010	09/12/2010
Tabulación de los resultados	2 días	02/12/2010	03/12/2010
Graficación estadística de la información	2 días	06/12/2010	07/12/2010
Análisis e interpretación de los resultados	1 día	08/12/2010	08/12/2010
Evaluación del alcance de los obj. específicos	1 día	09/12/2010	09/12/2010
Redacción de conclusiones recomendaciones	1 día	10/12/2010	10/12/2010
Redacción de las conclusiones	1 día	10/12/2010	10/12/2010
Redacción de las recomendaciones	1 día	10/12/2010	10/12/2010
Diseño de la propuesta	12 días	13/12/2010	29/12/2010
Planificación de la propuesta	3 días	13/12/2010	15/12/2010
Elaboración de la propuesta	8 días	16/12/2010	28/12/2010
Correcciones del diseño de la propuesta	1 día	29/12/2010	29/12/2010
Redacción del informe final	4 días	03/01/2011	06/01/2011
Redacción del borrador del informe final	3 días	03/01/2011	05/01/2011
Corrección del borrador del informe final	1 día	06/01/2011	06/01/2011
Corrección del informe final	5 días	10/01/2011	14/01/2011
Presentación del borrador del informe final	1 día	10/01/2011	10/01/2011
Correcciones finales del borrador del informe	4 días	11/01/2011	14/01/2011
Defensa del informe final y aprobación de la tesis	2 días	02/02/2011	04/02/2011