



CARRERA DE ODONTOLOGÍA.

Trabajo de Sistematización Práctica.

Previo a la obtención del título de Odontóloga.

Tema:

Rehabilitación oral integral de paciente con edentulismo parcial y afección gingival.

Período mazo- noviembre 2015.

Autora.

Miriam Faviola Zambrano Zambrano.

Tutora.

Dra. Nelly San Andrés Plúa. Mg. Gs.

Cantón Portoviejo – Provincia Manabí – República del Ecuador.

2015.

CERTIFICACIÓN DE LA TUTORA DE SISTEMATIZACIÓN PRÁCTICA.

Dra. Nelly San Andrés Plúa. Mg. Gs, Tutora del trabajo de sistematización práctica, tiene a bien certificar que la egresada, Miriam Faviola Zambrano Zambrano, ha realizado el trabajo sistematización práctica: Rehabilitación oral integral de paciente con edentulismo parcial y afección gingival período marzo – noviembre de 2015. La misma que fue ejecutada bajo mi asesoramiento, habiendo demostrado en ella eficiencia, capacidad y responsabilidad durante la rehabilitación realizada, particular que comunico a ustedes para los fines pertinentes. Certifico que se culmina dicho proceso de diagnóstico y rehabilitación con la elaboración de una propuesta restauradora que deja como respuesta un adecuado criterio de integración funcional y formal.

De esta manera, considero que se encuentra concluido en su totalidad, el trabajo de tesis de grado previo a la obtención del título de Odontólogo, la que estuvo bajo mi dirección y supervisión.

Dra. Nelly San Andrés Plúa. Mg. Gs.

Tutora.

CERTIFICACIÓN DEL TRIBUNAL EXAMINADOR.

Los suscritos, miembros del tribunal de revisión y sustentación del trabajo de titulación: Rehabilitación oral integral de paciente con edentulismo parcial y afección gingival, ha sido presentado y realizado por el egresado Miriam Faviola Zambrano Zambrano. Ha cumplido con todo lo señalado en el reglamento interno de graduación, previo a la obtención del título de Odontólogo.

Tribunal.

Dra. Lucía Galarza Santana. Mg.Gs.

Dra. Nelly San Andrés Plúa. Mg. Gs.

Directora de la carrera.

Tutora.

Odo. Nataly Barreiro Mendoza MSc.

Dr. Wilson Espinosa Estrella Mg.Ge.

Miembro del tribunal.

Miembro del tribunal.

DECLARACIÓN DE AUTORÍA.

La responsabilidad del informe, argumentos, análisis y resultados del presente trabajo de Sistematización Práctica, titulado: Rehabilitación oral integral de paciente con edentulismo parcial y afección gingival período marzo – noviembre 2015 son exclusivas de la autora además, cedo los derechos de autoría del presente trabajo de sistematización práctica, a favor de la Universidad San Gregorio de Portoviejo.

Miriam Faviola Zambrano Zambrano.

Autora.

AGRADECIMIENTO.

Agradezco a Dios por darme las fuerzas necesarias para recorrer este largo camino y darme las bendiciones diarias para poder terminar esta etapa de mi vida haciendo realidad este sueño. A la Universidad San Gregorio de Portoviejo por darme la oportunidad de adquirir estos conocimientos que me ayudaron a lo largo de mi carrera profesional.

A los docentes de la carrera de Odontología, que con sus valiosos conocimientos y tan importante colaboración hicieron posible la realización de este trabajo. A mi Tutora la Dra. Nelly Antonieta San Andrés Plúa. Mg. Gs por su dedicación constante, por su paciencia y motivación que contribuyó a la terminación de este trabajo investigativo.

A mis familiares, principalmente a mis padres Víctor Zambrano Basurto y Vicenta Zambrano Vera quienes me han apoyado inmensamente y han sido el motor principal de mi vida, cada esfuerzo y sacrificio ha sido dedicado a ustedes. No me alcanzarán las palabras y la gratitud para con ustedes por estar siempre en los momentos más difíciles de mi carrera.

Miriam Faviola Zambrano Zambrano.

DEDICATORIA.

Dedico este trabajo de titulación a Dios, por guiar cada uno de mis pasos durante este largo y duro recorrido, por darme la paciencia necesaria para poder sobrellevar cada uno de los obstáculos encontrados en mi carrera. A mis padres Víctor Zambrano Basurto y Vicenta Zambrano Vera, por el apoyo incondicional no solo económico, sino también emocional que nunca dejaron que desistiera y me impulsaron a seguir siempre adelante aun en las peores circunstancias.

A mis hermanos Víctor Manuel Zambrano Zambrano y MiriamVianeth Zambrano Zambrano, por ser el impulso diario para no decaer en los momentos más duros.

A esas personas especiales que formaron parte de este proceso, quedo infinitamente agradecida y dedico cada uno de estos esfuerzos. A todos ustedes dedico este trabajo para demostrarles que sus esfuerzos hoy plasman el éxito.

Miriam Faviola Zambrano Zambrano.

RESUMEN.

El presente trabajo realizado mediante sistematización práctica fue direccionado a la Rehabilitación oral integral de un paciente con edentulismo parcial y afección gingival periodo marzo – noviembre de 2015, mediante una historia clínica del Ministerio de Salud Pública 033.

Se llevó a cabo la rehabilitación oral de un paciente con presencia de múltiples afecciones bucodentales, siguiendo los diferentes protocolos de atención empleados en odontología, iniciando con una profilaxis dental en ambas arcadas con eliminación de placa bacteriana y cálculo dental, posteriormente se le realizó un cepillado minucioso y fluorización, logrando así eliminar la afección gingival encontrada; también se efectuaron restauraciones de las superficies dentarias, exodoncia de resto radicular, tratamiento de conducto, adaptación de corona metal-porcelana, en dientes tratado endodónticamente, y para la culminación de este proceso de rehabilitación oral se elaboraron y adaptaron prótesis parciales removibles en ambas arcadas deacrílico y cromo cobalto respectivamente. Como parte final del trabajo el paciente obtuvo resultados positivos en cuanto a la masticación y deglución, mejorando la oclusión y la fonética, y como objetivo principal del trabajo de sistematización de práctica la recuperación de la salud periodontal y el compromiso estético, causado por el edentulismo parcial, elevando la autoestima y confianza del paciente en sí mismo y con su desarrollo ante la sociedad.

Palabras clave: rehabilitación, resto radicular, patologías pulpares, caries dentales, edentulismo, afección gingival.

ABSTRACT.

This work done by systematic practice was addressed to comprehensive oral rehabilitation of a patient with a partially edentulous and gingival condition during the period March to November 2015, with history 033 of Ministry of Public Health.

The oral rehabilitation of a patient with presence of multiple oral diseases was carried out following the different protocols used in dental care, starting with a dental prophylaxis in both arches with removal of dental plaque and calculus, then it was performed a thorough brushing and fluoridation, achieving elimination of gingival condition that was found; restoration of tooth surfaces, extraction of residual root, root canal, adaptation of porcelain fused to metal crown in endodontically treated teeth were also conducted, and for the completion of this process of oral rehabilitation, removable partial dentures in both arches made from acrylic and cobalt chromium were adjusted. When the work was done the patient obtained positive results in terms of chewing and swallowing, improving occlusion and phonetics, and the main objective of the systematization practice was the recovery of periodontal health and aesthetic commitment, caused by edentulous partial, so the self-esteem and confidence of the patient was raised and therefore it allowed an active participation into society.

Keywords: rehabilitation, root fragments, pulp diseases, dental caries, edentulism, gingival condition.

ÍNDICE.

Certificación de tutora de sistematización práctica.	II
Certificación del tribunal examinador.	III
Declaración de autoría.	IV
Agradecimiento.	V
Dedicatoria.	VI
Resumen.	VII
Abstract.	VIII
Índice.	IX
Introducción.	1
Capítulo I.	2
1. Problematización.	2
1.1. Tema.	2
1.2. Planteamiento del problema.	2
1.3. Delimitación.	3
1.4. Justificación.	4
1.5. Objetivos.	6

1.5.1. Objetivo general.	6
Capítulo II.	7
2. Marco Teórico Conceptual y Referencial	7
2.1. Historia clínica actual.	7
2.2. Rehabilitación oral.	11
2.3. Periodoncia.	12
2.3.1 Protocolo de periodoncia	14
2.4. Operatoria dental.	16
2.4.1 Protocolo de operatoria	18
2.5. Endodoncia.	20
2.5.1. Protocolo de endodoncia.	21
2.6. Prótesis fija.	23
2.6.1. Protocolo de Prótesis Fija.	24
2.7 Cirugía Oral	27
2.7.1. Protocolo de Cirugía Oral.	27
2.8. Prótesis Parcial Removible.	30
2.8.1. Protocolo de Prótesis Removible.	31
2.8.2 Protocolo de Prótesis parcial Removible de Cromo- Cobalto	32
Capítulo III.	36
3. Marco Metodológico.	36
3.1. Modalidad de trabajo.	36
3.2. Método.	36

3.3	Protocolos	37
3.4.	Ética.	40
3.5.	Marco administrativo.	41
	Capítulo IV.	44
4.	Análisis e Interpretación de Resultado.	44
	Anexos.	46
	Bibliografía.	

INTRODUCCIÓN.

La Rehabilitación Oral es una rama de la Odontología que se encarga de realizar un diagnóstico minucioso y la planificación de un tratamiento adecuado, llevándolo a cabo mediante la integración de las diversas especialidades Odontológicas con el objetivo de mantener la salud del paciente y prevenir la recurrencia de la enfermedad.

El presente trabajo de sistematización de prácticas hace referencia en sí a la Rehabilitación Oral Integral de un paciente con edentulismo parcial y afección gingival en el periodo de marzo – noviembre de 2015. Y tiene como objetivo la Rehabilitación integral de la cavidad bucal, mejorar su alteración periodontal y edentulismo que compromete no solo su apariencia física, sino que involucra su estado emocional.

Mediante las técnicas actuales de odontología y un enfoque multidisciplinario hace posible la rehabilitación del paciente que ayudarán a seleccionar de la mejor manera el tratamiento de elección que se ejecutará a lo largo del proceso de la Rehabilitación Oral Integral no solo de la eliminación de los problemas bucales, sino también de recuperar o devolverle lo anteriormente perdido.

Con este trabajo podemos obtener beneficiosos resultados para mejorar la calidad de vida del paciente, proporcionarle un mejor desenvolvimiento con la sociedad y brindándole un estado de salud bucodental óptimo.

CAPÍTULO I.

1. Problematización.

1.1. Tema.

Rehabilitación oral de paciente con edentulismo parcial y afección gingival.
Periodo de marzo – noviembre de 2015.

1.2. Planteamiento del problema.

El edentulismo se puede decir que es la pérdida de dientes y se da como resultado de diversos procesos secuenciales multifactoriales como la caries dental, enfermedades periodontales, patologías pulpares y traumatismos dentales. Las causas congénitas del edentulismo, se define como un síndrome que viene desde el nacimiento, es decir, que existe la ausencia congénita de alguna pieza dental. Por otro lado se encuentra el adquirido, la causa más común de todas, ya que es la pérdida de dientes durante la vida de la persona, por caries, o enfermedades periodontales. De ahí la importancia de cuidarse los dientes en el transcurso de toda la vida ya que la caries, la falta de higiene oral y de cultura dental, son las causas silenciosas del edentulismo.

A nivel mundial se ha evidenciado una deficiente higiene oral, encontrándose un alto nivel de pérdidas de piezas dentarias por diferentes causas patológicas. Así como lo indica el sitio web Visión Dental el edentulismo parcial es un estado de salud

oral que corresponde a la ausencia de una determinada cantidad de piezas dentarias en boca, lo que ocasiona una disminución de la capacidad masticatoria.

En la República de Perú, las personas comienzan a perder las piezas dentarias desde muy corta edad, debido a diversos factores. Según el Minsa (Ministerio de Salud). La caries dental y la enfermedad periodontal son enfermedades predominantes en la mayoría de peruanos, ya que al menos 90 de cada 100 personas las padecen.

En Portoviejo, en las clínicas odontológicas de la Universidad San Gregorio los pacientes acuden de forma continua a la consulta a realizarse tratamiento dentales restaurativos, de manera especial se rehabilitó integralmente la cavidad oral de un paciente que presentaba edentulismo parcial y afección gingival comprometiendo la salud oral del paciente, en el periodo marzo- noviembre 2015 la cual presentó acúmulo de placa bacteriana, cálculo dental, caries de dentina, ausencia de piezas dentales, deterioro de bordes incisales que desencadenó una periodontitis apical aguda, afectando la pulpa y dieron lugar a patologías pulpares comprometiendo la estética del paciente, por ello no solo se debe rehabilitar para proporcionarle un estado de salud oral sano al paciente sino también devolverle la estética pérdida.

1.3. Delimitación.

Campo: salud.

Área: odontología.

Aspecto: rehabilitación oral.

Delimitación espacial: clínicas odontológicas de la Universidad San Gregorio de Portoviejo, en el cantón Portoviejo, provincia Manabí, República del Ecuador.

Delimitación temporal: periodo marzo –noviembre 2015.

1.4. Justificación.

Mediante la sistematización de prácticas podemos mejorar la salud bucal de la población, desempeñando el objetivo 3 del Buen Vivir Plan Nacional 2013-2017, Secretaría Nacional de Planificación y Desarrollo del Gobierno Nacional de la República del Ecuador¹(2013) en el que mantiene que:

El artículo 358 establece el Sistema Nacional de Salud para el desarrollo, protección y recuperación de capacidades y potencialidades bajo los principios de bioética, suficiencia e interculturalidad, con enfoque de género y generacional, incluyendo los servicios de promoción, prevención y atención integral. La salud se plantea como un instrumento para alcanzar el Buen Vivir, mediante la profundización de esfuerzos en políticas de prevención y en la generación de un ambiente saludable. (p. 136)

La Universidad San Gregorio de Portoviejo mediante la sistematización de prácticas ayudó a la comunidad en especial a las personas de bajos recursos económicos, para que reciban una mejora en la salud oral. Con este acto se pudo aportar a los avances académicos de la odontología en este establecimiento. Por esta razón este trabajo es de mucha importancia, ya que se les permitió a los estudiantes tener un avance en lo práctico y teórico.

¹Secretaría Nacional de Planificación y Desarrollo del Gobierno Nacional de la República del Ecuador. (2013). Buen Vivir Plan Nacional 2013-2017. [En línea]. Consultado: [11, agosto, 2015] Disponible en: <http://www.buenvivir.gob.ec/objetivo-3.-mejorar-la-calidad-de-vida-de-la-poblacion>

Este trabajo se justifica tomando en cuenta las capacitaciones recibidas durante el lapso de preparación académica de la Carrera, en la cual se fortalece conocimientos y formas metodológicas que me permitieron desarrollar las actividades con responsabilidad y eficiencia, adquiriendo destrezas para rehabilitar a un paciente con edentulismo parcial y afección gingival.

Todo ser humano requiere y tiene derecho a recibir atención en salud de manera gratuita y con igualdad por lo tanto deberá recibir las mejores atenciones para lograr el óptimo estado de rehabilitación integral, este trabajo hace referencia a la atención de una paciente que busca beneficiarse de los tratamientos para las diversas patologías ofreciendo los mejores servicios y técnicas con la finalidad de proporcionarle apoyo a la comunidad en general

La planificación de este trabajo se visualiza desde el punto de vista teórico, para permitir describir con más detalles la Rehabilitación Oral Integral de una paciente con edentulismo parcial y afección gingival , en el periodo agosto-noviembre de 2015; sobre los problemas y soluciones necesarios para su tratamiento, de igual manera permite conocer la importancia, educación e información sobre una adecuada salud bucal y métodos preventivos para lograr el éxito del tratamiento rehabilitador; como también permitirá sensibilizar en cuanto a la importancia de los hábitos de vida saludables para la paciente.

En lo profesional este trabajo le sirvió a la autora para adquirir nuevos conocimientos teóricos y prácticos y así afianzarlos para darle un mejor servicio a la

comunidad. Este trabajo beneficia no solo al autor sino también a la paciente debido a la necesidad de salud que requiere para mejorar su calidad de vida.

1.5. Objetivo.

1.5.1. Objetivo general.

Rehabilitar la cavidad oral de paciente con edentulismo parcial y afección gingival.

CAPÍTULO II.

2. Marco Teórico Referencial y Conceptual.

2.1. Historia clínica actual.

El paciente Jacinto Antonio Almeida, de sexo masculino, con 56 años de edad, de raza mestiza, domiciliado en el sitio El Blanco San Roque de la Parroquia “Charapotó”, con antecedentes de salud aparente. El paciente presenta dolor localizado en las piezas 33, 43 a la percusión y presión.

Manifiesta que en la región anterior-inferior refiere una hipersensibilidad de corta duración al consumir alimentos fríos.

Antecedentes patológicos personales: no refiere.

Antecedentes patológicos familiares: no refiere antecedentes No refiere alergias.

Examen físico general.

El paciente normolíneo, se encuentra consciente, ubicado en tiempo y espacio; deambula sin dificultad. No presenta fascies patognomónica de ninguna enfermedad. Se encuentra normotérmico, con piel normocoloreada, sin lesiones visibles. No se observan tumoraciones ni edema. Fáneras sin alteraciones, pelo de implantación y consistencia normal. No presenta onicomiosis ni signos indirectos de onicofagia. Mucosas húmedas y normocoloreadas con panículo adiposo conservado. No se

evidencia visceromegalia. Frecuencia cardíaca: 80 por minuto y Tensión arterial: 120/70 mm Hg. La respiración es nasal con una frecuencia de 16 por minuto.

Examen extraoral.

Al examen físico extraoral de la cabeza y cuello el paciente no presenta patología aparente (SPA), no se palpan Adenopatías.

Examen intraoral.

Inspección.

Podemos observar en el paciente la presencia de resto radicular de la pieza dental número 12, patologías pulpares en las piezas dentales número 33, 43 además caries dentina en las piezas dentales número 35,34 ,44,45, piezas con atrición (desgaste dental), número 42,41,32,31 también ausencia de las piezas dentales número 18,16,15,14,13,11, 21,22,23,24,25,26, 28 ,38, 37, 36, 46, 47 y 48. (Ver anexo 1).

De acuerdo al CPO nos indica que existen 10 piezas dentales cariadas, 20 piezas dentales perdidas.

En el paciente se pudo observar la presencia de placa bacteriana la cual es una película pegajosa compuesta por bacterias y azúcares que se forma y adhiere constantemente en los dientes, es la principal causa de las caries y de enfermedad de las encías. Además se encontró cálculo supragingival y subgingival.

La encía se encontró con su color rojo, sangrante contorno gingival engrosado.

En los carrillos no se observó ninguna patología ni cambios en su color.

El suelo de la boca lo encontramos muy bien humedecido, con sus glándulas salivales sin presentar alguna anomalía.

Las amígdalas estas normales sin inflamación y nódulos linfáticos normales.

El paladar duro y el paladar blando se observaron normales con su color rosado e humedecidos, no encontramos aumento de volumen en esta.

Palpación.

Se presenta ligera movilidad en las piezas dentarias 17, 27

Percusión.

Horizontal: Está en estado negativo.

Vertical: Encontramos positivo las piezas dentales número 33 y 43.

Exámenes complementarios indicados.

Radiografía panorámica.

Examen de laboratorio. (Hemograma Completo)

Examen radiográfico.

En cuanto a los resultados radiológicos el cual pudimos observar que en:

Maxilar superior. Observamos.

Resto radicular.

Ligamento periodontal: se encuentra ligeramente ensanchado en las piezas 17,27.

Cresta alveolar: pérdida ósea horizontal de las piezas dentales número 17,27

Ausencia de las piezas número 18,16,15,14, 13, 11,21, 22, 23,24, 25, 26,28.

Maxilar inferior. Observamos.

Ausencia de piezas número 38, 37, 36, 46, 47, 48.

Reborde alveolar: normal (hueso compacto y huesos esponjoso).

Ligamento periodontal: se encuentra ligeramente ensanchado en las piezas 35, 34, 33, 32, 31, 41, 42, 43, 44, 45.

Crestas alveolares: pérdida ósea horizontal de las piezas dentales número 33, 32, 31, 41, 42, 43, 44, 45.

Diagnóstico presuntivo.

Restos radicular en el sector anterosuperior pieza dental número 12.

Periodontitis apical en las piezas dentales número 33, 43.

Caries dentarias en las piezas dentales número 35, 34, 44,45.

Piezas con atrición (desgaste dental), número 32, 31, 41, 42.

Presencia de placa bacteriana en ambas arcadas dentarias.

Presencia de cálculo supragingival en el maxilar inferior y superior.

Presencia de cálculo subgingival en el maxilar superior.

Espacios parcialmente edéntulos de la arcada superior e inferior.

Plan de tratamiento.

Profilaxis y fluorización.

Exodoncia del resto radicular de la pieza dental número 12.

Endodoncia de las piezas números 33 y 43.

Restauración clase I de las piezas números 35, 34.

Restauraciones clase V en las piezas 34, 44.

Reconstrucción de bordes incisales piezas número 32, 31, 41, 42.

Coronas metal - porcelana en las piezas 33, 43.

Placa parcial removible acrílica superior.

Placa parcial removible cromo-cobalto inferior.

2.2. Rehabilitación oral.

Lamas y Colaboradores² (2012) describen a la rehabilitación oral integral como:

El éxito en la realización de cualquier tratamiento odontológico radica en un adecuado diagnóstico y planificación del mismo, de esta manera se logran optimizar los resultados para el beneficio de los pacientes. Es fundamental un enfoque multidisciplinario, siempre y cuando el caso lo amerite, para obtener

²Lamas y Colaboradores. (2012). *Rehabilitación Oral en Odontología*. Trabajo de Investigación Vol. 15 – Numero 1. [En línea]. Consultado: [20 octubre, 2015]. [Disponible en] http://sisbib.unmsm.edu.pe/bvrevistas/odontologia/2012_n1/pdf/a09v15n1.pdf.

todas las perspectivas necesarias y así realizar una correcta resolución del tratamiento. (p. 31)

2.3. Periodoncia.

Estudiando la obra de Harpernau, L. y sus colaboradores³ (2014) indican que:

Quando un paciente tiene problemas periodontales, el plan de tratamiento está precedido por una secuencia típica de valoración y diagnóstico. Los antecedentes médicos, dentales y de control de placa deberán registrarse y elaborarse con base en estudios clínicos y radiológicos; a partir de estos datos, se pueden elaborar diagnósticos y pronósticos. (p. 200)

Analizando la obra de Eley, Soory y Manson⁴ (2012) indica que:

La encía es la parte de la mucosa bucal que rodea al diente y cubre el hueso alveolar. Forma parte de los tejidos de soporte periodontal y, al formar una conexión con el diente a través del surco gingival, protege a los tejidos de soporte subyacentes frente al entorno bucal. Puesto que dependen de los dientes, cuando éstos se extraen las encías desaparecen.

La encía sana es rosa, firme, de márgenes finos y con una forma festoneada que le permite ajustarse al contorno de los dientes. Su color puede variar según la cantidad de pigmentación por melanina en el epitelio, el grado de queratinización del mismo y la vascularización y naturaleza fibrosa del tejido conjuntivo subyacente. En individuos caucásicos, la pigmentación es mínima; en pacientes de origen africano o asiático, puede haber zonas de color marrón o azul-negro que cubran una gran parte de la encía; en individuos de origen mediterráneo, se encuentran parches ocasionales de pigmentación. Es importante distinguir la pigmentación fisiológica de la que aparece en algunas enfermedades y por la contaminación de meta (p.1)

Consultando la obra de Carranza⁵ (2014) manifiesta que:

Mucosa bucal.

La mucosa bucal se compone de las siguientes tres zonas:

La encía y la cubierta del paladar duro, denominado la mucosa masticatoria.

³ Harpenau, L., Kao, R., Lundergan, W., & Sanz, M. (2014). *Periodoncia e Implantología dental de Hall Toma de decisiones* (1 ed.). Mexico: Editorial El Manual Moderno.

⁴Eley, B., Soory, M., & Manson, J. (2012). *Periodoncia*. (6. ed.). Barcelona.: Elsevier.

⁵Carranza y Colaboradores. (2014). *Periodontología Clínica de Carranza*. (11ª.). Editorial AMOLCA. Estados Unidos de Norteamérica.

El dorso de la lengua cubierta por mucosa especializada.

La membrana mucosa bucal que reviste el resto de la cavidad bucal. La encía es la parte de la mucosa bucal que cubre los procesos alveolares de los maxilares y rodea los cuellos de los dientes.

Características normales.

En el adulto, la encía normal cubre el hueso alveolar y la raíz del diente a un nivel apenas coronal a la unión amelocementaria. La encía se divide anatómicamente en áreas marginales, adherida, e interdental. Aunque cada tipo de encía muestra variación considerable en la diferenciación, histología y grosor de acuerdo con sus exigencias funcionales, todos los tipos están estructurados específicamente para funcionar adecuadamente contra daños mecánicos y microbianos. (p. 12 y 13)

Según Carranza⁶ en su obra (2014) describe que:

Enfermedades de las encías.

Enfermedades gingivales inducidas por placa dental.

Gingivitis relacionada solo con la placa dental.- la enfermedad gingival inducida por placa es resultado de una interacción entre los microorganismos que se encuentran en la biopelícula de la placa dental y los tejidos y células inflamatorias del huésped. La interacción placa-huésped se modifica mediante los efectos de factores locales y sistémicos, medicamentos y malnutrición, que influyen en la gravedad y duración de la respuesta. (p.61)

Analizando la obra de Cuenca, E y Baca, P⁷ (2013) manifiestan que:

En la cavidad oral, se dan las condiciones medioambientales ideales para que sea colonizada por microorganismos muy diversos, entre los que predominan las bacterias, que en su mayoría, se encuentran en forma de biopelículas. La placa se acumula más en la superficie de los dientes (placa dental) y menos sobre las mucosas, debido a la descamación. También se forma en cualquier superficie que entre en contacto con el medio oral, como restauraciones, prótesis e implantes. (p. 77)

⁶Carranza y Colaboradores. (2014). Periodontología Clínica de Carranza. (11ª). Editorial AMOLCA. Estados Unidos de Norteamérica.

⁷ Cuenca, E., & Pilar, B. (2013). *Odontología Preventiva y Comunitaria* (4 ed.). España: Elsevier.

Calculo Supragingival y subgingival

Según Carranza⁸ en su obra (2014) describe que:

El cálculo supragingival se localiza coronal al margen gingival, y por tanto, es visible en la cavidad oral. Suele ser de color blanco o amarillo blancuzco, duro con consistencia tipo arcilla y se desprende con facilidad de la superficie dental.

El cálculo subgingival se localiza por debajo de la cresta de la encía marginal y, por tanto no es visible en el examen clínico de rutina. La ubicación y extensión del cálculo subgingival se evalúa por medio de una percepción táctil con un instrumento delicado como el explorador. Clerehugh y colaboradores usaron la sonda # 621 de la Organización Mundial de la Salud para detectar y valorar el cálculo subgingival. (p, 316)

2.3.1 Protocolo de periodoncia.

Sondaje.

Según Eley, Soory, y Manson “El sondaje debe hacerse con una sonda empleada para medir las bolsas debe ser suficientemente fina para entrar en una bolsa estrecha, pero con el extremo romo para no perforar el tejido” (Eley, Soory, & Manson, 2012, pág. 168).

Terapia periodontal no quirúrgica.

Remoción de cálculo y placa.

Extendiendo el contenido de la obra de Eley, Soory y Manson.⁹ (2012) Podemos citar que:

Las superficies rugosas se convierten en lugares de depósito de la placa y cálculo; por tanto, hay que hacer que la superficie del diente sea suave y que

⁸Carranza y Colaboradores. (2014). Periodontología Clínica de Carranza. (11ª.). Editorial AMOLCA. Estados Unidos de Norteamérica.

⁹ Eley, B., Soory, M., & Manson, J. (2012). *Periodoncia*. (6. ed.). Barcelona.: Elsevier.

esté libre de cálculo, de placa y de tinciones. Después del raspado, hay que retirar cualquier resto de placa y de tinción empleando cepillos rotatorios en forma de copa o copas de goma y una pequeña cantidad de pasta pulidora abrasiva. Hay que hacer rotar lentamente el cepillo y se aplica de forma intermitente a la superficie del diente para evitar el sobrecalentamiento. Una ventaja de la copa de goma es que se puede aplicar por debajo del margen gingival. Se pueden utilizar tiras de pulido para pulir las superficies interproximales del diente. (p.208)

Pasta profiláctica profesional.

Indagando en la obra de Acuña, B. H.¹⁰ (2012) podemos citar que:

Es una pasta, dentífrico o crema dental más abrasiva, de uso profesional que se aplica al cepillo profiláctico o a la copa de caucho para limpiar y desmanchar superficies dentales y brillar todas las superficies dentales. Puede estar compuesta por humectantes, preservativos, abrasivos como piedra pómez y el silicio de zirconio, espesantes y fluoruros. (p. 255)

Enjuagues de Clorhexidina.

Estudiando la obra de Newman, Takei, klokkevold¹¹ (2010.) manifiestan que:

El agente que ha demostrado los resultados antibacterianos más positivos hasta la fecha es la clorhexidina, un diguanidohexano con propiedades antisépticas pronunciadas. Muchas otras investigaciones clínicas confirmaron el hallazgo inicial de que dos enjuagues diarios con 10 ml de solución acuosa de diglucanato de clorhexidina a 0,2% inhibe casi por completo el desarrollo de la placa dental, cálculos y gingivitis. (p.741)

Geles florados de uso profesional.

Analizando la obra de Acuña, B. H.¹² (2012), podemos citar que:

¹⁰ Acuña, B. (2012). *Clinica de Sano en Oodntologia* (4 ed.). Bogota, Republica de Colombia : Ecoe Ediciones

¹¹ Newman, M., Takei, H., klokkevold, P., & F, C. (2010.). *Caranza Periodoncia Clinica.* (Decima. ed.). Mexico.: Elseiver

¹² Acuña, B. (2012). *Clinica de Sano en Oodntologia* (4 ed.). Bogota, Republica de Colombia : Ecoe Ediciones

Son métodos de aplicación profesional con mayor aceptación tanto por su eficacia como por la facilidad de utilización en la consulta.

Los geles actuales contienen en una concentración de 1,23% con un pH 3-4. Esta acidez, debida a la incorporación de ácido fosfórico a una concentración de 1%, facilita la incorporación de flúor a la superficie del esmalte de una forma decisiva. (p. 243)

2.4. Operatoria dental.

Lucas¹³ (2010) menciona que:

La estética actualmente recibe una importante consideración en el contexto social. Una sonrisa atractiva es aspiración de la mayoría de los pacientes que precisan tratamiento protésico. Los implantes propiciaron una mejoría significativa, con relación a las prótesis removibles, debido a su funcionalidad. (p. 224-235)

Indagando la información contenida en la obra Cárdenas, A. P., & Aguilera, F. S.¹⁴

(2013), podemos citar que:

Esmalte.

Es el situado externamente en la corona, siendo el tejido más duro del organismo. Recubre la dentina en la porción coronal del diente, la cual le proporciona un soporte elástico para resistir la presión, debido a que el esmalte es muy frágil, y puede sufrir fracturas.

Dentina.

Tejido duro más abundante, situado debajo del esmalte, en la corona, y del cemento en la raíz. Delimita las paredes de la cámara pulpar y de los conductos radiculares. Su dureza es menor que la del esmalte, pero mayor que la del hueso y la del cemento. Es de color amarillo, que al transparentarse a través del esmalte da al diente su color.

Cemento.

Tejido mineralizado que recubre la dentina en la porción radicular del diente. Su espesor es mínimo en el cuello y las fulcras, y aumento a medida que se dirige hacia apical, no presentándose a nivel de los orificios apicales. Forma parte del periodonto al unirse con el ligamento periodontal.

Pulpa.

¹³Lucas, L. (2010). Estética en prótesis removibles. *Cubana Estomatol.*, 47.(2.), 224-235. [en línea]. Consultado: [21, octubre, 2015] [Disponible en:] http://scielo.sld.cu/scielo.php?script=sci_arttext&pid=S0034-75072010000200011

¹⁴Cárdenas, A. P., & Aguilera, F. S. (2013). *Técnicas de ayuda Oodontológica y Estomatológica* (2 ed.). Madrid, Reino de España: Paraninfo

Es el tejido conectivo laxo, constituye por un 25% de sustancias orgánicas y un 75% de agua en los individuos jóvenes, pero con la edad se va disminuyendo su porción acuosa y ve reducción su tamaño al ir formándose mayor cantidad de dentina. (p. 70 - 73)

Diagnóstico de la caries dental.

Investigando la obra de Ricketts y Bartlett¹⁵ (2013) indican que:

Caries dental, la enfermedad.

La caries dental es una enfermedad común en todos los individuos dentados. Para que se produzca la caries dental en la superficie del diente se tiene que acumular una biopelícula bacteriana. Las bacterias dentro de la biopelícula metabolizan sustratos alimenticios de azúcar para producir ácidos que, con el tiempo, conducen a la desmineralización del tejido dental. (p.1)

Caries de dentina.

Investigando la obra de Negroni¹⁶ (2009) cita que:

Patogenia de la lesión en dentina.

De acuerdo con la localización inicial de la caries de esmalte, esta adopta diferentes formas de propagación.

Cuando la caries alcanza el límite amelodentinario, avanza a un ritmo mayor que en el esmalte. La presencia de los túbulos dentinarios ayuda a que los microorganismos invadan la pulpa, con la continuación de la evolución natural de la enfermedad. (p.259)

Clasificación de las caries.

Según Langlais¹⁷ (2011) en su obra cita que:

Clase I.

Las caries clase I es la caries que afecta la superficie oclusiva de un diente posterior. Se origina cuando las bacterias invaden una oquedad central, un

¹⁵Ricketts, D; Bartlett, D. (2013). *Odontología Operatoria Avanzada*. AMOLCA. República Bolivariana de Venezuela.

¹⁶Negroni M. (2009). *Microbiología Estomatológica: fundamentos y guía práctica*. (2ª.). Editorial Médica Panamericana. República de Argentina.

¹⁷ Langlais, R. (2011). *Atlas a color de enfermedades bucales*. (4ª.). Editorial El Manual Moderno. Estados Unidos Mexicanos.

surco o fisura oclusiva profunda, permanecen guarecidas por meses, y producen disolución acida del esmalte. La destrucción del esmalte y la dentina permiten que el surco carioso crezca, se oscurezca y se reblandezca.

Las caries clase I que son incipientes o pequeñas, se tratan por mineralización con barniz de flúor y selladores. Las lesiones más grandes requieren el uso de materiales compuestos o amalgama.

Clase II.

La caries clase II es la caries que afecta la superficie interproximal de un diente posterior. La caries puede verse en ocasiones de lado lingual o de la mejilla, del contacto interproximal. La base del triángulo paralela la cara externa del diente, y la punta del triángulo apunta hacia adentro, a la dentina. En la caries moderada (evidencia radiográfica de penetración del esmalte a lo largo de la UDE, sin penetración ulterior a la dentina), puede usarse la remineralización, si los factores de riesgo son mínimos, o reducidos y las lesiones se vigilan de cerca. Las lesiones de grado moderado o grande se restauran con materiales compuestos, amalgama o refuerzos metálicos. (p.65)

Clase IV.

La caries clase IV afecta la superficie interproximal y el ángulo de la línea incisiva de un diente anterior. Por lo común se produce cuando la caries clase III permanecen sin ser tratada, permitiendo que la lesión progrese, y socave la dentina que da soporte al ángulo de la línea incisiva, lo que causa como resultado pérdida de esmalte en el ángulo de la línea, cuando el esmalte debilitado es traumatizado por oclusión o masticación. Las lesiones cariosas de clase IV se restauran con compuestos de resinas mezclados que proporcionan excelente estética.

Clase V.

La caries clase V está caracterizada por destrucción, en el borde gingival de un diente posterior o anterior. Los signos tempranos de la caries clase V son las líneas de calcificación blancas gredosas a lo largo de la porción cervical del diente, en forma paralela, y apenas por encima de la encía. Las lesiones de clase V más pequeñas pueden tratarse con discado y barniz de flúor, para remover tinciones blanquecinas o pardas, sin tratamiento posterior. Las lesiones con cavidades requieren compuestos de resinas o amalgamas. (p. 66)

2.4.1 Protocolo de operatoria.

Tiempos operatorios.

Estudiando la obra de Money Barrancos¹⁸ (2011) manifiesta que:

Maniobras previas: abarcan desde historia clínica, prueba de vitalidad, análisis funcional de la oclusión, observación de formas movilidad anamnesis y preparación del campo operatorio.

¹⁸ Barrancos, M. (2011). Opeatoria Dental Integración clínica (4 ed.). Buenos Aires: Medica Panamericana.

Apertura: crea o ampliar la brecha que permita el acceso a los tejidos lesionados o deficientes para poder extirparlos.

Conformación.: comprende obtener un contorno adecuado, lograr formas de resistencias, obtener una profundidad cavitaria, lograr formas de conveniencias, y obtener finalmente la extensión definitiva de la cavidad con ubicación de bordes.

Extirpación de tejidos procura la extirpación de todos los tejidos deficientes cariados descalcificados hipomineralizados quemados etc., que no pueden quedar dentro de la preparación cavitaria

Protección dentinopulpar involucra todas las técnicas, maniobras, sustancias y materiales utilizados en una preparación dentaria y su restauración que tienden a proteger constantemente la vitalidad del órgano dentinopulpar.

Retención y anclaje: la que debe darse a la preparación para impedir el desplazamiento o la caída del material. (p. 538-561)

Tiempos de restauración.

Barrancos, M¹⁹ (2011)cita que:

Técnica para el uso de sistema adhesiva que elimina totalmente el barro dentinario.es la técnica que incluye la acción de ácido fosfórico en forma simultánea en esmalte y dentina Las técnicas, por lo habitual denominada “grabado total”, conlleva un problema al estar manipulados dos sustratos muy diferentes entre sí, Es necesario un acondicionamiento del esmalte con un ácido fuerte, pero hay que tratar la dentina con cuidado con ácidos más débiles para evitar el daño de las fibras colágenas. Por lo tanto, para lograr un mejor efecto de grabado, se debe comenzar con la colocación del ácido sobre el esmalte durante no as de 30 segundos. Luego se debe aplicar el ácido a la dentina por 15 segundos.

Enjuague: cinco segundos de un spray de agua fuerte es todo lo necesario. Peo todavía queda acido residual, será necesario enjuague adicional.

Secado: el secado es una etapa muy importante, cuyo descuido puede significar el fracaso de la restauración.

Es necesario el uso de un adhesivo hidrofílico para entrar en contacto íntimo con la dentina

El material de restauración se lleva a la preparación se adapta contra las paredes y el piso.se debe llenar la preparación en varias veces, con capas que no excedan los 2mm, de espesor, y se endurece cada porción insertada.

Hay formas de terminar de terminar y pulir composites. Algunas investigaciones han sugerido que se deberían pulir los distintos composite con distintos tipos de instrumentos (p.893- 905)

¹⁹Barrancos, M. (2011). Opeatoria Dental Integración clínica (4 ed.). Buenos Aires: Medica Panamericana.

2.5. Endodoncia.

Analizando la obra de Gutmann y Lovdahl ²⁰ (2012) manifiestan que:

La extensión a la cual la pulpa dental resistirá el daño en el ambiente clínico dependerá de su potencial para oponerse a los ataques bacterianos y soportar las lesiones por diversas formas de traumatismo. Para entender los eventos biológicos que operan, y que más a menudo, previenen a la pulpa de sufrir un daño permanente, este capítulo está enfocado en las funciones biológicas específicas tanto de la dentina como de la pulpa, bajo condiciones fisiopatológicas. Estos dos componentes tisulares del diente forman una unidad funcional que a menudo se denomina complejo pulpa-dentina. (p.11)

Periodontitis apical.

Estudiando la obra de Gutmann y Lovdahl ²¹ (2012) manifiestan que:

La periodontitis apical es una lesión inflamatoria de los tejidos periodontales, causada principalmente por elementos bacterianos que derivan del conducto radicular de los dientes. En dientes sin tratamiento, la periodontitis apical representa una respuesta defensiva a una infección primaria en la pulpa necrótica.

La periodontitis apical posee una importante función protectora, tiene la finalidad de confinar bacterias que salen del espacio del conducto radicular y evita que se diseminen a los espacios adyacentes de la médula ósea y otros sitios distantes. Este proceso es único en el sentido que no puede erradicar la fuente de infección. La razón es que una vez necrosada la pulpa, los mecanismos de defensa no pueden funcionar en el conducto radicular por la falta de aporte sanguíneo. Aunque estos mecanismos pueden actuar en los márgenes apicales del tejido necrótico, son incapaces de penetrar en un diente completamente desarrollado. En consecuencia, sin tratamiento endodóntico adecuado, la periodontitis apical puede hacerse crónica. (p. 113)

²⁰ Gutmann, J., & Lovdahl, P. (2012). *Solucion e Probelemas en Endodoncia Prevencion, dentificsacion y tratamiento* (5 ed.). Reino de España: Elseiver.

²¹ Gutmann, J., & Lovdahl, P. (2012). *Solucion e Probelemas en Endodoncia Prevencion, dentificsacion y tratamiento* (5 ed.). Reino de España: Elseiver.

2.5.1 Protocolo de endodoncia.

Consultando la obra de Gutmann y Lovdahl ²² (2012) manifiestan que:

Pruebas térmicas

El aire frío, agua o un objeto frío pueden provocar una respuesta dolorosa cuando se colocan en la superficie de un diente.

La aplicación de calor a la superficie del diente se usa también a veces para probar la vitalidad. Se calienta una barra de gutapercha en una flama por unos pocos segundos hasta reblandecerla. (p.240)

Examinando la información contenida en la obra de Soares, I. J., & Goldberg, F. E.²³ (2008), podemos señalar que:

Aislamiento del campo operatorio.

El aislamiento absoluto a través del dique de goma permite el mantenimiento de las condiciones de asepsia y facilita los procedimientos de antisepsia.

Del mismo modo, el aislamiento absoluto mejora la visibilidad y se constituye en una protección inigualada para evitar la deglución o la aspiración de instrumentos o de productos químicos utilizados durante el tratamiento endodóntico. (p. 13)

Acceso al conducto radicular.

Analizando la obra Bergenholtz & Reit (2011) manifiestan que:

El acceso apropiado es la clave para la limpieza y configuración exitosa de los conductos radiculares. Mientras el techo completo de la cámara pulpar a menudo tiene que ser removido, el contorno de la de la cavidad de acceso es gobernado por la cantidad y posición de los orificios del conducto radicular.

La penetración inicial en la cámara de la pulpa debe llevarse a cabo usando una fresa montada en un maneral de alta velocidad enfriada por agua. (p. 175)

²² Gutmann, J., & Lovdahl, P. (2012). *Solucion e Problemas en Endodoncia Prevencion, dentificsacion y tratamiento* (5 ed.). Reino de España: Elseiver.

²³ Bergenholtz, G., & Reit, C. (2011). *Endodoncia* (2 ed.). Mexico : El Manual Moderno .

Preparación de conducto radicular.

Analizando la obra Bergenholtz & Reit²⁴ (2011) manifiestan que:

Como regla general, la remoción de la dentina de la raíz debe ser centrada, por ejemplo, con respecto a la anatomía del conducto radicular. En el tercio coronal de un conducto radicular curvo, sin embargo, este concepto se ignora a propósito. Ciertamente, por recolocación cuidadosa del orificio del conducto radicular (usando por ejemplo fresas de Gates-Glidden), el grado de la curvatura radicular media se disminuye sin debilitar el diente (figura 11-14). Es mandatorio la creación de un “acceso en línea recta” para evitar la obstrucción de la vista intra-conducto enderezamiento del conducto radicular y separación de los instrumentos. (p.176)

Condensación del conducto radicular.

Analizando la obra Bergenholtz & Reit²⁵ (2011) manifiestan que:

Compactación Lateral

En las técnicas de compactación lateral se insertan puntas secundarias adicionales y se compactan de forma lateral alrededor de la punta maestra, para reducir el grosor de la capa del sellador (figuras 13-3 y 13-4). En esta técnica, después de cementar la punta maestra en su posición, se colocan espaciadores diseñados especialmente –instrumentos largos, cónicos y puntiagudos– en el conducto, en una posición tan apical como sea posible, y la punta maestra es compactada de manera lateral contra la pared del conducto. Después, se retira el espaciador y la primera punta auxiliar se fuerza por completo en su lugar. El conducto es obturado de esta manera hasta que no sea posible colocar otra punta accesoria a más de 2 a 3 mm dentro del conducto. Se elimina el exceso de gutapercha en el orificio del conducto con un instrumento caliente, y la compactación final se completa con presión vertical con un condensador –un instrumento con una punta apical plana.

La ventaja de la técnica de compactación lateral, en comparación con la técnica de una sola punta, es que reduce la cantidad de sellador que queda en el conducto.

Debido a que la relación, entre el extremo final de las puntas y el punto de referencia de la preparación puede vigilarse durante el procedimiento de obturación, el control de la longitud de la obturación es muy bueno, y por lo general no se extruye material de obturación más allá del foramen. El sellado en comparación con otras técnicas, es bueno.

²⁴ Bergenholtz, G., & Reit, C. (2011). *Endodoncia* (2 ed.). Mexico : El Manual Moderno .

²⁵ Bergenholtz, G., & Reit, C. (2011). *Endodoncia* (2 ed.). Mexico : El Manual Moderno .

La desventaja del método de compactación lateral es que la obturación radicular no está formada por una masa homogénea de material, sino por una gran cantidad de puntas individuales, presionadas de manera justa, y unidas por fricción con una sustancia cementante. A pesar de esta crítica, esta técnica ha sido utilizada por muchos años con éxito considerable y, clínicamente, parece ser mejor que la técnica de una sola punta. (p.225)

2.6. Prótesis fija.

Debido a la gran destrucción de tejido dental remanente y a las extensas restauraciones de resina que presenta el sector antero-superior, se determinó que las piezas números 33, 43 fueron reconstruidas con coronas metal - porcelana aunque estas no son completamente estéticas su tiempo de vida es mucho más prolongado que las coronas de porcelana completa.

Analizando la obra de Fujimoto²⁶ (2009) publica que:

No todos los pacientes que necesitan una prótesis fija tienen problemas en su diagnóstico. Sin embargo, es posible cometer errores en el mismo, sobre todo cuando el paciente refiere dolores o síntomas de disfunción oclusal. Es necesario el tratamiento para eliminar las caries dentales evidentes, para restaurar la prótesis fracturada o para reemplazar un diente caído. Si realizamos un diagnóstico sistemático se ayuda a evitar errores. (p. 20)

Corona metal – porcelana.

Consultando nuevamente Ronsensiel y Fujimoto²⁷ (2009) indican que:

Las restauraciones de metal-porcelana consisten en una capa de porcelana del color del diente unida a una infraestructura de metal colado. Se emplea cuando se requiere una corona completa para restaurar tanto el aspecto como la función. Para conseguir una apariencia natural es necesario que se realice una reducción suficiente de la estructura dental para proporcionar el espacio suficiente para el volumen de la porcelana. (p. 274)

²⁶Rosentiel y Fujimoto. (2009). Prótesis Fija Contemporánea. (4ª.). Editorial Elsevier España. Reino de España.

²⁷Ídem.

2.6.1 Protocolo prótesis fija.

Modelos de estudio.

Describiendo a la obra de Pegoraro²⁸ (2001) menciona que:

A pesar de ser denominado modelos de estudio, mucho trabajo puede y debe ser ejecutado sobre estos modelos. Es inconcebible el inicio del tratamiento, principalmente en casos extensos, sin un análisis crítico de todos los tópicos de arriba mencionados. El odontólogo necesita entender que el modelo de estudio es un aliado y no una pérdida de tiempo. (p. 21)

Poste de resina para mayor retención.

Según Scotti y Ferrari²⁹ (2004) describen que:

El tratamiento de los conductos radiculares tiene tres consecuencias relevantes sobre el diente [1]: la pérdida de tejido con un debilitamiento relativo de la estructura dentaria, la alteración de las características fisicomecánicas del diente y la variación de las características estéticas de la dentina y del esmalte residuales. (p. 1)

Perno prefabricado de cerámica o resina.

Los pernos reforzados con fibras han propuesto un nuevo concepto o sistema restaurador: los diferentes componentes de la reconstrucción (perno, cemento, material de reconstrucción y dentina) constituyen un complejo estructural y mecánicamente homogéneo. Las cargas funcionales sobre la prótesis son absorbidas de igual forma que sobre un diente íntegro. (p. 2)

Preparación inicial.

Analizando la obra de Ricketts y Bartlett³⁰ (2013) transcribe que:

Se comienza haciendo unas ranuras de profundidad y orientación con una fresa de lados paralelos para guiar la profundidad de las ranuras. La reducción del borde incisal debe resultar de la altura del diente que se está tallando en

²⁸Pegoraro, L. (2001). *Protesis Fija* (1 ed.). Republica Federativa del Brasil: Artes Medicas.

²⁹Scotti y Ferrari. (2004). *Pernos de fibra: bases teóricas y aplicación clínicas*. Editorial Masson. Reino de España.

³⁰ Rickett, D., & Bartlett, D. (2013). *Odontología Operatoria Avanzada un Abordaje Clínico*. Venezuela, Republica Boliviana: Amolca.

aproximadamente 2 mm. Surcos a continuación deben ser conectados entre sí para producir una reducción uniforme del borde incisal. (p.137)

Reducción general.

Analizando la obra de Rosenstiel y Fujimoto³¹ (2009) conoce que:

Utilícese una fresa de diamante con forma de balón para tallar la superficie palatina de los dientes anteriores. Resulta útil preparar solo la mitad de esta superficie y evaluar el espacio libre en máxima intercuspidad y en todas las excursiones. La estructura dental remanente intacta sirve como referencia. (p. 280)

Uso del hilo retractor.

Analizando la obra de Ricketts y Bartlett³² (2013) indican que:

El hilo retractor trenzado tiende a relajarse durante el empape y por esta razón las cuerda trenzadas son más fáciles de usar. Cuando se utiliza el hilo retractor en su forma simple, en su forma no tratada para físicamente empujar los tejidos lejos del diente, el fluido gingival crevicular y/o sangre se absorbe en él. (p. 173)

Toma de impresión.

Estudiando la obra de Beumer, J y colaboradores³³ (2011)

Toma de impresión mandibular. Para tomar correctamente la impresión superior, el paciente debe estar sentado con el pecho derecho y la cabeza a la altura de los codos del operador. (p.70, 71)

³¹ Rosenstiel y Fujimoto. (2009). *Prótesis Fija Contemporánea*. (4ª.). Editorial Elsevier España. Reino de España.

³² Rickett, D., & Bartlett, D. (2013). *Odontología Operatoria Avanzada un Abordaje Clínico*. Venezuela, Republica Boliviana: Amolca.

³³ Bergenholtz, G., & Reit, C. (2011). *Endodoncia* (2 ed.). Mexico : El Manual Moderno .

Restauración provisional.

Investigando en la obra de Milleding³⁴ (2013) menciona que:

Después de ser tomadas las impresiones y se haya registrado la relación intermaxilar, se coloca una restauración provisional, la cual puede fabricarse de diversas formas.

Uso de una corona preformada fabricada comercialmente para rebasarse con acrílico autopolimerizable preferiblemente, y cementarse en lugar con un cemento temporal. (p. 174)

Prueba de metal.

Estudiando la obra de Rosenstiel y Fujimoto³⁵ (2009) en donde citan que:

Los colados de metal se deben evaluar para analizar los contactos proximales, la integridad marginal, la estabilidad, el ajuste interno, los contornos externos, la oclusión y el acabado superficial. En ocasiones, las restauraciones de metal-porcelana se deben evaluar dos veces: primero durante la fase de evaluación del metal, seguida por la reevaluación una vez aplicado el revestimiento estético. (p. 88)

Prueba de biscocho

Analizando la obra de Rosenstiel y Fujimoto³⁶ (2009) cita que: “Durante la fase siguiente en que se evalúa el biscocho, se revisa la integridad marginal y la estabilidad para determinar si hay alguna distorsión producida durante la cocción de la porcelana. Esta fase también se evalúan los contactos proximales, al igual que los contornos de porcelana, la estabilidad, el tono, la textura y el glaseado” (p. 887)

³⁴ Milleding, P. (2013). *Preparacion para Protosis Fija*. Republica Boliviana de Venezuela: Amolca.

³⁵ Rosenstiel y Fujimoto. (2009). *Prótesis Fija Contemporánea*. (4ª.). Editorial Elsevier España. Reino de España

³⁶ Rosenstiel y Fujimoto. (2009). *Prótesis Fija Contemporánea*. (4ª.). Editorial Elsevier España. Reino de España

Cementación.

Según Restrepo y Ardila³⁷ (2010) nos dicen que:

Para cementar las coronas y las prótesis parciales fijas se utilizan cementos basados en agua o basados en polímeros. Los basados en agua incluyen el fosfato de zinc, el policarboxilato de zinc y el cemento de ionómero de vidrio. Este último se subclasifica en tradicional y reforzado con metal. Los cementos basados en polímeros son el ionómero de vidrio combinado con partículas poliméricas y los cementos resinosos. Con respecto a los cementos de ionómero de vidrio, los estudios demuestran que es citotóxico para los odontoblastos, siendo mayor el efecto con los cementos resino-modificados que con los convencionales. En dos estudios recientes, se evaluó la viabilidad in vitro de las células pulpares expuestas a diferentes tipos de cementos de ionómero de vidrio. Se observó que la viabilidad disminuyó de una manera más dramática en términos de número y metabolismo celular con cementos resino-modificados como el vitremer, el vitrebond y el Ketat molar, que con los convencionales como el fuji II. (pp. 19-30)

2.7. Cirugía oral.

De acuerdo a la práctica de la odontología actual, los tratamientos conservadores acrecientan y solo los tratamientos en los que no resulta beneficioso la conservación de las piezas dentales, el tratamiento de elección seguirá siendo la exodoncia de los mismos.

2.7.1. Protocolo de cirugía.

Diagnóstico radiográfico.

Investigando la obra de Treviño³⁸ (2009) se pudo encontrar que:

Radiografía periapical.

La técnica de la radiografía periapical tiene como objetivo la evaluación de los órganos dentales y las estructuras anatómicas inmediatas a éstos. Las técnicas

³⁷ Restrepo, D., & Ardila, C. (2010). Reacciones adversas ocasionadas por los biomateriales usados en prostodoncia. *Avances en Odontostomatología*, 26.(1.), 19-30. [en línea]. Consultado: [12, agosto, 2015] [Disponible en:] http://scielo.isciii.es/scielo.php?pid=S0213-12852010000100003&script=sci_arttext

³⁸ Martínez, J. T. (2009). *Cirugía Oral y Maxilofacial*. (1era.). Editorial el Manual Moderno. Estados Unidos Mexicanos.

para obtener una radiografía periapical son paralelismo y bisectriz de ángulo. Se pueden realizar ciertas modificaciones, dependiendo del caso o circunstancia que el paciente presente. (p. 30)

Exámenes complementarios.

Consultando nuevamente la obra de Treviño³⁹ (2009) indica que:

Biometría hemática.

La biometría hemática (también conocida como hemograma) es un estudio de laboratorio destinado a la medición de todos los componentes de la sangre, este método se conoce como de Coulter, y se encarga de cuantificar los eritrocitos (glóbulos rojos), leucocitos (glóbulos blancos), y plaquetas; así como la cantidad de hemoglobina, y el porcentaje de hematocrito. (pp. 47, 48)

Pruebas de coagulación.

En algunos casos, ya sea por sospechas fundamentadas en los hallazgos de la historia clínica, en la exploración física, o bien, por consumo de algunos medicamentos, es necesario valorar los mecanismos de coagulación del paciente, antes de programarle para alguna intervención quirúrgica. Los aspectos principales a valorar mediante pruebas de laboratorio son dos: las sustancias químicas que intervienen en la coagulación (p. ej., protrombina y tromboplastina), y los elementos celulares (plaquetas), los cuales pueden a su vez ser estudiados en función de su número (como se mencionó en la biometría hemática), así como en función de su capacidad de agregación. (p. 51) (2009)

Técnica de anestesia local.

Observando la información contenida en la obra de Cárdenas, A. P., & Aguilera, F.

S.⁴⁰ (2013), podemos citar que:

Existen diversas técnicas para su administración, en funcionamiento del tratamiento que se vaya a realizar. La localización y extensión de la zona a tratar y la duración que se requiera.

Incluye aquellas que proporcionan un grado suficiente de anestesia para llevar a cabo el procedimiento dental, actuando rápidamente y manteniendo sanos el periodonto y la pulpa en los procedimientos. (p. 135)

³⁹ Martínez, J. T. (2009). Cirugía Oral y Maxilofacial. (1era.). Editorial el Manual Moderno. Estados Unidos Mexicanos

⁴⁰ Cárdenas, A. P., & Aguilera, F. S. (2013). *Técnicas de ayuda Oodontológica y Estomatológica* (2 ed.). Madrid, Reino de España: Paraninfo.

Según Chiapasco, M⁴¹ (2014) mencionan que:

Sindesmotomía.

Consiste en la interrupción de la parte más coronal del ligamento periodontal, para tomar más cómoda y menos traumática la sucesiva separación de las papilas. Además, esta maniobra permite la inserción de la pinza para la extracción en una posición más apical de la fuerza, con un consecuentemente menor riesgo de fractura de la corona y de las raíces.

Luxación.

El elevador es utilizado alternativamente o junto con las pinzas para la luxación de la pieza dentaria a ser extraída. Se coloca en los espacios interproximales, en dirección perpendicular al eje longitudinal del diente, con un movimiento delicado y aplicando fuerzas controladas, para evitar que resbale en dirección lingual o palatina y dañe, respectivamente, lengua o paladar.

Agarre del diente, luxación y expansión del alveolo. mediante pinzas de extracción o fórceps

La pinza de extracción o forceps es el instrumento más importante en la ejecución de una extracción simple. Existen pinzas de extracción o forceps para cada uno de los dientes y para sectores específicos de la boca con el diente a extraer, garantizado, de forma, una transmisión adecuada de fuerzas aplicada, y se le otorga una angulación que permite movimientos de luxación eficaces evitando interferencias con la dentadura antagonista.

Tracción.

Debe realizarse con el forceps correspondiente, controlando la fuerza que no debe ser exagerada, sino rítmica y constante, no “in crescendo”, y sin perder nunca la presa. No hay que efectuar movimientos violentos, repentinos o espasmodicos.

Extracción del diente del alveolo

Después de la expansión del hueso alveolar y la luxación del diente, este puede ser removido con una tracción delicada en sentido coronal y vestibular.

Curetaje alveolar y revisión de la cavidad

Los residuos del tejido blando (ligamento periodontal, tejido infectado, epitelio quístico) eventualmente presentes sobre las paredes o en el fondo del alveolo deben ser removidos: esta operación, cuando es ejecutada cuidadosamente, reduce el riesgo de infecciones residuales, favorece la cicatrización del alveolo con neoformación ósea y evita la formación de quistes residuales.

Irrigación del alveolo con solución fisiológica

Finalmente el alveolo es irrigado con solución fisiológica, para remover eventuales fragmentos de tejido dental, de hueso o de sarro. (pp. 121- 127)

⁴¹Chiapasco, M. (2014). *Tácticas y técnicas en Cirugía Oral*. Venezuela : Amolca.

Soporte farmacológico

Analizando la obra de Chiapasco, M.⁴² (2014) Manifiesta que:

Control del dolor y del edema: se logra, por lo general, con la administración de analgésicos- antiinflamatorios no esteroideos, en cirugía oral, en pacientes adultos, se han demostrado eficaces medicamentos como, por ejemplo, el nimesulide (comprimidos o sobres de 100 mg, con una dosificación de 200 mg/día en un paciente adulto) y el ketorolaco (comprimido de 50 mg, con una dosificación de 100 mg/día) a ser administrado justo después de la intervención y continuar durante 2 -3 días o de acuerdo a la necesidad. (p.110)

2.8. Prótesis parcial removible.

Prótesis parcial removible acrílica.

Palma y Sánchez⁴³ (2010) definen que “la prótesis dental, consiste en la reposición o rehabilitación de las piezas dentales en todas sus funciones, masticatoria, fonética y estética facial” (p. 305).

Clases de Kennedy.

Según Molin y Gunne⁴⁴ (2014) informan que:

Esta clasificación se basa en la localización de las brechas edéntulas:

Clase I. La PDPR tiene áreas edéntulas bilaterales sin pilares posteriores (brechas edéntulas a extremo libre).

Clase II. La PDPR tiene una brecha edéntula unilateral de extremo libre.

Clase III. Todas las áreas edéntulas de la PDPR están limitadas, es decir, el paciente tiene dientes remanentes a cada lado de la brecha edéntula.

Clase IV. La PDPR presenta un espacio edéntulo único en la región anterior. Si existen otras brechas edéntulas, la prótesis se clasifica como una Clase III. (pp.170, 171)

⁴² Chiapasco, M. (2014). *Tácticas y técnicas en Cirugía Oral*. Venezuela : Amolca.

⁴³ Palma, A y Sánchez, F. (2007). *Técnicas de ayuda Odontológica y Estomatológica*. (1ª). Editorial Paraninfo. Reino de España.

⁴⁴ Molin, M., & Gunne, J. (2014). *Protesis removible*. Caracas.: Amolca.

2.8.1. Protocolo prótesis parcial removible de acrílico.

Impresión para modelo maestro.

Indagando en la obra de Bassi y Colaboradores⁴⁵ (2011) señalan que:

La realización de un modelo maestro que reproduzca con precisión todos los detalles de los tejidos blandos y duros de la arcada es muy importante, porque cualquier error que se detecte durante la fase de la impresión y de su colado tiene como consecuencia la realización de una PPR imprecisa. (p. 69)

Registro de mordida.

Describiendo la obra de Rosenstiel y Fujimoto⁴⁶ (2009) mencionan que:

Se puede emplear diferentes técnicas para realizar el registro de RC. La elección del tipo de registro depende de la función que van a cumplir los modelos que van a ser articulados. Por ejemplo los modelos exactos que se confeccionan con materiales elastómeros se deben articular con material de registro interoclusal de alta fiabilidad como el polivinil siloxano. Sin embargo, los modelos diagnósticos menos exactos obtenidos de impresiones con hidrocoloides irreversibles se pueden articular mejor con materiales menos exhaustivos como lacera interoclusal, siempre que el registro este reforzado adecuadamente. (p. 57)

Prueba de los dientes artificiales en cera.

Estudiando el Artículo de Cohello, Moreno, & Falcon⁴⁷, (2011) citan que:

Para devolver al paciente una estética agradable, el profesional debe confeccionar una prótesis muy semejante a los dientes naturales. La fase de selección de los dientes es compleja, porque implica muchas variables. La selección de los dientes anteriores es una tentativa que solo será validada por el profesional en el momento de la prueba estética y funcional.²³ Toda ayuda

⁴⁵ Bassi, F., & Schierabo, G. y. (2011). *Rehabilitación Protésica - Prótesis parcial removible*. Venezuela : Amolca.

⁴⁶ Rosenstiel y Fujimoto. (2009). *Prótesis Fija Contemporánea*. (4ª.). Editorial Elsevier España. Reino de España

⁴⁷ Cohello, G., Moreno, s., & Falcon, A. (abril - junio de 2011). Estética en prótesis removibles. *Revista Cubana de Estomatología*. Recuperado el 12 de noviembre de 2015, de http://scielo.sld.cu/scielo.php?script=sci_arttext&pid=S0034-75072010000200011

disponible debe ser utilizada en este paso, como el registros de los dientes naturales previamente obtenidos, modelos de yeso y fotografías que pueden auxiliar al profesional, en la selección del tamaño, forma y disposición de los dientes artificiales. La armonía en la relación entre los dientes artificiales y las exigencias estéticas del paciente desdentado establecen los criterios que van a guiar la selección de los dientes artificiales: tamaño, forma y color. (p. 3)

Prueba e instalación de la prótesis.

Estudiando la obra de Beumer, J y colaboradores⁴⁸ (2011)

La prótesis removible, antes de ser entregada al paciente, debe ser adaptada en la cavidad oral con el fin de evitar interferencias con los músculos perimaxilares y para permitir una inserción sin traumas (respetando los ejes de inserción protésica definidos en el paralelómetro). (p. 119)

2. 8. 2. Protocolo de prótesis parcial removible de cromo- cobalto

Impresión anatómica.

Indagando en la obra de Yúdice, R. R.⁴⁹ (2006), podemos citar que:

Es una técnica ampliamente aceptada, se basa en el registro con presión de aquellas áreas del reborde consideradas como regiones primarias de soporte, que son las más capaces de soportar las cargas masticatorias. (p. 61)

Modelos de estudio y diseño preliminar.

Extendiendo en la obra de Yúdice, R. R.⁵⁰ (2006) podemos citar que:

El diseño de la prótesis parcial removible debe hacerse con un enfoque biomecánico basado en la interacción de principios mecánicos en presencia de elementos biológicos, porque a través del armazón metálico de la prótesis que

⁴⁸ Bergenholtz, G., & Reit, C. (2011). *Endodoncia* (2 ed.). Mexico : El Manual Moderno .

⁴⁹ Yúdice, R. R. (2006). *Prótesis parcial removible: conceptos actuales, atlas de diseño*. Ciudad de México, Estados Unidos Mexicanos: Editorial Médica Panamericana.

⁵⁰ Yúdice, R. R. (2006). *Prótesis parcial removible: conceptos actuales, atlas de diseño*. Ciudad de México, Estados Unidos Mexicanos: Editorial Médica Panamericana.

las fuerzas de masticación se transmiten desde los dientes artificiales hasta los dientes naturales y los rebordes alveolares residuales. (p.76)

Preparación de la boca.

Continuando en la obra de Yúdice, R. R.⁵¹ (2006), podemos citar que:

La preparación de la boca de un paciente que se va a restaurar por medio de una prótesis parcia removible comprende una serie de procedimientos clínicos que se deben realizar en los tejidos duros y blandos con el objetivo de preparar para recibir una prótesis que cumpla su función, mejore la estética, y preserve la salud de los tejidos que le brindan soporte. (p.77)

Modificación de los dientes.

Investigando en la obra de Yúdice, R. R.⁵² (2006), podemos citar que:

La modificación de los dientes es un procedimiento indispensable en prótesis parciales removibles debido a que frecuentemente los contornos de los dientes pilares no son los adecuados para recibir a una prótesis correctamente diseñada. La alteración del contorno de los dientes se realiza a expensas del esmalte o de una restauración existente, que tenga el un contorno y aceptación aceptable. (p.77)

Impresión definitiva.

Indagando en la obra de Yúdice, R. R.⁵³ (2006), podemos citar que:

Después de haber realizado todas las preparaciones de la boca que se indicaron en el plan de tratamiento, se procede a la toma de impresión para obtener el modelo maestro o definitivo, que es el que va a enviar al laboratorio dental para la confección de la ramazón metálico de la prótesis. (p. 97)

⁵¹ Yúdice, R. R. (2006). Prótesis parcial removible: conceptos actuales, atlas de diseño. Ciudad de México, Estados Unidos Mexicanos: Editorial Médica Panamericana.

⁵² Yúdice, R. R. (2006). Prótesis parcial removible: conceptos actuales, atlas de diseño. Ciudad de México, Estados Unidos Mexicanos: Editorial Médica Panamericana.

⁵³ Yúdice, R. R. (2006). Prótesis parcial removible: conceptos actuales, atlas de diseño. Ciudad de México, Estados Unidos Mexicanos: Editorial Médica Panamericana.

Modelo y diseño definitivo.

Buscando en la obra de Yúdice, R. R.⁵⁴ (2006), podemos citar que:

En el diseño de la prótesis parcial removible no hay una secuencia establecida, aunque existe una tendencia de seguir el orden siguiente:

1° Marcar la altura de contorno y tripodizar el modelo

2° Dibujar los apoyos oclusales

3° Dibujar los conectores menores y el conector mayor respetando la distancia que debe existir entre éste y la encía marginal.

4° Dibujar las rejillas de retención, o las bases metálicas

5° Dibujar los retenedores directos e indirectos. (p.98)

Prueba del armazón metálico.

Indagando en la obra de Yúdice, R. R.⁵⁵ (2006) podemos citar que:

El odontólogo debe probar en el 100% de los casos el armazón metálico de la prótesis parcial removible.

La experiencia clínica de varios estudios científicos han demostrado que aunque la prótesis ajuste perfectamente en el modelo rara vez va a suceder lo mismo en la boca, por lo cual es indispensable hacer los ajustes necesarios para lograrlo.

Además, es importante señalar que el afuste adecuado de la prótesis los dientes del paciente tiene una influencia marcada en la dirección de las fuerzas ejercidas sobre el diente pilar, la membrana periodontal, los tejidos de soporte de la prótesis de extensión distal. (p.103)

Toma de relación céntrica.

Continuando en la obra de Yúdice, R. R.⁵⁶ (2006) podemos citar que:

Una vez que se ha logrado que el armazón metálico asiente correctamente en la boca se procede a ajustar la oclusión para que armonice con los dientes naturales.

El proceso de ajuste empieza identificando los contactos de los dientes en céntrica y en las excursiones excéntricas, para que sirvan de referencia cuando

⁵⁴ Yúdice, R. R. (2006). Prótesis parcial removible: conceptos actuales, atlas de diseño. Ciudad de México, Estados Unidos Mexicanos: Editorial Médica Panamericana.

⁵⁵ Yúdice, R. R. (2006). Prótesis parcial removible: conceptos actuales, atlas de diseño. Ciudad de México, Estados Unidos Mexicanos: Editorial Médica Panamericana.

⁵⁶ Yúdice, R. R. (2006). Prótesis parcial removible: conceptos actuales, atlas de diseño. Ciudad de México, Estados Unidos Mexicanos: Editorial Médica Panamericana.

se coloque la armazón metálica en la boca. El protocolo del ajuste es lograr que la oclusión del paciente sea la mínima con o sin la armazón metálica. (p.107)

Prueba e instalación de la prótesis.

Indagando en la obra de Yúdice, R. R.⁵⁷ (2006) podemos citar que:

Primero se debe evaluar el ajuste y la oclusión de la prótesis. La base y el conector mayor de la prótesis deben revisarse con algún medio que permita identificar las áreas de presión o de interferencia, para así poder realizar los ajustes necesarios. La oclusión generalmente ajustes tanto en céntrica con en lateralidad debido a que la resina para la base sufre cambios dimensionales durante el proceso de cocimiento.

Posteriormente se le debe enseñarse al paciente cómo debe colocarse la prótesis, ejerciendo presión con los dedos sobre los ganchos hasta que ésta asiente completamente, y que nunca debe hacerlo mordiendo sobre ella. (p. 108)

⁵⁷ Yúdice, R. R. (2006). Prótesis parcial removible: conceptos actuales, atlas de diseño. Ciudad de México, Estados Unidos Mexicanos: Editorial Médica Panamericana.

CAPÍTULO III.

3. Marco Metodológico.

3.1. Modalidad de trabajo.

Sistematización práctica.

3.2. Métodos.

Se rehabilitó a un paciente de 56 años de edad en la Universidad San Gregorio de Portoviejo, con la finalidad de devolverle sus funciones masticatorias, fonéticas y estéticas para obtener un buen estado de salud oral. Se realizó el diagnóstico mediante la historia clínica odontológica 033 del Ministerio de Salud Pública (MSP), en la cual se evaluó el tipo de tratamiento que se empleó según el caso requerido. (Ver Anexo 1).

Se explicó al paciente en que consiste el estudio y los tratamientos a realizar y que será incluida solo si accede de forma voluntaria, expresado a través de la firma de un acta de consentimiento informado. (Ver Anexo 2).

Para la evaluación y tratamiento de la paciente se trabajó con un periodo de tiempo de tres meses agosto-octubre del presente año. La intervención operatoria contó con un espacio disponible en las clínicas odontológicas de la universidad. Los tratamientos realizados siguieron un protocolo de trabajo.

Como parte adicional del diagnóstico fue necesario realizar exámenes complementarios como radiografía panorámica, radiografías periapicales en piezas con riesgo, hemograma completo. (Ver anexo n° 3)

3.3. Protocolos.

3.3.1. Protocolo periodoncia. (Ver anexo n° 4)

Eley, Soory y Manson (2012), Newman, Takei, klokkevold (2010) y Acuña, B. H. (2012), (Acuña B. , 2012)

Fase de terapia causal. (Ver figura n°4)

Terapia periodontal no quirúrgica. (Ver figura n°5)

Enjuagues de Clorhexidina. (Ver figura n°6)

Utilización de pasta profiláctica profesional. (Ver figura n°7)

Aplicación de geles florados de uso profesional. (Ver figura n°8)

3.3.2. Protocolo operatoria dental. (Ver anexo n° 5).

Mooney, J. B., & Barrancos, P. J, (2011)

Tiempos operatorios- Preparación cavitaria. (Ver figura n°9)

Protocolo de restauración. (Ver figura n°10)

Terminación de la restauración. (Ver figura n°11)

3.3.3. Protocolo de endodoncia. (Ver anexo n° 6)

(Gutmann & Lovdahl, 2012) (Bergenholtz & Reit, 2011) (Soares & Goldberg, Endodoncia: tecnicas y fundamentos., 2002)

Pruebas térmicas. (Ver figura n°12)

Aislamiento del campo operatorio. (Ver figura n°13)

Acceso del conducto radicular. (Ver figura n°14)

Preparación de conducto. (Ver figura n°15)

Obturación del conducto. (Ver figura n°16)

Restauración pos tratamiento endodóntico. (Ver figura n°17)

3.3.4. Protocolo de Prótesis Fija. (Ver anexo n° 7)

(Rosenstiel, 2009) (Pegoraro, 2001) (Scotti & Ferrari, 2004) (Rickett & Bartlett, 2013) (Restrepo & Ardila, 2010)

Modelos de estudio. (Ver figura n°18)

Poste de resina mayor retención (Ver figura n°19)

Preparación inicial. (Ver figura n°20)

Reducción General (Ver figura n°21)

Uso del hilo retractor (Ver figura n°22)

Toma de Impresión. (Ver figura n°23)

Restauración Provisional. (Ver figura n°24)

Prueba de Metal. (Ver figura n°25)

Prueba de Biscocho. (Ver figura n°26)

Cementación. (Ver figura n°27)

3.3.5. Protocolo de exodoncia. (Ver anexo n° 6)

Chiapasco, M (2014) (Cárdenas & Aguilera, 2013) (Treviño, 2009)

Diagnostico radiográfico. (Ver figura n° 28)

Exámenes Complementaios. (Ver figura n° 29)

Técnica de anestesia local. (Ver figura n°30)

Sindesmotomía. (Ver figura n°31)

Luxación. (Ver figura n°32)

Avulsión. (Ver figura n°33)

Atención postoperatoria del paciente Analgesicos. (Ver figura n°34)

3.3.6. Protocolo de Prótesis Removible. (Ver anexo n° 9)

(Cohello, Moreno, & Falcon, 2011) (Bassi & Schierabo, 2011)

Impresión para modelo maestro. (Ver figura n°35)

Registro de Mordida. (Ver figura n°36)

Prueba delos dientes artificiales en cera. (Ver figura n°37)

Prueba e instalación de la prótesis. (Ver figura n°38)

3.3.7. Protocolo de Prótesis Removible Cromo- Cobalto. (Ver anexo n° 9)

Yúdice, R. R. (2006).

Impresión anatómica. (Ver figura n°39)

Modelos de estudio y diseño preliminar. (Ver figura n°40)

Preparación de la boca. (Ver figura n°33)

Impresión definitiva. (Ver figura n°41)

Modelo y diseño definitivo. (Ver figura n°42)

Prueba del armazón metálico. (Ver figura n°43)

Toma de relación céntrica. (ver figura n°44)

Prueba e instalación de la prótesis. (ver figura n°45)

3.4. Ética.

A la persona que intervino en esta rehabilitación oral integral, se le consulto su participación voluntaria se le informo en qué consistió el trabajo, así como también se le dio a conocer que la información será confidencial y solo será empleada con fines investigativos, firmando un documento de consentimiento de su participación, el cual fue firmado voluntariamente. (ver anexo n° 2)

3.5 Marco Administrativo.

3.4.1 Recursos.

Humanos.

Autora.

Tutora de titulación.

3.5.1. Recursos materiales.

Campos operatorios.

Plástico para embalar.

Caja de guantes.

Caja de mascarillas.

Caja de anestésicos.

Caja de agujas.

Suero fisiológico.

Hipoclorito de sodio.

Torundas de algodón.

Paquete de gasas.

Cepillos profilácticos.

Pasta profiláctica.

Flúor.

Cubetas para flúor.

Dique de goma.

Limas para endodoncia.

Espaciadores.

Material de relleno de conducto.

Conos de papel.

Conos de gutapercha.

Acido grabador.

Bondi.

Resinas de diferentes tonos.

Aplicadores.

Ionómero.

Bandas y lijas.

Yeso.

Materiales de impresión.

Cera.

Soplete.

Instrumentos de diagnóstico.

Instrumentos de aislamiento absoluto.

Instrumentos de periodoncia.

Instrumentos de cirugía.

Instrumentos de endodoncia.

Instrumentos de operatoria dental.

Instrumentos de prótesis parcial removible.

Hojas de papel.

Lápiz de bicolor.

Borrador.

Textos.

3.5.2. Recursos tecnológicos.

Computador.

Impresora.

Cámara.

CD.

Copias.

3.5.3. Recursos Económicos. (Ver anexo n° 9).

3.5.4. Cronograma. (Ver anexo n° 10).

CAPITULO IV.

4. Análisis e Interpretación de Resultados.

La rehabilitación oral integral del paciente presenta encías saludables, gracias a la profilaxis y técnicas de cepillado que se le explicaron para mejorar su higiene, muestra un tono rosado en las encías, no hay presencia de sangrado gingival al exploración, refiere no sangrar al cepillar los dientes o al comer. El grosor de la encía es delgada, y presenta normal punteado, se puede notar levemente que se ha detenido el proceso de retracción gingival. (Ver anexo n° 11)

Una vez que se extrajo la pieza número 12, no presento inconveniente. En el postoperatorio no hubo presencia de infección, su cicatrización fue exitosa, los rebordes alveolares se encuentran normales. (ver anexo n° 12)

Las molestias dentarias causadas por una periodontitis apical aguda en las piezas números 33, 43 cedieron en su totalidad gracias a los tratamientos de conducto realizados respectivamente, estas piezas dentarias no presentan movilidad ya que han sido examinadas después del tratamiento endodóntico; además para la mejoración de la estética se colocaron coronas de metal – porcelana en dichas piezas previa reconstrucción con poste de resina. (Ver anexo n° 13)

Se restauraron las piezas dentales números 35, 34, 44, 45, que presentó caries que comprometía la cara oclusal, se terminó la restauración con el uso de resinas. En la pieza número 34, 44 se realizó una preparación cavitaria clase V, se efectuó la


reconstrucción de bordes incisales de las piezas 32, 31, 41,42. Todas estas restauraciones fueron hechas con resinas de fotocurado no presentan molestia para el paciente, se realizó control oclusal. (Ver anexo n° 14)

En base al diagnóstico de rehabilitación oral integral se fabricaron prótesis parciales removibles de acrílico superior e inferior de cromo-cobalto para dar mayor armonía y estabilidad ante las cargas oclusales en el sector posterior. Ya que las piezas a reemplazar son de estos sectores son las que llevan la función del acto masticatorio. (Ver anexo n° 15)

Con la rehabilitación oral integral de la paciente se devolvió sus funciones, estética, fonética y masticatorias, además de brindarle más seguridad confianza y elevar su autoestima, al punto de mejorar su relación con las personas en su entorno. (Ver anexo n° 16)


Anexo N° 1

Historia Clínica del Ministerio de Salud 0033.



Universidad San Gregorio de Portoviejo

CARRERA DE ODONTOLOGÍA



ESTABLECIMIENTO		NOMBRE		APELLIDO	SEXO (M-F)	EDAD	N° HISTORIA CLÍNICA
U.S.G.P.		Jaén Antonio		Almeida	M	56	0038

1. MENOR DE 1 AÑO	2. 1-4 AÑOS	3. 5-9 AÑOS PROGRAMADO	4. 5-14 AÑOS NO PROGRAMADO	5. 10-14 AÑOS PROGRAMADO	6. 15-19 AÑOS	7. MAYOR DE 20 AÑOS	8. EMBARAZADA
						X	

1 MOTIVO DE CONSULTA

Arreglarse los dientes.

2 ENFERMEDAD O PROBLEMA ACTUAL

Paciente refiere haber tenido dolor leve al ingerir alimentos fríos. (cambio térmico) hace 1 mes.

3 ANTECEDENTES PERSONALES Y FAMILIARES

No refiere Antecedentes

4 SIGNOS VITALES

PRESIÓN ARTERIAL: 120/70
 FRECUENCIA CARDÍACA: 80/min
 TEMPERATURA: 37.0°C
 F. RESPIRATORIA: 16/min

5 EXAMEN DEL SISTEMA ESTOMATOGNÁTICO

Sin Patología Aparente

6 ODONTOGRAMA

RECECIÓN, MOVILIDAD, VESTIBULAR, LINGUAL, VESTIBULAR, MOVILIDAD, RECECIÓN

7 INDICADORES DE SALUD BUCAL

HIGIENE ORAL SIMPLIFICADA				ENFERMEDAD PERIODONTAL	MAL OCCLUSIÓN	FLUOROSIS
				LEVE	ANGLE I	LEVE
PIEZAS DENTALES				MODERADA	ANGLE II	MODERADA
				SEVERA	ANGLE III	SEVERA
16	17	X	55			
11	21	-	51			
26	27	X	65			
36	37	-	75			
31	41	X	71			
46	47	-	85			
TOTALES 7/6 7/6 3/6						

8 ÍNDICES CPO-ceo

	C	P	O	TOTAL
D	10	20	0	30
d				

9 SIMBOLOGÍA DEL ODONTOGRAMA

- * rojo SILLANTE NECESARIO
- * azul SILLANTE REALIZADO
- X rojo EXTRACCIÓN INDICADA
- X azul PÉRDIDA POR CARIES
- U PÉRDIDA (OTRA CAUSA)
- △ ENDODONCIA
- (---) PRÓTESIS F.L.A.
- (---) PRÓTESIS REMOVIBLE
- PRÓTESIS TOTAL
- ⊖ CÔRONA
- azul OBTURADO
- rojo CARIES

Anexo N° 2

CARTA DE CONSENTIMIENTO INFORMADO.

Paciente de 56 años de edad de sexo masculino ingresa a las clínicas de odontología de la Universidad San Gregorio de Portoviejo con la finalidad de recibir un tratamiento. Con la autorización del paciente se realizó una historia clínica con formato del Ministerio de Salud Pública 033.

La cual da como resultado presencia de caries, restos radiculares y espacios con ausencia de dientes, se le informa el diagnóstico a la paciente, explicando que el periodo para concluir su rehabilitación oral integral es de aproximadamente 3 meses.

Yo, Jacinto Antonio Almeida he leído y comprendido la información anterior y mis preguntas han sido respondidas de manera satisfactoria. He sido informada y entiendo que los datos obtenidos en la rehabilitación pueden ser publicados o difundidos con fines científicos. Recibiré una copia firmada y fechada de esta forma de consentimiento.

_____ 03 / 08 / 2015
Firma del participante día mes año

Fecha 03/ 08/ 2015.

He explicado al Sr. Jacinto Antonio Almeida la naturaleza y los propósitos de la investigación. Dejando claro en todo momento que la participación en esta investigación es totalmente voluntaria. Hemos contestado a las preguntas en la medida de lo posible y hemos preguntado si tiene alguna duda. Una vez concluida la sesión de preguntas y respuestas, se procedió a firmar el presente documento.

Estudiante de odontología.

Anexo N° 3 Exámenes Complementarios.

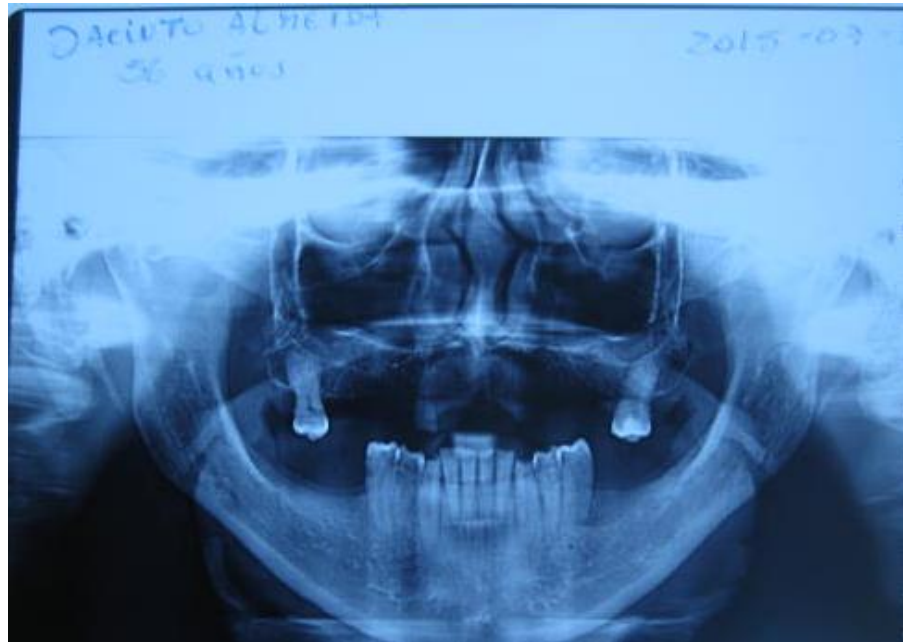


Figura N° 1 Radiografía panorámica.

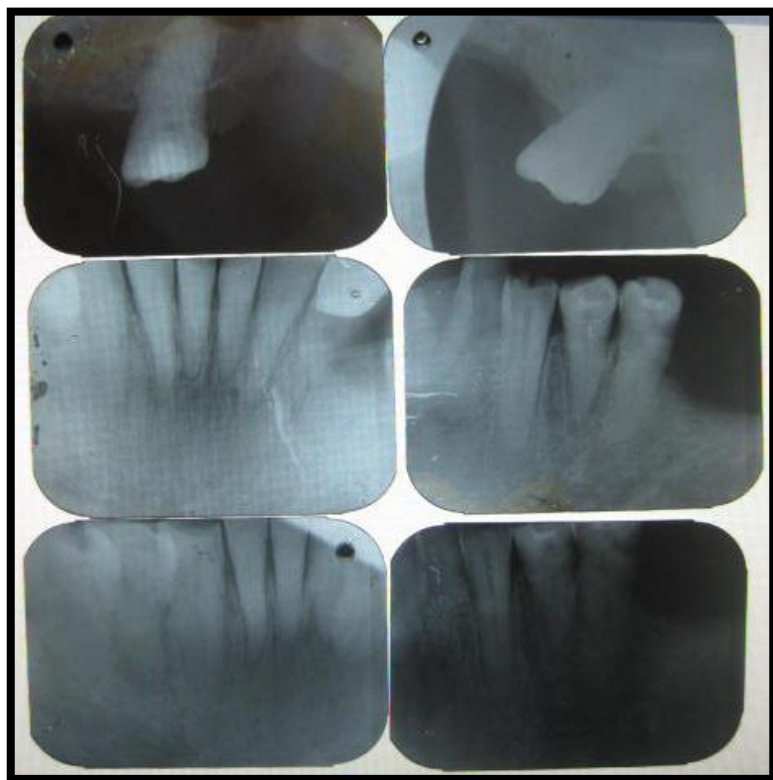


Figura N° 2 Radiografías Periapicales de Diagnostico.

LABORATORIO DE ANALISIS CLINICO
ARCANGEL
 Dir. Calle 12 de Marzo y Rocafuerte frente al Hospital Dr. Verdi Cevallos Balda
 Lic. Maria Jose Jurado
 Telf: 0990789605

Paciente: ALMEIDA JACINTO ANTONIO Fecha: 06/08/2015
 Medico: Edad: 56 Años

EXAMEN DE SANGRE
Biometria Hematica completa

	Resultado	unidades	valores referenciales
Hemates	3950.000	xmm ³	
Hematocrito	37	%	
Hemoglobina	12.1	g/100ml	
H.C.M.	30.3	pg	(27-34)
V.C.M.	92.5	f	(90-95)
C.M.H.C.	32.7	g/dl	(30-37)
Leucocitos	6.900	xmm ³	4.400 - 9.800

Formula leucocitaria

N. Cayados	0	%	
N. Segmentados	65	%	40 - 75
Linfocitos	30	%	20 - 43
Monocitos	3	%	3 - 12.5
Eosinofilos	2	%	0 - 5
Basófilos	0	%	0 - 1
L. Atipicos	0	%	
Plaquetas	185.000	xmm ³	(150.000 - 450.000)

Su salud en nuestras manos.

LABORATORIO DE ANALISIS CLINICO
ARCANGEL
 Dir. Calle 12 de Marzo y Rocafuerte frente al Hospital Dr. Verdi Cevallos Balda
 Lic. Maria Jose Jurado
 Telf: 0990789605

Paciente: ALMEIDA JACINTO ANTONIO Fecha: 06/08/2015
 Medico: Edad: 56 Años

EXAMEN DE SANGRE
HEMOSTASICOS/ INMUNOHEMATOLOGIA

	Resultado	Unidades	valores referenciales
T.P	13	Seg.	(10 - 14)
T.P.T	34	Seg.	(24 - 35)
T. coagulación	8.4	Minutos	(5 - 10)

Figura N° 3 Hemograma Completo.

Anexo N°4 Protocolo de Periodoncia.

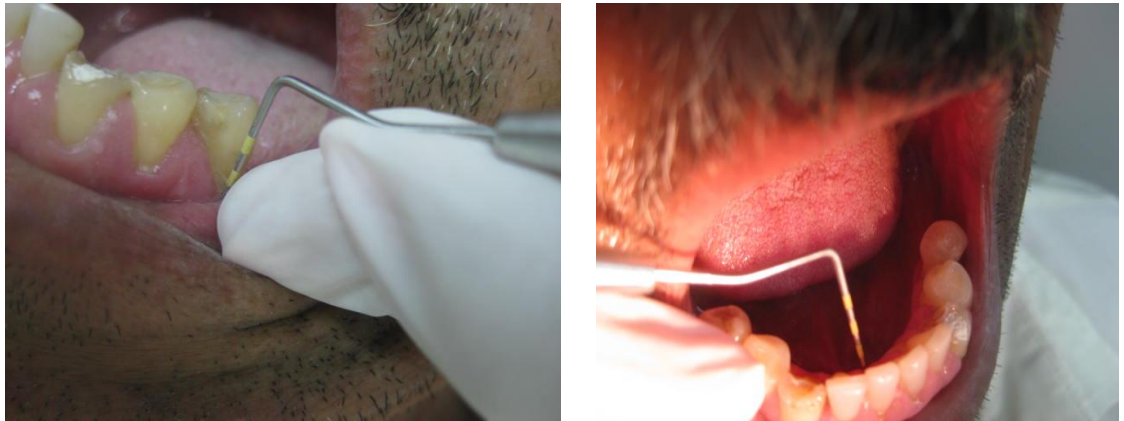

Figura n°4 Fase de Terapia causal.

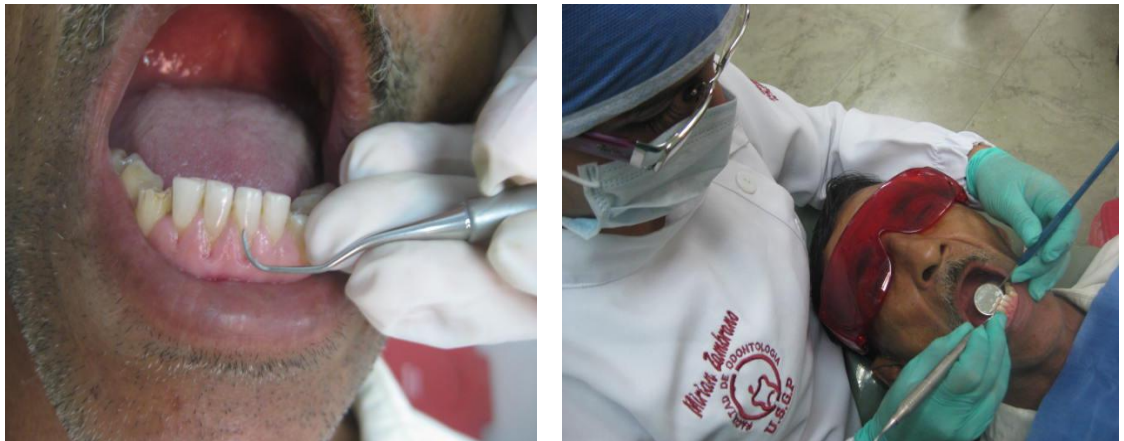

Figura n°5. Terapia periodontal no quirúrgica.

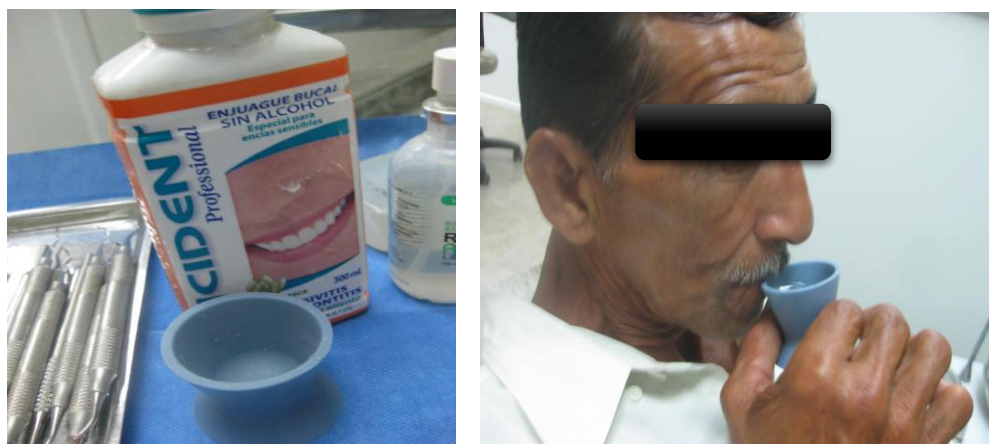

Figura n°6. Enjuagues de Clorhexidina.

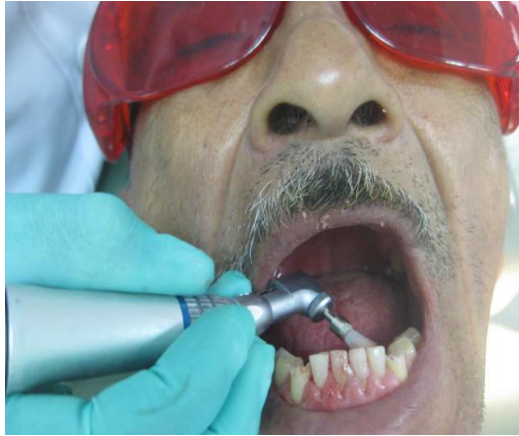

Figura n°7. Utilización de pasta profiláctica profesional.

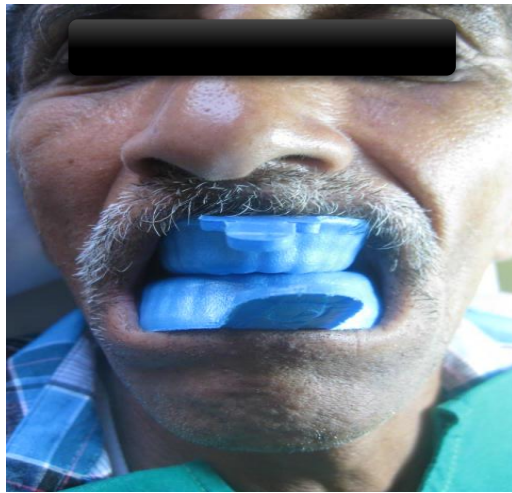

Figura n°8. Aplicación de geles florados de uso profesional.

Anexo n° 5. Protocolo operatoria dental.

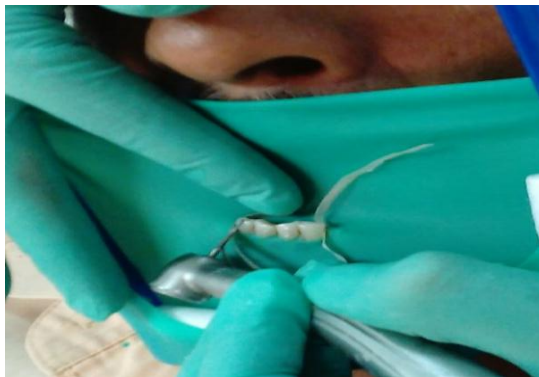
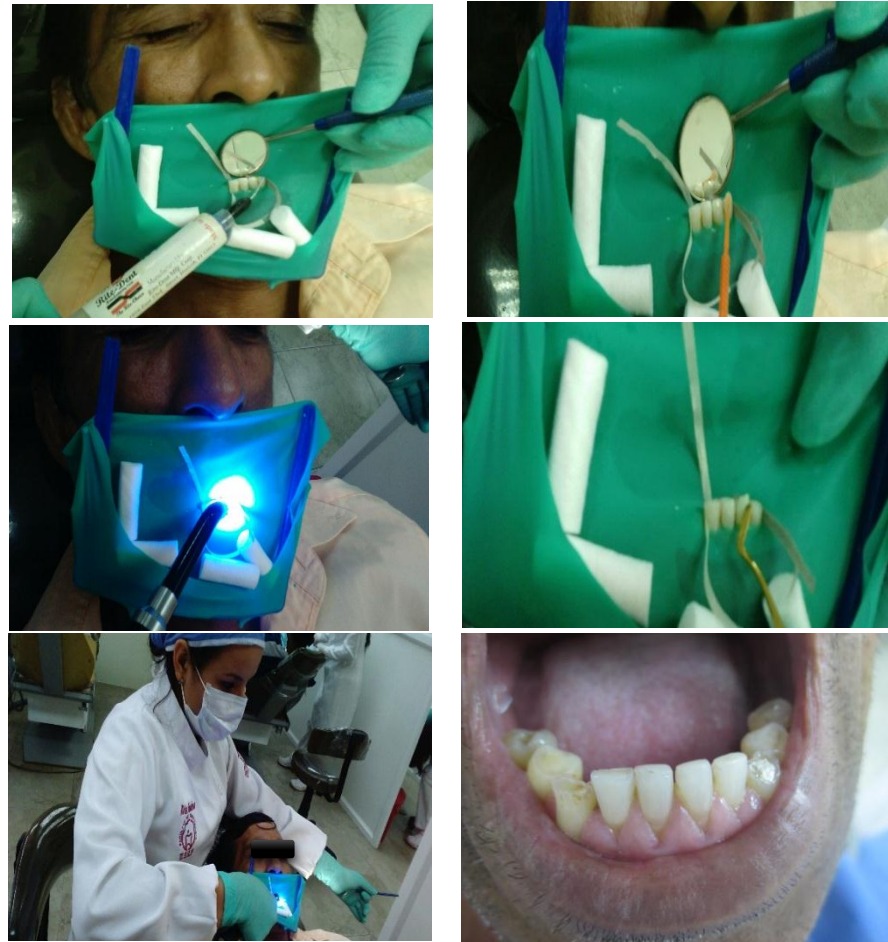

Figura n° 9 Tiempos operatorios- Preparación cavitaria.



Figuras n°10. Protocolo de restauración.

Anexo n° 6. Protocolo de endodoncia.

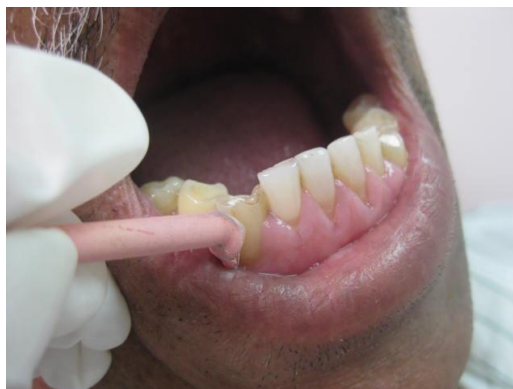

Figura n° 11 Pruebas térmicas

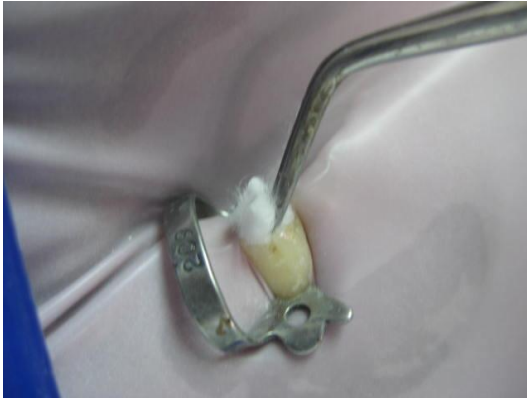

Figura n° 12 Aislamiento del campo operatorio.

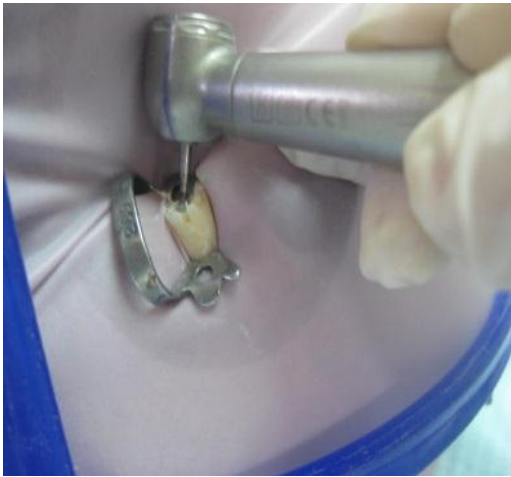

Figura n° 13 Acceso del conducto radicular.

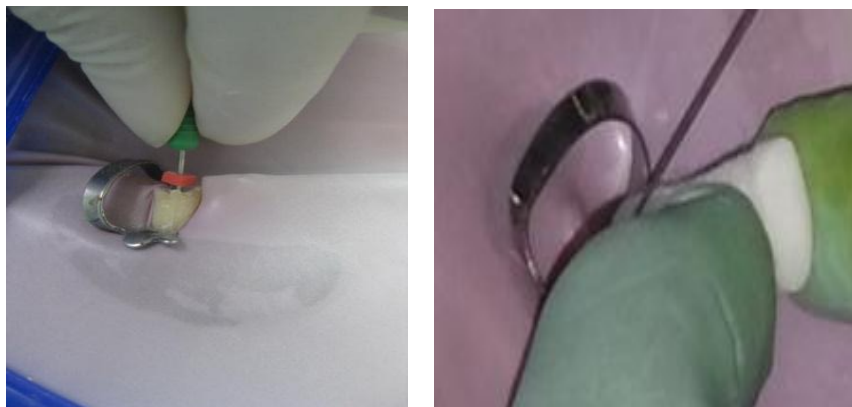

Figura n° 14 preparaciones del conducto.

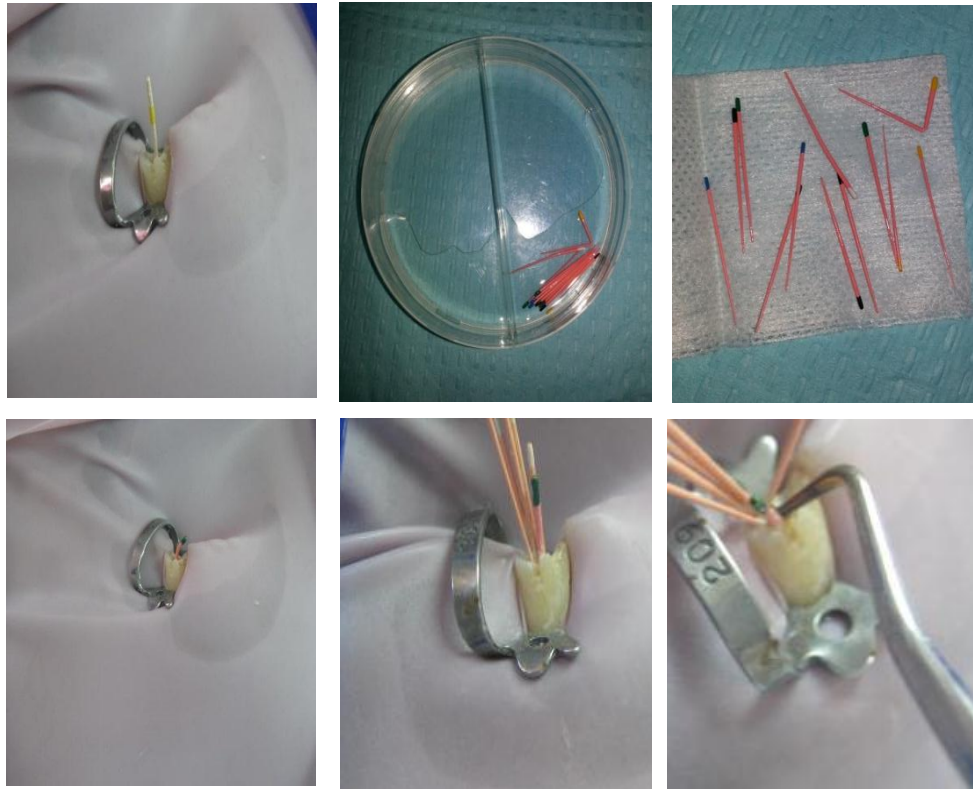


Figura n° 15 Obturación del conducto

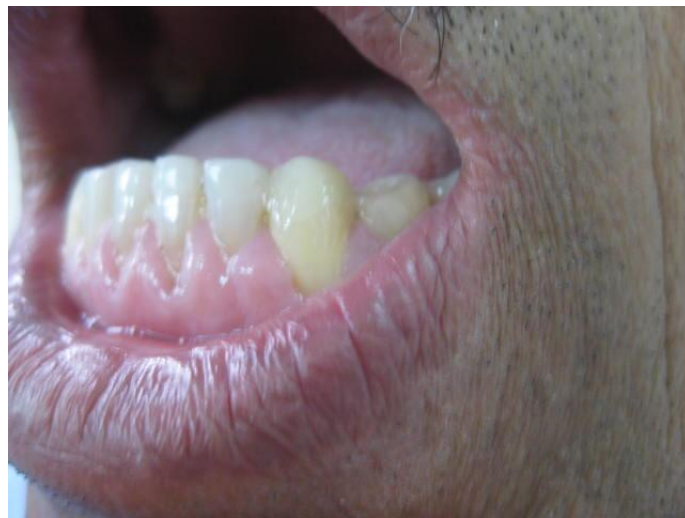

Figura n° 16 Restauración Post-Tratamiento Endodóntico

Anexo n° 7. Protocolo de Prótesis Fija

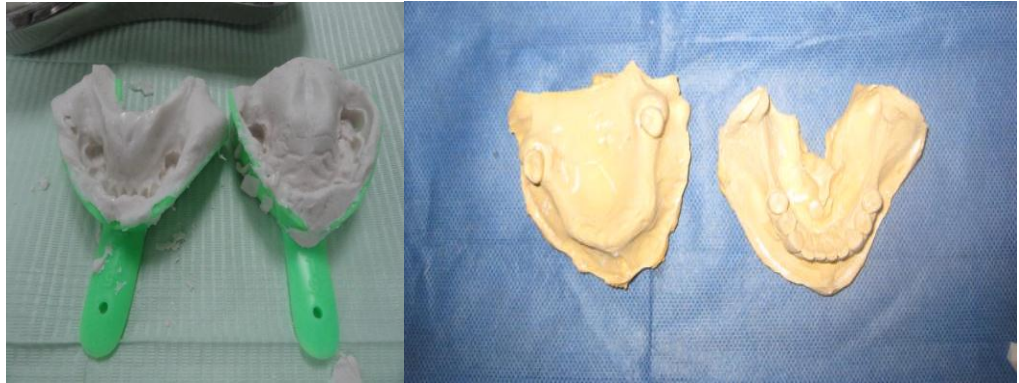


Figura n° 17 Modelos de Estudio

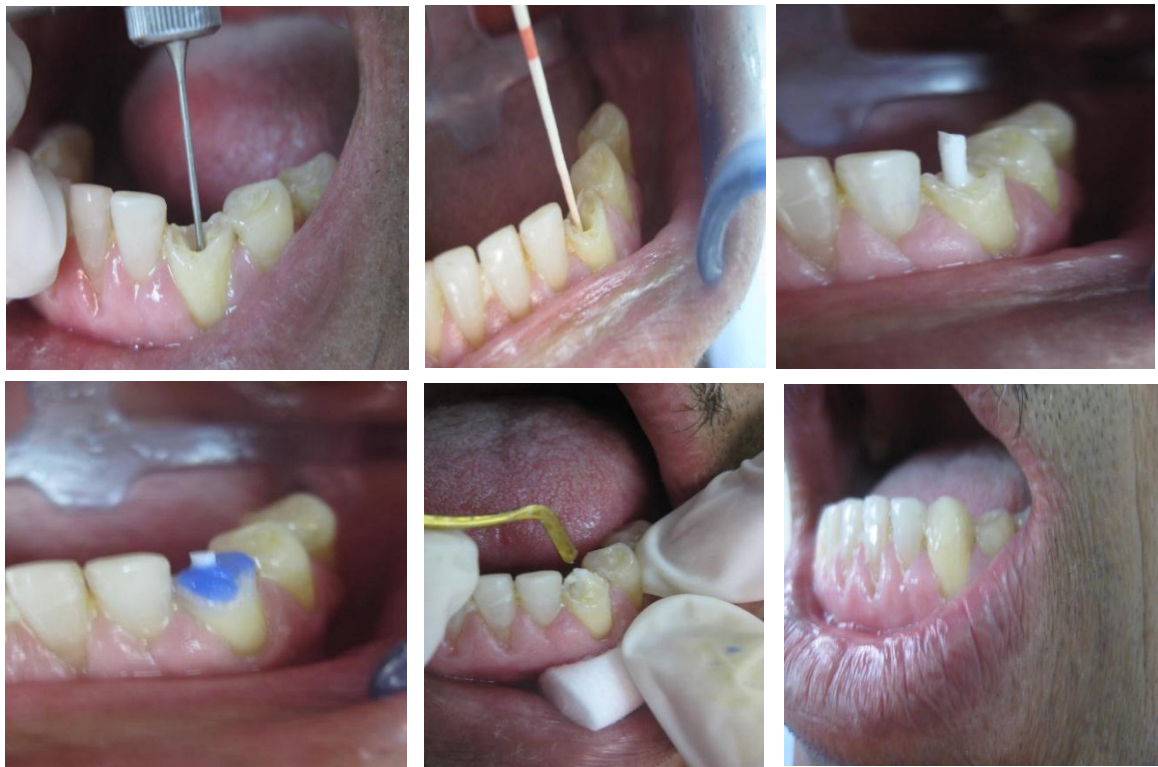

Figura n° 18 Colocación de Postes de resina mayor retención

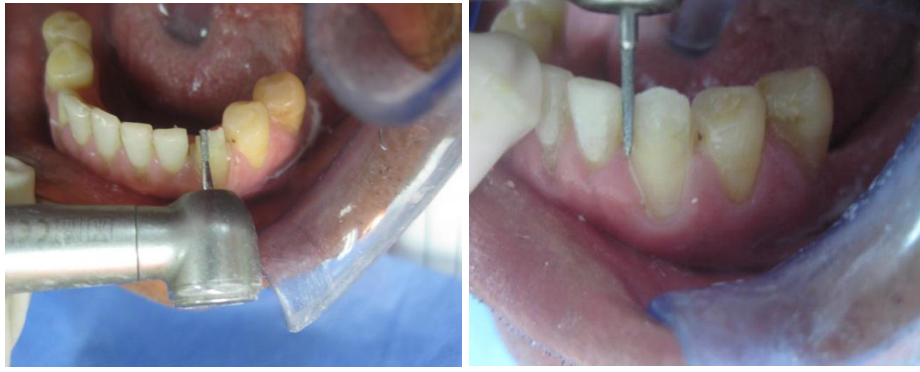

Figura n° 19 Preparación inicial

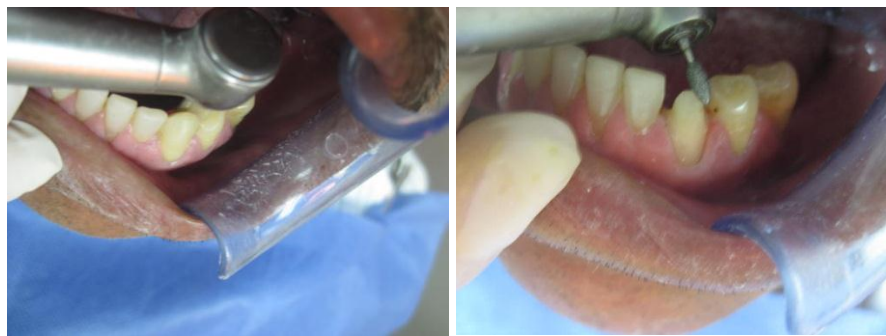

Figura n° 20 Reducción General

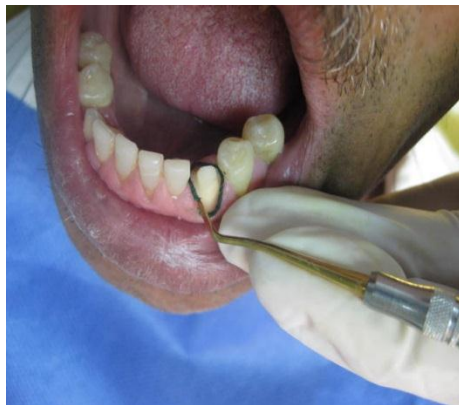

Figura n°21 Uso del hilo retractor

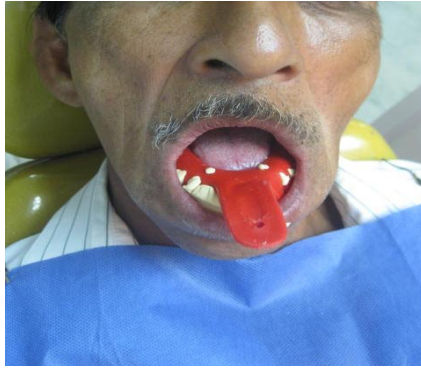


Figura n°22 Toma de Impresión Definitiva.

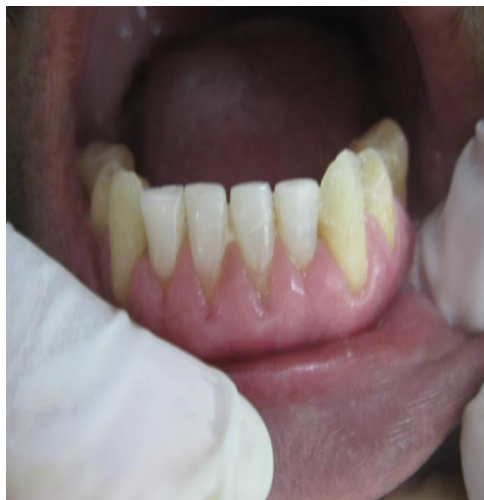

Figura n°23 Restauración Provisional.

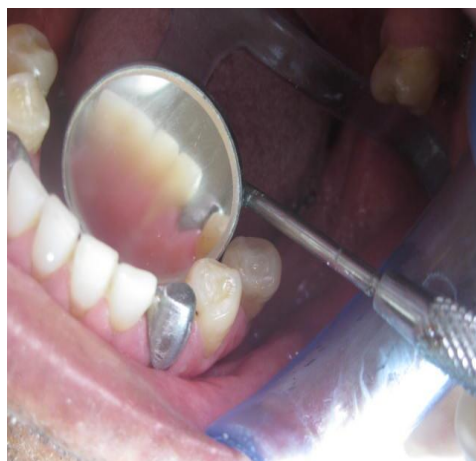

Figura n°24 Prueba de Metal.

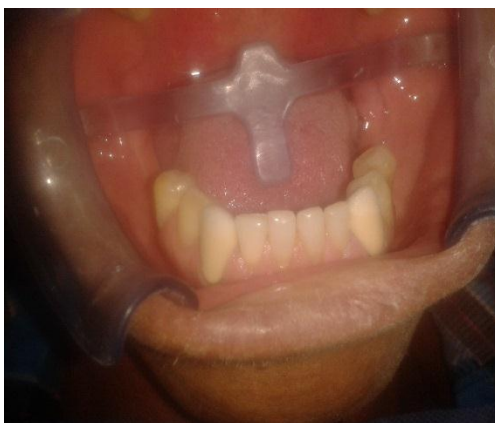

Figura n°25 Prueba de Biscocho.

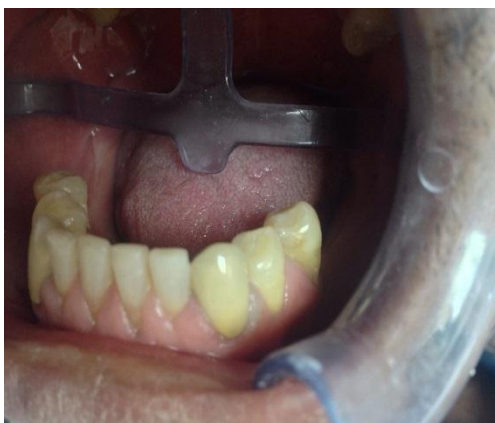

Figura n°26 Cementación.

Anexo n° 8. Protocolo de cirugía.



Figura n° 27 Diagnostico Radiográfico.

LABORATORIO DE ANALISIS CLINICO
ARCANGEL
 Dir: Calle 12 de Marzo y Rocafuerte frente al Hospital Dr. Verdi Cevallos Balda
 Lic. Marta Jose Jurado
 Telf: 0990789605

Paciente: ALMEIDA JACINTO ANTONIO Fecha: 06/08/2015
 Medico: Edad: 56 Años

EXAMEN DE SANGRE
HEMOSTASICOS/ INMUNOHEMATOLOGIA

	Resultado	Unidades	valores referenciales
T.P	13	Seg.	(10 - 14)
T.P.T	34	Seg.	(24 - 35)
T. coagulación	8.4	Minutos	(5 - 10)

Figura n° 28 Exámenes Complementarios.

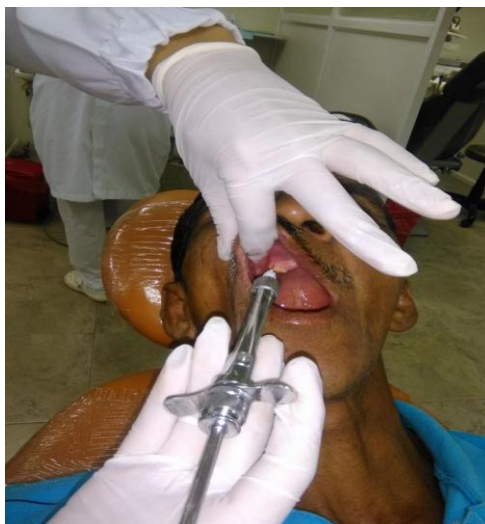

Figura n° 29 Técnica anestésica.

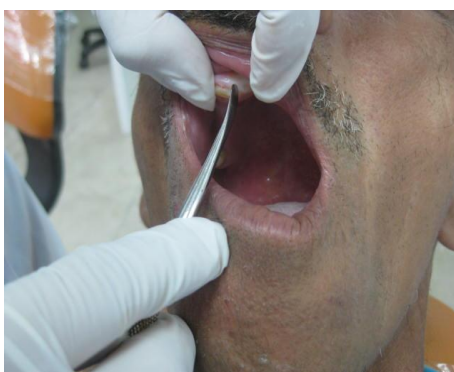


Figura n° 30 Sindesmotomía.

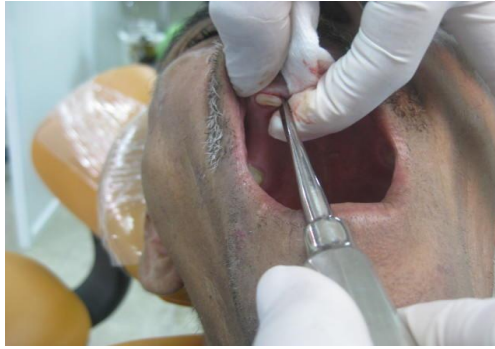

Figura n° 31 Luxación.

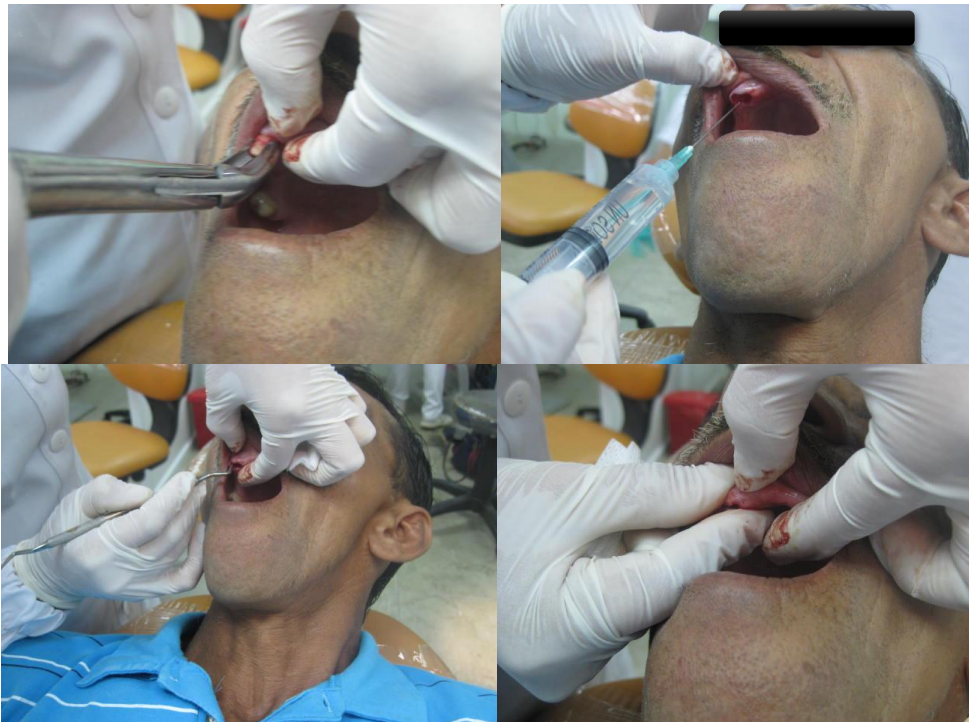

Figura n° 32 Avulsión, Irrigación Curetaje y Cierre de tablas.

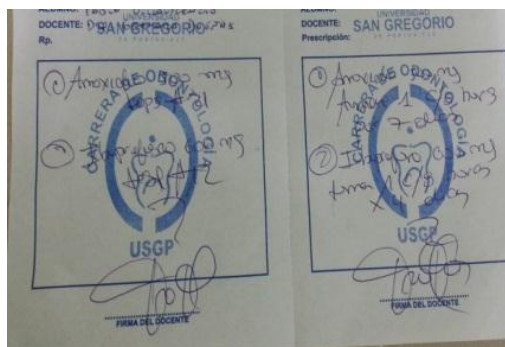


Figura n° 33 Atención postoperatoria del paciente Analgésicos.

Anexo n° 9. Protocolo de Prótesis Removible

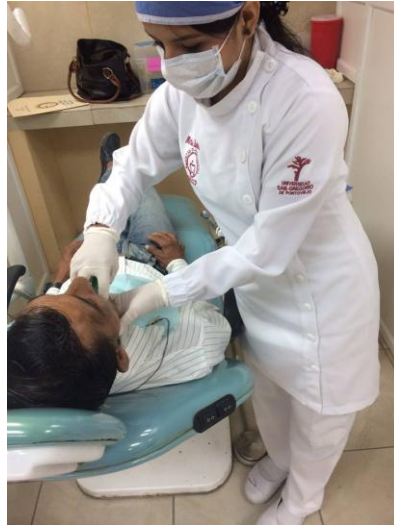

Figura n°34 Impresión para modelo maestro.

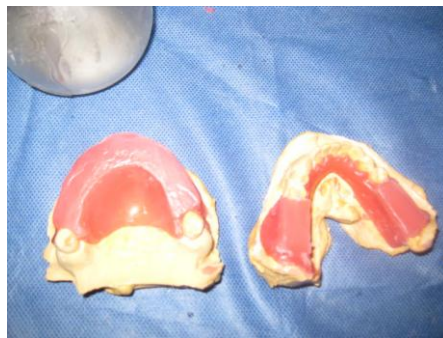

Figura n°35 Registro de Mordida.

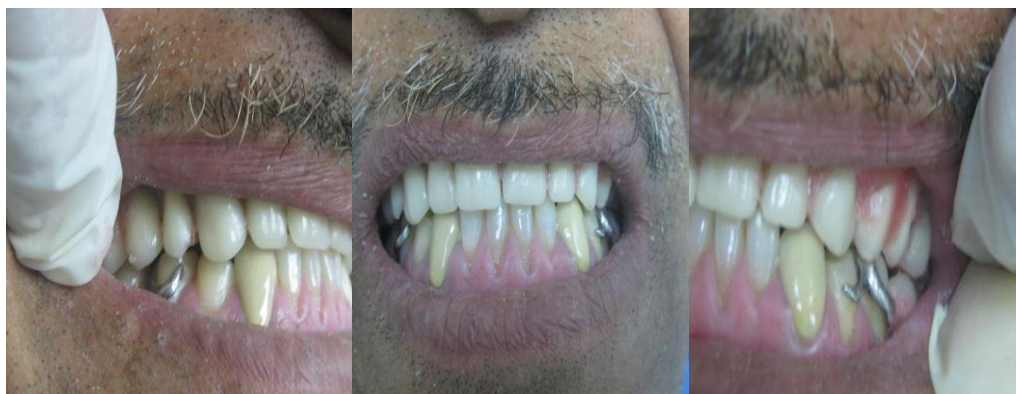

Figura n°36 Prueba de los dientes artificiales en cera.

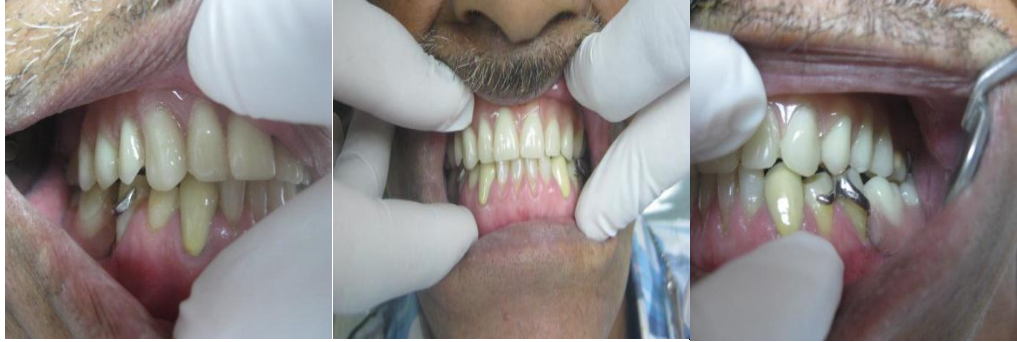

Figura n°37 Prueba e instalación de la prótesis.

Anexo n° 19 Protocolo de Prótesis Removible de Cromo –Cobalto

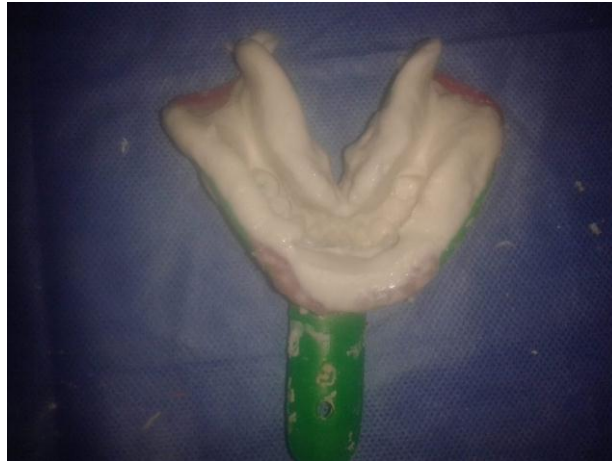

Figura n° 38 Impresión Anatómica.

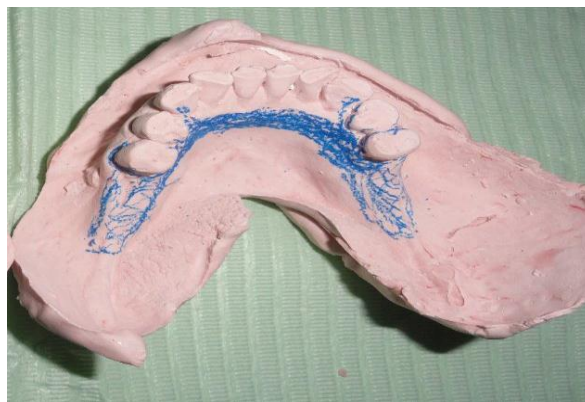


Figura n° 39 Modelos de estudio y diseño preliminar.

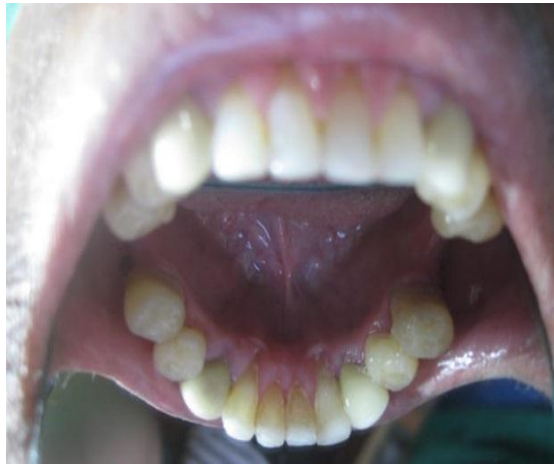

Figura n° 40 Preparación de la boca.

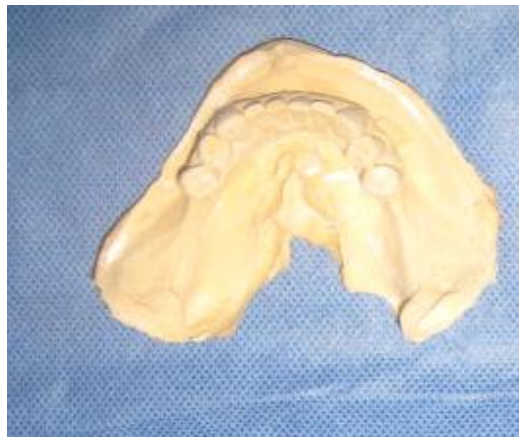

Figura n° 41 Impresion y modelo Definitivo.

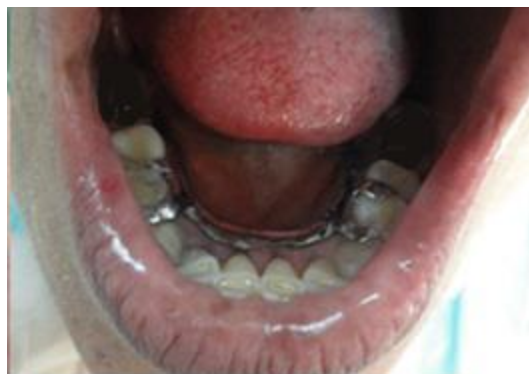

Figura n° 42 Prueba de armazón.

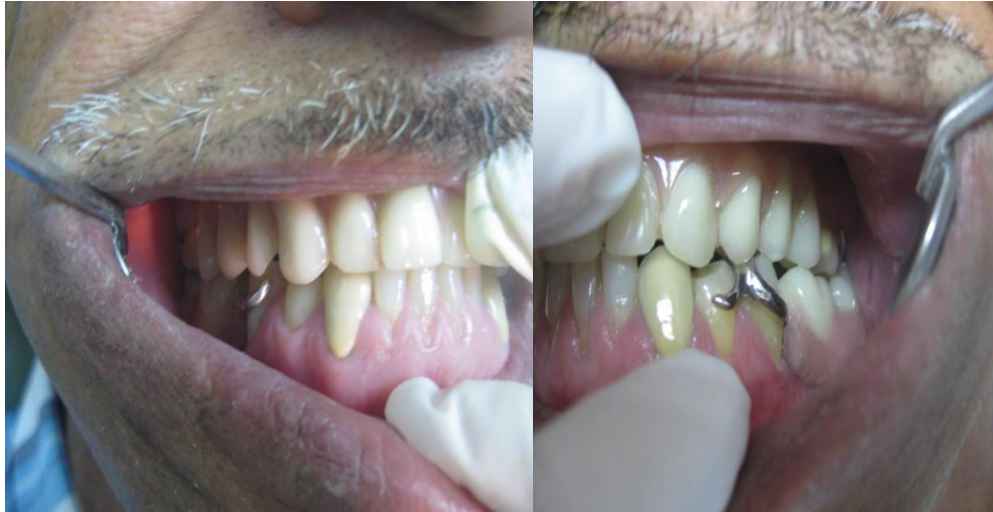

Figura n° 43 Toma de relación céntrica.

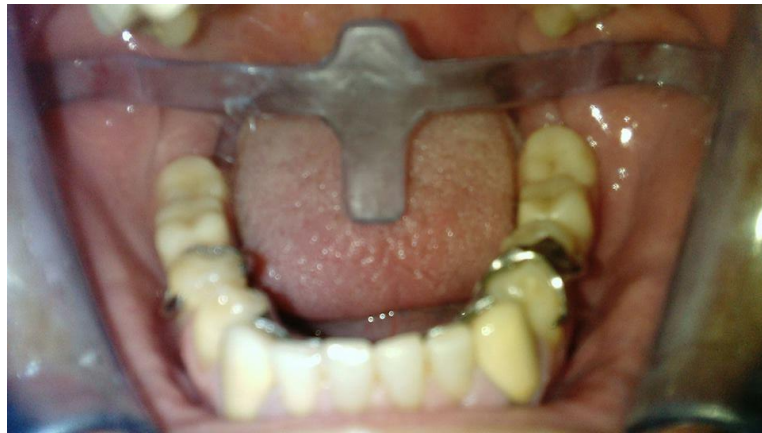

Figura n° 44 Prueba e instalación de la prótesis

Anexo n° 9 Presupuesto

Cantidad	Material	Precio Unitario	Precio Total
1	Pasta Profiláctica	\$4,00	\$4,00
1	Cepillo Profiláctico	\$0,25	\$0,25
1	Cubeta Desechable Para Flúor	\$0,50	\$0,50
1	Flúor	\$6,50	\$6,50
1	Suero Fisiológico	\$3,50	\$3,50
1	Paquete de Gasas	\$1,50	\$1,50
7	Jeringa Descartable De 10ml	\$0,10	\$0,70
7	Anestésico	\$0,50	\$3,50
7	Aguja Para Carpule	\$0,15	\$1,05
1	Limas K – Files de 1ra. Serie	\$7,00	\$7,00
1	Hipoclorito De Sodio	\$5,00	\$5,00
1	Fresa Redonda	\$2,00	\$2,00
1	Conos De Papel	\$7,00	\$7,00
1	Conos De Gutapercha	\$7,00	\$7,00
1	Selapex	\$28,00	\$28,00
1	Coltosol	\$10,00	\$10,00
1	Paquete de Torundas De Algodón	\$0,50	\$7,00
1	Caja De Diques De Goma	\$0,50	\$19,00
1	Paquete De Succionador	\$0,05	\$5,00
3	Agujas Navitive	\$3,00	\$9,00
1	Limas Hedstrom	\$7,50	\$7,50
1	Porción de Resinas	\$15,00	\$15,00
1	Ionomero De Vidrio de fotocurado	\$4,00	\$4,00
1	Fresa Cilindrica	\$1,50	\$1,50
1	Fresa Cono Invertido	\$1,50	\$1,50
1	Fresa Troncoconica	\$1,50	\$1,50
1	Fresa Alpina	\$2,00	\$2,00
1	Alginato	\$7,00	\$7,00
2	Yeso Extra Duro	\$1,50	\$1,50
1	Yeso Modelo	\$1,50	\$1,50
1	Fresa De Balón	\$1,00	\$1,00
1	Fresa De Llama	\$1,00	\$1,00
1	Hilo Retractor	\$8,00	\$8,00
1	Porción de material de Impresión Pesado (Exaflex)	\$10,00	\$10,00
1	Porción de material de Impresión Liviano (Exaflex)	\$5,00	\$5,00
1	Acrílico En Polvo Rapido	\$0,60	\$0,60
1	Acrílico Liquido Rápido	\$0,60	\$0,60
1	Plaqueta Dientes Artificiales Posteriores	\$1,70	\$1,70
2	Cera	\$0,50	\$0,50
2	Rodetes De Cera	\$0,60	\$0,60

2	Coronas de Metal-Porcelana	\$50,00	\$100,00
1	Prótesis Parcial Superior	\$25,00	\$25,00
1	Prótesis Parcial Inferior	\$75,00	\$75,00
1	Caja de guantes	\$8,85	\$8,85
1	Caja de mascarilla	\$5,00	\$5,00
1	Porción de cemento para coronas	\$5,00	\$5,00
1	Paquete de Radiografías Peri Apicales	\$30,00	\$30,00
2	Radiografía Panorámica	\$15,00	\$30,00
20	Paquete Campos Operatorios	\$20,00	\$20,00
20	Gorros Desechables	\$1,00	\$20,00
2	Líquidos Reveladores - frascos	\$2,50	\$5,00
100	Impresión - hojas	\$0,05	\$5,00
200	Copias	\$0,02	\$4,00
2	Bolígrafos	\$1,00	\$1,00
1	Hojas De Papel - Resma	\$4,00	\$4,00
1	Lápiz Bicolor	\$1,00	\$1,00
1	Borrador	\$0,50	\$0,50
3	Anillado	\$1,00	\$3,00
	Subtotal.		\$572,70
	Impre vistos.	10%	\$57,27
	Total.		\$629,97

Anexo n° 10 Cronograma

Semana	Fecha	Número de Horas			
		Tutorías Metodológicas	Praxis Profesional	Tutoría Personalizada	Actividades
1	16-17 Abril 2015	5			Talleres presenciales
2	20-24 Abril 2015	10			Talleres presenciales
3	27-30 Abril 2015	10			Talleres presenciales
4	4-8 Mayo 2015	10			Talleres presenciales
5	11-15 Mayo 2015	10			Talleres presenciales
6	18-22 Mayo 2015	10			Talleres presenciales
7	25-29 Mayo 2015	10			Talleres presenciales
8	1-5 Junio 2015	10			Talleres presenciales
9	8-12 Junio 2015	10			Talleres presenciales
10	15-19 Junio 2015	10			Talleres presenciales
11	22-26 Junio 2015	10			Talleres presenciales
12	29 Junio- 3 Julio 2015	10			Talleres presenciales

13	6-10 Julio 2015	5	5	10	Talleres presenciales Trabajo con paciente en clínicas integrales
14	13-17 Julio 2015		5	10	Talleres presenciales Trabajo con paciente en clínicas integrales
15	20-24 Julio 2015		5	10	Talleres presenciales Trabajo con paciente en clínicas integrales
16	27-31 julio 2015		5	10	Talleres presenciales Trabajo con paciente en clínicas integrales
17	3-7 agosto 2015		5	10	Talleres presenciales Trabajo con paciente en clínicas integrales
18	10-14 agosto 2015		5	10	Talleres presenciales Trabajo con paciente en clínicas integrales
19	17-21 agosto 2015		5	10	Talleres presenciales Trabajo con paciente en clínicas integrales
20	24-27 agosto 2015		5	10	Talleres presenciales Trabajo con paciente en clínicas integrales

21	31 agosto- 4 septiembre 2015		5	10	Talleres presenciales Trabajo con paciente en clínicas integrales
22	7-11 septiembre 2015		5	10	Talleres presenciales Trabajo con paciente en clínicas integrales
23	14-18 septiembre 2015		5	10	Talleres presenciales Trabajo con paciente en clínicas integrales
24	21-25 septiembre 2015		5	10	Talleres presenciales Trabajo con paciente en clínicas integrales
25	28 sept. - 2 octubre 2015		5	10	Talleres presenciales Trabajo con paciente en clínicas integrales
26	5-8 octubre 2015		5	10	Talleres presenciales Trabajo con paciente en clínicas integrales
27	12-16 octubre 2015		5	10	Talleres presenciales Trabajo con paciente en clínicas integrales
28	19-23 octubre 2015		5	10	Talleres presenciales Trabajo con paciente en clínicas integrales

29	26-30 octubre 2015			10	Talleres presenciales Trabajo con paciente en clínicas integrales
30	9-13 noviemb re 2015			10	Talleres presenciales Trabajo con paciente en clínicas integrales
31	16-20 noviemb re 2015			10	Talleres presenciales Trabajo con paciente en clínicas integrales
32	23-27 noviemb re 2015			10	Talleres presenciales Trabajo con paciente en clínicas integrales
TOTAL DE HORAS	120	80	200		

Anexo n° 11 Profilaxis

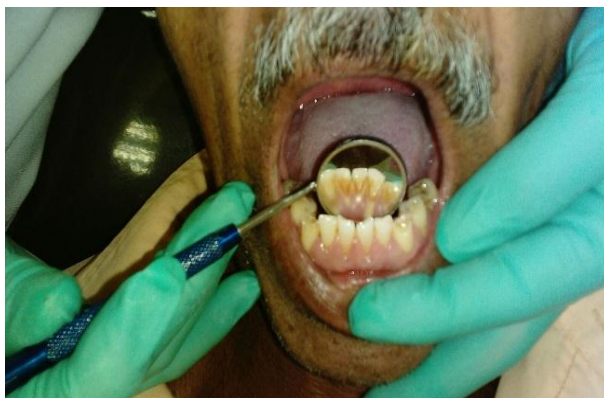


Figura n°. 35. Antes

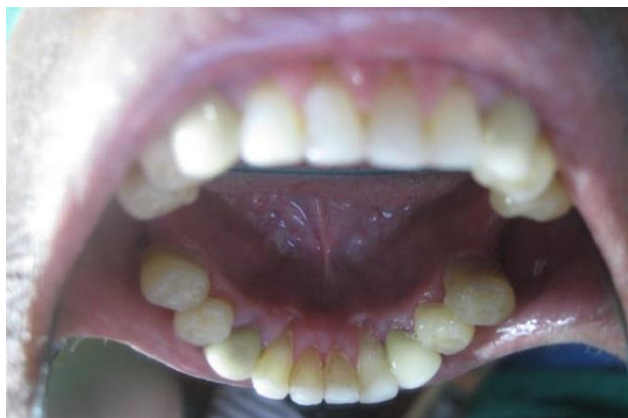

Figura n°. 36 después

Anexo n° 12 Extracción

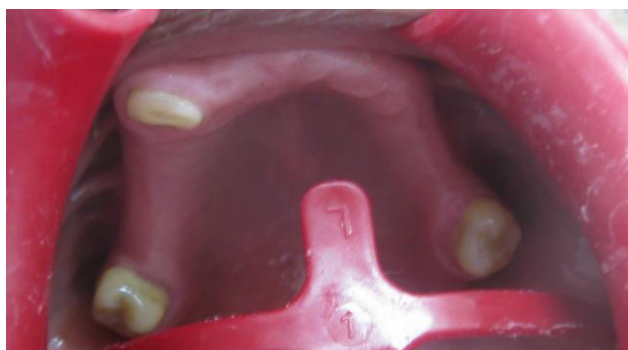

Figura n° 37 Antes

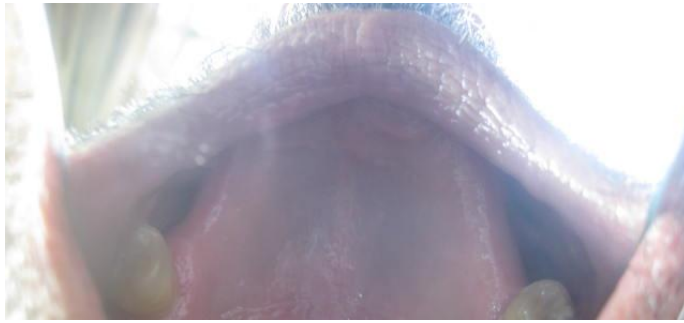

Figura n° 38 Después

Anexo n° 13 Tratamiento de Conducto (Endodoncia)

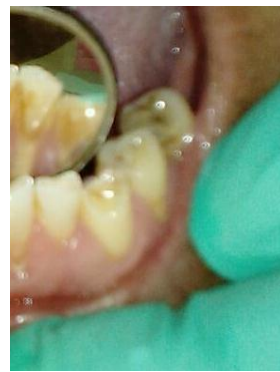
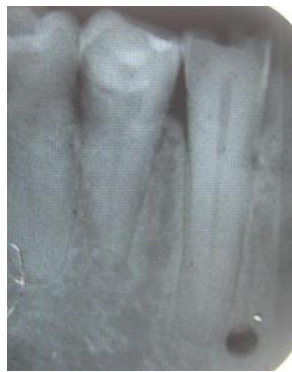
Figura n° 39 Antes

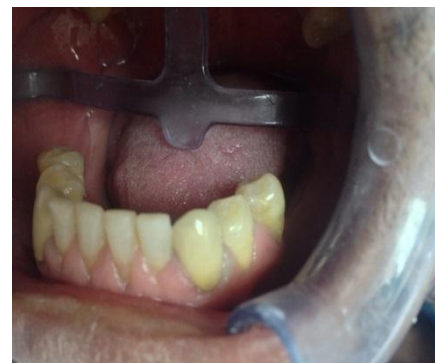
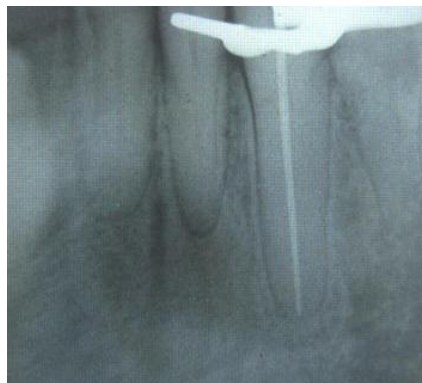
Figura n° 40 Después

Anexo n° 14 Restauraciones

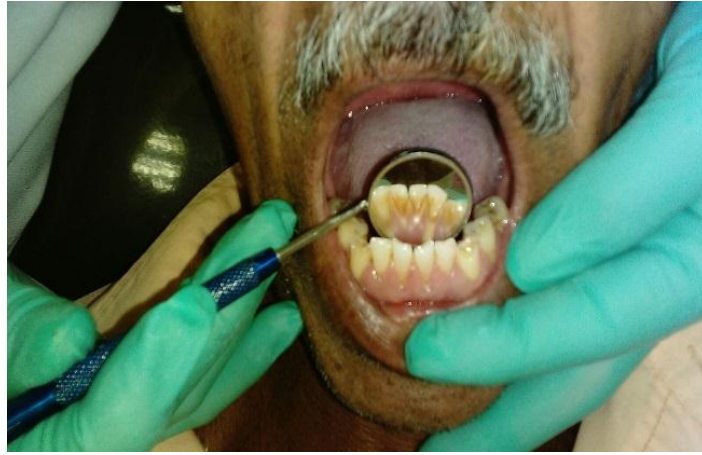

Figura n° 37 Antes

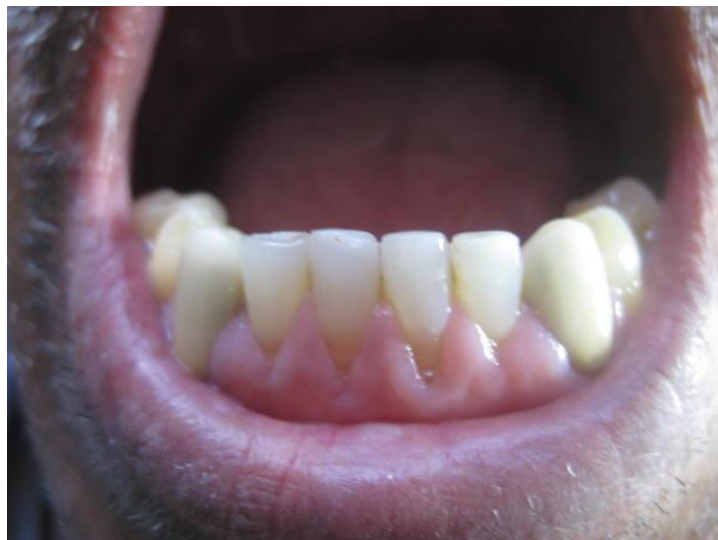

Figura n° 38 Después

Anexo n° 15 Prótesis Parcial Removible acrílica superior y cromo cobalto inferior

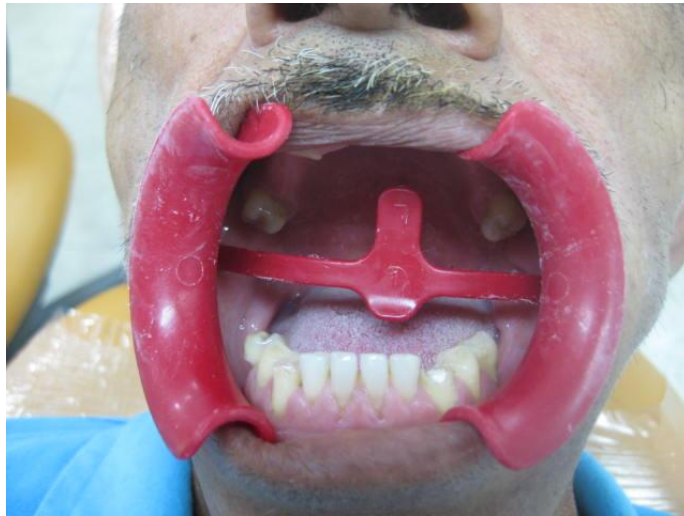

Figura n° 43 Antes

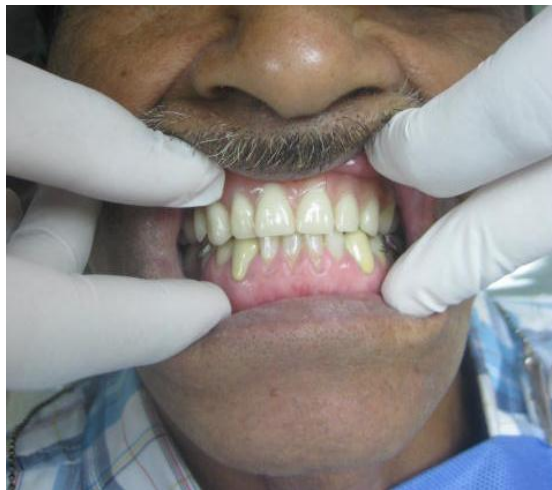

Figura n° 44 Después

Anexo n° 16 Resultado Final

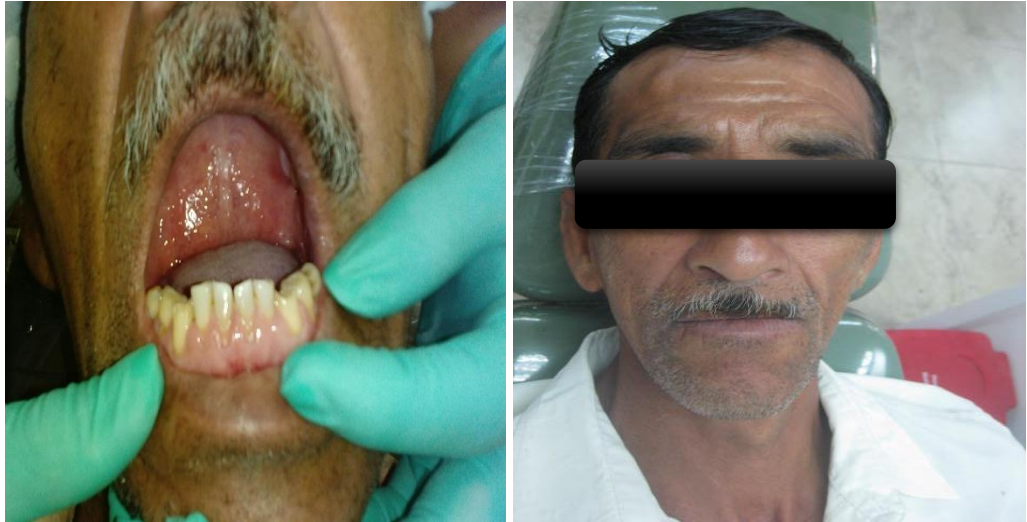

Figura n° 45 Antes

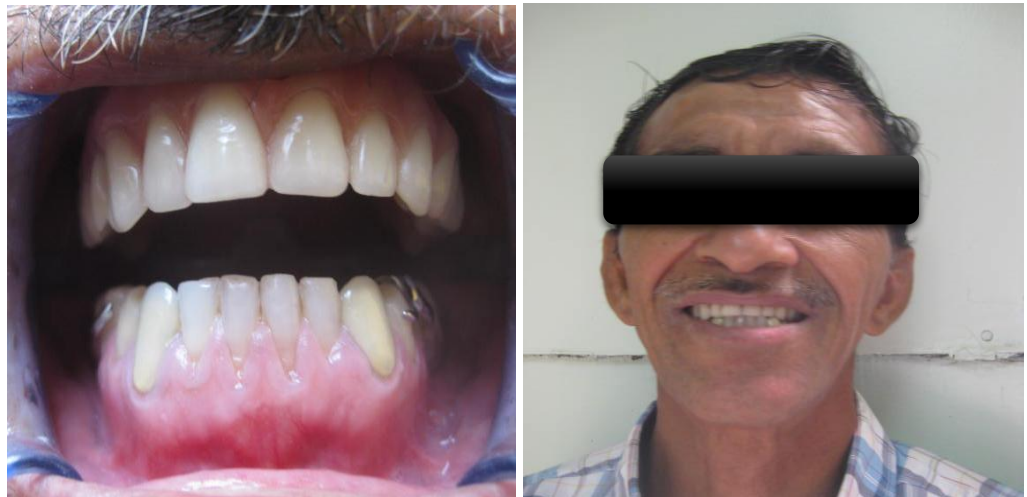

Figura n° 46 Después

BIBLIOGRAFÍA.

- Acuña, B. (2012). *Clinica de Sano en Oodontologia* (4 ed.). Bogota, Republica de Colombia : Ecoe Ediciones.
- Ascension Palma Cárdenas, F. S. (2010). *Tecnicas de ayuda odontologica y estomatologica* (1era ed.). Madrid: Paraninfo. [Consultado en:] <https://books.google.com.ec/books?id=90EysT6jCBwC&pg=PA305&dq=finalidad+de+la+protesis+parcial+removible&hl=es&sa=X&ei=VyovVYviKM3dsATN9oHoBg&ved=0CCgQ6AEwAg#v=onepage&q=finalidad%20de%20la%20protesis%20parcial%20removible&f=false>
- Barrancos, M. (2011). *Opeatoria Dental Integración clinica* (4 ed.). Buenos Aires: Medica Panamericana.
- Bassi, F., & Schierabo, G. y. (2011). *Rehabilitacion Protetica - Protesis parcial removable* . Venezuela : Amolca.
- Bergenholtz, G., & Reit, C. (2011). *Endodoncia* (2 ed.). Mexico : El Manual Moderno.
- Beumer, J., Gassino, G., & Preti, G. (2011). *Rehabilitacion Protetica*. Venezuela: Amolca.
- Cárdenas, A. P., & Aguilera, F. S. (2013). *Tecnicas de ayuda Oodontologica y Estomatologica* (2 ed.). Madrid, Reino de España: Paraninfo.
- Carr, A., McGivney, G., & Brown, D. (2006). *Protesis Parcial Removable* (11 ed.). Elsevier España.

- Cawson, R., & Odell, E. (2009.). *Fundamentos de Medicina y Patología Oral*. (8. ed.). Reino de España.: Elseiver.
- Chiapasco, M. (2014). *Tácticas y técnicas en Cirugía Oral*. Venezuela : Amolca.
- Cohello, G., Moreno, s., & Falcon, A. (abril - junio de 2011). Estética en prótesis removibles. *Revista Cubana de Estomatología* . Recuperado el 12 de noviembre de 2015, [Consultado en:] http://scielo.sld.cu/scielo.php?script=sci_arttext&pid=S0034-75072010000200011
- Cuenca, E., & Pilar, B. (2013). *Odontología Preventiva y Comunitaria* (4 ed.). España: Elseiver.
- Desarrollo, S. N. (2013). Plan Nacional de desarrollo/Plan Nacional del Buen Vivir 2013 - 2017. *Senplades*. [Consultado en:] <http://documentos.senplades.gob.ec/Plan%20Nacional%20Buen%20Vivir%202013-2017.pdf>
- Eley, B., Soory, M., & Manson, J. (2012). *Periodoncia*. (6. ed.). Barcelona.: Elsevier.
- Gutmann, J., & Lovdahl, P. (2012). *Solución e Problemas en Endodoncia Prevención, diagnóstico y tratamiento* (5 ed.). Reino de España: Elseiver.
- Harpenau, L., Kao, R., Lundergan, W., & Sanz, M. (2014). *Periodoncia e Implantología dental de Hall Toma de decisiones* (1 ed.). Mexico: Editorial El Manual Moderno.
- Herrera DR, K.-J. C.-V. (2010). Clorhexidina como alternativa para maximizar la longevidad de restauraciones adhesivas. *estomatol Herediana*, 20(2), 78-84.

[Consultado en:]

<http://www.upch.edu.pe/vrinve/dugic/revistas/index.php/REH/article/view/1763/1783>

Lamas Lara, C., Paez Fernandez, J. J., Paredez Coz, G., Angulo de la Vega, G., & Cardoso Hernández, S. (2012). Rehabilitación Integral en Odontología. *Odontología San Marquina*, 15(1), 31-34. Recuperado el 20 de octubre de 2015, [Consultado en:] http://sisbib.unmsm.edu.pe/bvrevistas/odontologia/2012_n1/pdf/a09v15n1.pdf

Langlais, R. P. (2011). *Atlas a color de enfermedades bucales* (4ta. ed.). Mexico: El manual moderno. [Consultado en:] <https://books.google.com.ec/books?id=RXfLCQAAQBAJ&printsec=frontcover&hl=es#v=onepage&q&f=false>

Lucas, L. (2010). Estética en prótesis removibles. *Cubana Estomatol.*, 47.(2.), 224-235. Recuperado el 21 de octubre de 2015

Milleding, P. (2013). *Preparación para Prótesis Fija*. Republica Boliviana de Venezuela: Amolca.

Molin, M., & Gunne, J. (2014). *Prótesis removible*. Caracas.: Amolca.

Nageswar, R. (2011). *Endodoncia Avanzada*. Venezuela: Amolca.

Negroni, M. (2009). *Microbiología Estomatológica. Fundamentos y guía práctica*. (2a. ed.). Buenos Aires: Medica Panamericana.

Newman, M., Takei, H., Klokkevold, P., & F, C. (2010.). *Caranza Periodoncia Clínica*. (Decima. ed.). Mexico.: Elsevier.

Newman, T. K. (2014). *Periodontologia Clinica de Carranza* (11a. ed.). New York: AMOLCA.

Pegoraro, L. (2001). *Protesis Fija* (1 ed.). Republica Federativa del Brasil: Artes Medicas.

Restrepo, D., & Ardila, C. (2010). Reacciones adversas ocasionadas por los biomateriales usados en prostodoncia. *Avances en Odontoestomatología.*, 26.(1.), 19-30.

Rickett, D., & Bartlett, D. (2013). *Odontologia Operatoria Avanzada un Abordaje Clinico*. Venezuela , Republica Boliviana: Amolca.

Rosenstiel, L. F. (2009). *Protesis Fija Contemporanea* (4ta ed.). Barcelona: ELSEVIER. [Consultado en:]

https://books.google.com.ec/books?id=tNi4_VR1tvIC&printsec=frontcover&dq=coronas+de+metal+porcelana&hl=es&sa=X&ei=bxQvVb-EKuKIsQSM04CICA&ved=0CBwQ6AEwAA#v=onepage&q=coronas%20de%20metal%20porcelana&f=false

Scotti, R., & Ferrari, M. (2004). *Pernos de fibra: bases teóricas y aplicaciones clínicas*. España: Masson.

Soares, I., & Goldberg, F. (2008). *Endodoncia: tecnicas y fundamentos*. Buenos Aires: Medica Panamericana.

Treviño, J. A. (2009). *Cirugia oral y maxilofacial* . Mexico : El Manual Moderno.

Vargas, C. B. (Septiembre de 2008). Desinfectantes cavitarios y adhesión a dentina. *Odontologia Vital*, 9(1), 44-47. [Consultado en:]

<https://my.laureate.net/Faculty/docs/Faculty%20Documents/OdontoFINALRespaldo%209.pdf#page=45>

Yudice, R. R. (2006). *Protesis Parcial Removibles: Conceptos actuales, atlas de diseño*. Ciudad de Mexico, Estados Unidos Mexicanos: Editorial Medica Panamericana .