



## **CARRERA DE ODONTOLOGÍA.**

Trabajo de Sistematización Práctica.

Previo a la obtención del título de Odontóloga.

Tema.

Rehabilitación Oral Integral con prótesis fija y removible en un paciente con extracciones múltiples en el maxilar superior, período marzo-noviembre de 2015.

Autora.

Adriana Denisse Giler Rodríguez.

Tutor.

Dr. Fabricio Loor Alarcón Mg. Ge.

Cantón Portoviejo – Provincia de Manabí – República del Ecuador.

2015.

## **CERTIFICACIÓN DE TUTOR DEL TRABAJO DE SISTEMATIZACIÓN PRÁCTICA.**

Dr. Fabricio Loor Alarcón Mg. Ge certifica que el Trabajo de Sistematización Práctica titulado: **Rehabilitación Oral Integral con prótesis fija y removible en un paciente con extracciones múltiples en el maxilar superior, período marzo-noviembre de 2015**, es trabajo original de la estudiante Adriana Denisse Giler Rodríguez, la misma que ha sido realizada bajo mi tutoría.

---

Dr. Fabricio Loor Alarcón. Mg. Ge.

Tutor del Trabajo de Sistematización Práctica.

## **CERTIFICACIÓN DEL TRIBUNAL EXAMINADOR.**

Tema.

Rehabilitación Oral Integral con prótesis fija y removible en un paciente con extracciones múltiples en el maxilar superior, período marzo-noviembre de 2015.

Trabajo de Sistematización Práctica sometido al tribunal examinador como requisito previo a la obtención del título de Odontóloga.

Tribunal.

---

Dra. Lucía Galarza Santana Mg. Gs.

Coordinadora de la carrera.

---

Odo. Geomara Dueñas Zambrano Mg. Gs.

Miembro del tribunal.

---

Dr. Fabricio Loor Alarcón. Mg. Ge.

Tutor de Sistematización Práctica.

---

Dra. Bernardita Navarrete M. Mg. Gs.

Miembro del tribunal.

## **DECLARACIÓN DE AUTORÍA.**

El presente Trabajo de Sistematización Práctica titulado Rehabilitación Oral Integral con prótesis fija y removible en un paciente con extracciones múltiples en el maxilar superior, período marzo-noviembre de 2015, ha sido realizado por su autora, desde la idea original hasta el resultado final. Además, cedo los derechos de autoría del presente trabajo a favor de la Universidad San Gregorio de Portoviejo.

---

Adriana Denisse Giler Rodríguez.

Autora.

## **AGRADECIMIENTO.**

Expreso mi eterno agradecimiento a DIOS, por colmarme de bendiciones y fortalezas para culminar con una meta más en mi vida, sobre todo por cumplir mi sueño e infundir la noble vocación de esta profesión. A la Universidad San Gregorio de Portoviejo que me brindó la oportunidad de formarme como profesional y culminar la carrera.

De manera particular agradezco al Dr. Fabricio Loor Alarcón, tutor del trabajo de Sistematización Práctica, por haberme guiado y que permitir la culminación del mismo. A mis docentes, de manera especial a la Odo. Geomara Dueñas Zambrano por orientarme en este proceso de sistematización práctica, siempre con gran afán y ánimo impartiendo sus sabios conocimientos en pos de alcanzar mi objetivo y sembrar el espíritu de la responsabilidad y dedicación.

A mis familiares, a mis padres Lcda. Lirken Rodríguez Álava y Lcdo. Hernán Giler Zambrano, mi hermana Dra. Andreina Giler Rodríguez y a mi Tía Lcda. Betsy Rodríguez Álava quienes me apoyaron incondicionalmente en esta dura labor.

A mis inseparables amigas y hermanas de corazón Michelle García Álava y Evelyn Pita Jiménez con quienes he compartido mis 11 años de formación secundaria y universitaria ayudándonos y compartiendo momentos de lucha, de alegrías y de tristezas.

Adriana Denisse Giler Rodríguez.

## **DEDICATORIA.**

Con inmenso amor y cariño dedico este trabajo a DIOS que es mi norte, y quien me ha permitido llegar hasta este momento tan importante de mi formación profesional, con la confianza de que siempre está a mi lado. A mis padres Lcda. Lisken Rodríguez Álava y Lcdo. Hernán Giler Zambrano quienes constituyen el motivo esencial en mi vida, mi inspiración y mi ejemplo a seguir, que con su gran amor y sus sabios consejos supieron darme el apoyo necesario para seguir adelante y cumplir todos mis sueños.

A mi hermana Dra. Andreina Giler Rodríguez quien me ha dado un gran ejemplo de no desistir y seguir adelante, gracias por estar a mi lado en los buenos y malos momentos festejando mis triunfos y derrotas. A mi tía, mi segunda mamá Lcda. Betsy Rodríguez Álava por su apoyo incondicional y darme fuerzas en cada momento.

De manera especial a mi abuelita Bertha que supo lo difícil que fue para mí este largo camino pero sabía que al final iba a encontrar la mayor satisfacción que es ser profesional y que mi familia se sienta orgullosa de mis logros, estoy segura que desde el cielo comparte mi felicidad y mis éxitos, siempre serás mi mejor bendición.

Adriana Denisse Giler Rodríguez.

## **RESUMEN.**

El presente Trabajo de Sistematización Práctica consiste en la Rehabilitación Oral Integral con prótesis fija y removible en un paciente con extracciones múltiples en el maxilar superior, período marzo-noviembre de 2015 realizado en la clínica de la Universidad San Gregorio de Portoviejo.

La Rehabilitación Oral es el área de Odontología encargada de restablecer las funciones del sistema dentario devolviendo aquellos aspectos de salud, estética, función oral; además la autoestima, confianza, seguridad en sí mismo y sus relaciones con la sociedad. Lo que busca la rehabilitación es restaurar la salud oral en forma integral, y buscar solución aquellas piezas afectadas o perdidas por alteraciones en su crecimiento, enfermedad o traumatismo.

Durante el desarrollo del presente trabajo se rehabilitó un paciente, realizando diferentes tratamientos odontológicos como profilaxis, remoción de cálculo supragingival y placa bacteriana y fluorización. Eliminación de caries dental con su respectiva restauración, tratamientos endodónticos, un puente de metal-porcelana para mejorar su apariencia estética, extracciones de piezas dentarias, confección de una prótesis parcial removible acrílica superior y así obtener resultados positivos en cuanto a la rehabilitación oral de sus funciones como la masticación, deglución, fonética sobre todo estética, alcanzando y cumpliendo el objetivo planteado durante este proceso.

## **SUMMARY.**

This work of systematization Practice consists of an integral oral rehabilitation with fixed and removable prosthesis in a patient with multiple extractions in the upper jaw, during the period march-november of 2015 which was conducted in the clinic of the University of San Gregorio de Portoviejo.

Oral Rehabilitation in Dentistry is the area responsible for restoring dental system functions returning those aspects of health, aesthetics, oral function; besides self-esteem, confidence, self-confidence and their relationships with society. The purpose of rehabilitation is to restore oral health in a holistic manner, and seek solutions to lost parts or those parts affected by alterations in growth, disease or trauma.

During the course of this study a patient was rehabilitated when he underwent various treatments such as dental prophylaxis, removal of supragingival calculus and plaque and fluoridation. Removing dental caries with their respective restoration, endodontic treatments, a bridge porcelain fused to metal to improve your appearance, teeth removal, preparation of an acrylic removable partial upper denture and obtain positive results in terms of their oral rehabilitation functions like chewing, swallowing, phonetic and especially aesthetics, reaching and fulfilling the goal set for this process.



## ÍNDICE.

Certificación del tutor de sistematización práctica.....	II
Certificación del tribunal examinador.....	III
Declaración de autoría.....	IV
Agradecimiento.....	V
Dedicatoria.....	VI
Resumen.....	VII
Summary.....	VIII
Índice.....	IX
Introducción.....	1
Capítulo I.	
1.    Problematización.....	2
1. 1.    Tema.....	2
1. 2.    Planteamiento del problema.....	2
1. 3.    Delimitación.....	3
1. 4.    Justificación.....	4
1. 5.    Objetivo.....	5
1. 5. 1.    Objetivo general.....	5

## Capítulo II.

2.	Marco Teórico Conceptual y Referencial.....	6
2. 1.	Historia de la enfermedad o problema actual.....	6
2. 2.	Rehabilitación oral integral.....	12
2. 3.	Periodoncia.....	12
2. 3. 1.	Signos clínicos de salud gingival.....	13
2. 3. 2.	Criterios de la clasificación de las enfermedades gingivales.....	14
2. 3. 3.	Placa bacteriana o biofilm dental.....	14
2. 3. 4.	Cálculo dental.....,	15
2. 3. 5.	Cálculo supragingival.....	15
2. 3. 6.	Protocolos del control de la placa bacteriana.....	16
2. 3. 7.	Raspaje radicular.....	16
2. 3. 8.	Técnica de tratamiento periodontal.....	17
2. 4.	Operatoria dental.....	17
2. 4. 1.	Caries dental.....	18
2. 4. 2.	Caries de esmalte.....	18
2. 4. 3.	Clasificación de la caries dental.....	18
2. 4. 4.	Protocolo para realizar una preparación cavitaria.....	19
2. 4. 5.	Protocolo para la restauración cavitaria.....	21

2. 5.	Endodoncia.....	21
2. 5. 1.	Pulpa vital.....	22
2. 5. 2.	Pulpitis irreversible.....	23
2. 5. 3.	Protocolo para la biopulpectomía total.....	23
2. 5. 4.	Técnica utilizada para la condensación del conducto.....	25
2. 6.	Cirugía.....	25
2. 6. 1.	Infecciones odontógenas.....	26
2. 6. 2.	Extracción de dientes.....	27
2. 6. 3.	Protocolo para extracciones simples básicas. Técnica quirúrgica básica....	28
2. 6. 4.	Diagnóstico radiográfico.....	29
2. 6. 5.	Exámenes complementarios.....	29
2. 6. 6.	Medidas preoperatorias.....	29
2. 6. 7.	Medidas postoperatorias.....	31
2. 7.	Prótesis fija.....	31
2. 7. 1.	Coronas o puentes de metal-porcelana.....	32
2. 7. 2.	Endoposte.....	33
2. 7. 3.	Protocolo para la preparación de un puente metal-porcelana.....	33
2. 7. 4.	Coronas provisionales.....	34
2. 7. 5.	Manipulación de los tejidos y toma de impresión.....	34

2. 7. 6.	Técnica con dos tiempos para siliconas.....	35
2. 7. 7.	Técnica directa. Procedimiento directo.....	36
2. 7. 8.	Agentes cementantes y técnicas de cementado.....	36
2. 8.	Prótesis parcial removible.....	37
2. 8. 1.	Clases de kennedy.....	38
2. 8. 2.	Prótesis parcial removible de acrílico.....	39
2. 8. 3.	Registro de mordida.....	39
2. 8. 4.	Confección de los rodetes de oclusión.....	39
2. 8. 5.	Prótesis convencional.....	40
2. 8. 6.	Recomendaciones postoperatorias y control para el uso de la P. P. R.....	41
Capítulo III.		
3.	Marco Metodológico.....	42
3. 1.	Modalidad de trabajo.....	42
3. 2.	Métodos.....	42
3. 2. 1.	Técnicas de diagnóstico.....	43
3. 2. 2.	Técnicas o protocolo de trabajo.....	43
	Protocolo para una profilaxis previa.....	43
	Protocolo para una preparación y restauración cavitaria.....	43
	Protocolo para una biopulpectomía total.....	44

	Protocolo para una extracción simple.....	45
	Protocolo para la preparación de un puente metal-porcelana.....	45
	Protocolo para la elaboración de una prótesis parcial removible.....	46
3. 3.	Educación al paciente.....	46
3. 4.	Ética.....	47
3. 5.	Marco administrativo.....	48
3. 5. 1.	Recursos.....	48
3. 5. 2.	Cronograma.....	51
	Capítulo IV.	
4.	Resultados.....	52
	Anexos.....	54
	Bibliografía.	

## **INTRODUCCIÓN.**

La Rehabilitación Oral Integral se logra mediante la realización de procedimientos en las diferentes ramas especializadas de la Odontología, tales como la Periodoncia, Endodoncia, Cirugía, Operatoria, Prótesis Fija y Removible, recuperando la salud oral mediante técnicas modernas, aplicando y ejecutando todos los conocimientos prácticos y teóricos, con el fin de mejorar la funcionalidad y la estética del paciente.

El trabajo de Sistematización Práctica hace referencia en sí a la Rehabilitación Oral Integral con prótesis fija y removible en un paciente con extracciones múltiples en el maxilar superior, período marzo-noviembre de 2015. Así mismo, busca fomentar la educación en salud oral y prevención, logrando un individuo sano y con una mejor calidad de vida.

Antes de la ejecución de cualquier tratamiento odontológico es necesario efectuar una adecuada planificación del caso a tratar. Para esto se utilizan recursos diagnósticos tales como la Historia clínica, radiografías panorámicas y periapicales, modelos de estudios, exámenes de laboratorio y demás recursos que cooperen con verdadera información e identificar la enfermedad o problema actual que presenta el paciente para optar por el tratamiento indicado evitando futuras complicaciones.

Se pudo evidenciar el resultado obtenido del paciente mediante esta sistematización práctica la cual fue exitosa logrando una rehabilitación integral de su sistema bucal-oral, y proporcionarle un mejoramiento en su calidad de vida.

# CAPÍTULO I.

## 1. Problematización.

### 1. 1. Tema.

Rehabilitación Oral Integral con prótesis fija y removible en un paciente con extracciones múltiples en el maxilar superior, período marzo-noviembre de 2015.

### 1. 2. Planteamiento del problema.

El mejorar la apariencia de las sonrisas en los pacientes ha planteado retos en odontología estética sobre todo en adultos mayores. De hecho, en la actualidad la rehabilitación oral ha dado un giro extraordinario ya que no solo busca perfeccionar la estética dental sino también causar efectos positivos en la vida del paciente aportando a una mejor autoimagen y una autoestima fortalecida.

A nivel mundial, se han realizado estudios, entre ellos en la República Federal de Alemania, que se evidencia en un artículo publicado por el Dr. Christian Meller titulado: **Importancia de la odontología preventiva en el adulto mayor, una aproximación personal**, en el 2008, donde detalla que las enfermedades orales y su impacto en la salud y en la calidad de vida han evolucionado actualmente a un estado epidemiológico polarizado en el que su incidencia está afectando en especial a los más vulnerables de la población: los ancianos, sobre todo a los de bajos recursos económicos. Siendo esta población la más expuesta a múltiples factores de riesgo no solo en su salud general, sino también en su salud oral, que asimismo puede afectar notablemente su calidad de vida, bienestar e integridad.

En Latinoamérica, estudios que se realizaron en las clínicas odontológicas de la Universidad de Cartagena en la República de Colombia, según la Revista Clínica de Medicina de Familia, demostraron que la falta de dientes y ausencia de prótesis dental tiene una relación directa con la salud, debido a que al realizar inadecuadamente la función masticatoria, sobre todo de alimentos de consistencia dura, se producen trastornos en la nutrición. Además se afecta la autorrealización y la aceptación al generarse vergüenza, baja autoestima, dolor e incomodidad frente a otras personas durante el momento de las comidas y en los momentos de socialización. Desde esta perspectiva consideraron el impacto que tienen las terapias de rehabilitación bucal sobre esta población y cómo cambia la vida de estas personas con el simple hecho de devolverles la funcionalidad de su cavidad oral.

Las Clínicas Odontológicas de la Universidad San Gregorio de Portoviejo diariamente reciben un sinnúmero de personas que buscan someterse a distintos tratamientos odontológicos con el fin de resolver los diferentes problemas con los que acuden; es por esto que se rehabilitó de manera integral con prótesis fija y removible un paciente con extracciones múltiples en el maxilar superior, período marzo-noviembre de 2015. El mismo que presentó espacios edéntulos, caries, y pérdida de tejido dental que dejaba al diente en estado séptico y ocasionando pulpitis, logrando una rehabilitación no solo de la salud oral del paciente sino también sus funciones y él autoestima en general.

### **1. 3. Delimitación del problema.**

Campo: ciencias de la salud.



Área: odontología.

Aspecto: rehabilitación bucal.

Delimitación espacial: el presente trabajo se desarrolló en las clínicas odontológicas de la Universidad San Gregorio de Portoviejo, Provincia de Manabí, de la República del Ecuador.

Delimitación temporal: marzo-noviembre de 2015.

#### **1. 4. Justificación.**

Este trabajo de Sistematización Práctica basa su acción en lo planteado con el Objetivo 3 del Plan Nacional de desarrollo/ Plan Nacional del Buen Vivir 2013-2017 que se fundamenta en: mejorar la calidad de vida de la población, el cual menciona que la calidad de vida empieza por el ejercicio pleno de los derechos del Buen Vivir: agua, alimentación, salud, educación y vivienda, como prerequisite para lograr las condiciones y el fortalecimiento de capacidades y potencialidades individuales y sociales.

Cada persona tiene el derecho de recibir atención en salud de manera gratuita y con igualdad mejorando su calidad de vida, es por esto que la sistematización de práctica contribuye para dar la mejor atención posible y lograr una óptima rehabilitación oral. Con la atención brindada al paciente se buscó solucionar sus problemas bucales, aplicando los mejores materiales, técnicas y tratamientos, satisfaciendo las necesidades del paciente.

La Universidad San Gregorio de Portoviejo se vincula con la sociedad en general a través de la formación de profesionales altamente capacitados para ofrecer la atención a los sectores vulnerables y brindar asistencia odontológica a la comunidad.

Institucionalmente el trabajo de Rehabilitación Oral Integral con prótesis fija y removible en un paciente con extracciones múltiples en el maxilar superior, período marzo-noviembre de 2015, se justifica porque se logró evidenciar las destrezas prácticas de la autora en las diferentes ramas de la odontología tales como: Periodoncia, Cirugía Bucal, Endodoncia, Operatoria, Prótesis Fija y Prótesis Parcial Removible, mejorando la salud dental y solucionando los diversos problemas orales que presenta el paciente.

## **1. 5. Objetivo.**

### **1. 5. 1. Objetivo General.**

Rehabilitar integralmente mediante una prótesis fija y removible a un paciente con edentulismo parcial del maxilar superior para devolver las funciones del sistema dentario.

## **CAPÍTULO II.**

### **2. Marco Teórico Conceptual y Referencial.**

#### **2. 1. Historia de la enfermedad o problema actual.**

Paciente de 77 años, de sexo masculino, raza mestiza, con antecedente de salud sano. Acude a la consulta odontológica por odontalgia de las piezas anteriores en la arcada superior, el paciente refiere un dolor tipo pulsátil, intensidad agudo insoportable, con dolor localizado por estímulo y espontáneo, que se incrementan más con el frío y menos al calor. Se observa fractura de las piezas dentarias en la zona anterosuperior-izquierda y dado a toda esta sintomatología el paciente acude a nuestro servicio para realizar un mayor estudio y plan de tratamiento.

#### **Antecedentes patológicos.**

Personales: no refiere antecedentes.

Familiares: enfermedad cardiaca: madre del paciente.

#### **Examen físico.**

##### **Examen físico general.**

Paciente consciente de biotipo brevilíneo, ubicado en tiempo y espacio, que se le imposibilita caminar de forma rápida ya que anteriormente presento caída de su propia altura; así mismo en las fascias del paciente no se observan signos patonogmónicos. Presenta piel y mucosas con hidratación y coloración normal de acuerdo a la raza, sexo y edad, sin lesiones visibles. Con temperatura normotérmico,

frecuencia cardiaca de 80 pulsaciones/minuto y presión arterial de 130/100 mm de Hg.  
De estado panículo adiposo conservado.

**Examen físico regional.**

**Examen extraoral.**

Inspección. Al examen físico de la cabeza y cuello no presenta patología aparente. Faneras sin alteración, de tipo facial mesocefálico, con labios de color y movilidad normal. Tono muscular normotónico. Pliegues cutáneo normales. Sin presencia de tumefacción.

Palpación. Con respecto a los labios, articulación temporomandibular y ganglios linfáticos no presenta alteración.

Auscultación. Latido carotideo de buen ritmo y tono.

**Examen físico intraoral.**

Inspección. El indicador de caries (CPO) es de 20 (C: 11, P: 9, O: 0) 11 piezas cariadas, 9 piezas perdidas y cero piezas obturadas, lo que nos indica que 9 piezas dentales se encuentran en aparente estado sano.

Las piezas n° 24, 36, 46, 47, 48 presentan caries de primer grado (caries de esmalte). Las piezas n° 11, 12 están indicadas para extracción por presentar fractura a nivel coronal; la pieza 14 por presentar movilidad grado III y la 17 por caries y reabsorción también está indicada para la extracción. Las piezas n° 16, 15, 21, 25, 26,

27, 37, 34, 44 son piezas perdidas. La pieza n° 13 presenta un extenso desgaste incisal que compromete la pulpa y la n° 22 con caries de tercer grado están indicadas para endodoncia. Las piezas n° 23, 35, 33, 32,31, 41, 42, 43, 45 se encuentran en estado sano. Las piezas n° 36, 35, 33, 32, 31, 41, 42, 43, 45, 46, 47, 48 presentan placa bacteriana y cálculo.

Por vestibular. Las encías se encuentran de consistencia blanda de color rojo, con una textura brillante y lisa, observándose inflamación gingival.

En la parte interna. Los labios se encuentran de consistencia normal, mucosa rosada, lisa y brillante, húmeda y delgada, se observa fondo de surco y frenillos labiales tanto en el labio superior como inferior. Los carillos presentan una mucosa rosada, lisa y brillante. Sin ninguna alteración.

Por palatino. El paladar duro presenta una mucosa rosa pálida, gruesa y adherida al hueso adyacente, el paladar blando se encuentra de color rosado, liso y brillante.

La lengua. De consistencia blanda, movimientos libres, de color rosado. No se encuentra inflamación, úlceras o variación del tamaño y textura. En la cara ventral de la lengua se observa el frenillo lingual que llega hasta el piso de la boca. Piso o suelo de la boca: de mucosa rosada, lisa, brillante y húmeda.

Palpación. En la palpación de las partes blandas de la cavidad bucal no se encuentra ninguna variación o presencia de anomalía o tumefacción, en los tejidos duros de la cavidad bucal como el hueso alveolar y paladar duro no se encuentran fistulas o úlceras, ni crecimientos óseos anormales.

Percusión. En la pieza n° 22 presenta dolor a la percusión vertical.

(Ver Anexo 2 Historia Clínica y Odontograma)

### **Exámenes complementarios.**

Radiografía panorámica.

Radiografías periapicales.

Hemograma completo con TP Y TPT.

### **Diagnósticos radiográficos.**

#### **RX Panorámica.**

Maxilares. Se observa:

Reabsorción de la cresta alveolar ósea en forma vertical a nivel de las piezas n° 12, 13, 23, en forma horizontal piezas n° 14, 17, 24.

Ensanchamiento del ligamento periodontal en las piezas n° 11, 22, 17.

Caries dental en la pieza n° 22 y 24

Fractura coronal de las piezas n° 11 y 12.

Ausencia de las piezas n° 16, 15, 21, 25, 26, 27.

Mandíbula. Se observa:

Reabsorción de la cresta alveolar ósea en forma vertical a nivel de las piezas n° 31, 32, 33, 41, 42, 43, y en forma horizontal piezas n° 35, 36, 45, 46, 47, 48.

Ensanchamiento del ligamento periodontal en las piezas n° 33, 36, 43, 46, 48.

Presencia de cálculo supragingival a nivel de las piezas n° 31, 32, 33, 35, 36, 41, 42, 43, 45, 46, 47, 48.

Caries dental en las piezas n° 36, 46, 47, 48.

Ausencia de las piezas n° 37, 34, 44.

**Diagnóstico presuntivo.**

Placa bacteriana.

Cálculo dental.

Caries.

Pulpitis.

Restos radiculares.

Pérdida de soporte periodontal.

Edentulismo parcial.

### **Plan de tratamiento.**

Un paciente que presenta una conducta inadecuada de su higiene oral, está propenso a un sin número de complicaciones bucales, sobre todo en pacientes geriátricos que son propensos a sufrir alteraciones de la salud oral, en tal sentido se realiza el diagnóstico y el plan de tratamiento esperando un pronóstico favorable, el mismo que se explica a continuación:

El paciente requiere de un raspado supagingival y subgingival debido a que presenta cálculo dental en sus piezas dentarias, posterior a esto su correspondiente cepillado y fluorización.

Además presenta caries en las piezas n° 24, 36, 46, 47, 48 a nivel oclusal (Clase I) por lo que requieren ser restauradas con resina para su mayor estética.

También necesita tratamiento de conducto en las piezas n° 13 y 22, teniendo en cuenta esto se tomarán de pilar para la posterior colocación de un puente fijo de metal porcelana desde la pieza n° 13 hasta la 22.

Hay que realizar la extracción de las piezas n° 11, 12 (fractura a nivel de la corona), n° 14 (movilidad grado II), n° 17 (Caries y reabsorción).

Finalizando los procedimientos anteriormente mencionados se tomará en cuenta las piezas ausentes (15, 16, 17, 25, 26, 27) para la realización de una prótesis removible acrílica superior; esperando con esto la satisfacción completa del paciente.



## **2. 2. Rehabilitación Oral Integral.**

La Rehabilitación Oral Integral se logra mediante la realización de procedimientos en las diferentes ramas especializadas de la Odontología, tales como la Periodoncia, Endodoncia, Cirugía, Operatoria, Prótesis Fija y Removible recuperan la salud oral mediante técnicas modernas, aplicando y ejecutando todos los conocimientos prácticos y teóricos, con el fin de mejorar la funcionalidad y la estética del paciente. Por otro lado también se busca la prevención y fomentar la educación oral combatiendo afecciones logrando obtener un individuo más sano y con una mejor calidad de vida.

## **2. 3. Periodoncia.**

Analizando la obra de Gómez & Campos<sup>1</sup> (2009), se puede citar que:

El Periodoncio o periodonto (peri: alrededor; odonto: diente) es el conjunto de tejidos que constituyen el órgano de sostén y protección del elemento dentario. Está sujeto a variaciones morfológicas y funcionales, así como a cambios con la edad. Es decir, el periodoncio se ajusta continuamente a las modificaciones que surgen con el envejecimiento, la masticación y el medio bucal. El término de periodoncio marginal se refiere a la gingiva y a la porción cervical de los tejidos de sostén del diente. (p. 334)

Examinando la obra de Enrille de Rojas & Fuenmayor<sup>2</sup> (2009), se puede nombrar que:

A lo largo de la vida las superficies del cuerpo están expuestas a la colonización por microorganismos. En la boca, los dientes aportan superficies duras, donde no existe descamación, lo que permite el desarrollo de depósitos bacterianos. Estos depósitos se organizan en forma de biofilms, que son los responsables de las enfermedades periodontales. La mayoría de las enfermedades infecciosas son causadas por distintos agentes cuando éstos penetran en los tejidos. Sin embargo, en las enfermedades periodontales los

---

<sup>1</sup> Gómez de Ferraris, M., & Campos Muñoz, A. (2009). *Histología, Embriología e Ingeniería Tisular Bucodental*. Volumen 3. Estados Unidos Mexicanos. Editorial Médica Panamericana.

<sup>2</sup> Enrille de Rojas, F., & Fuenmayor Fernández, V. (2009). *Manual de Higiene Bucal*. República de Argentina. Editorial Medica Panamericana.

agentes infecciosos se encuentran fuera de los tejidos: en la superficie del diente y en la bolsa periodontal. (p. 2)

### 2. 3. 1. Signos clínicos de salud Gingival.

Estudiando la obra de A. Harpenau y Cols<sup>3</sup> (2014), se puede aludir que:

El color se basa en el tejido gingival que presenta una superficie delgada de epitelio escamoso estratificado, está queratinizado o paraqueratinizado de forma ligera y es traslúcido. Bajo el epitelio, en la unión con el tejido conectivo, pueden presentarse pigmentos de melanina y melanocitos; la cantidad de éstos varía de paciente a paciente. En el tejido conectivo superficial, bajo el epitelio, existen asas capilares que se proyectan dentro de las papilas dérmicas entre las crestas epiteliales del epitelio; aunque aquéllas no se encuentran abiertas, sí responden a la actividad homeostática de sus esfínteres precapilares. Dentro de los capilares se encuentran los eritrocitos, y es el pigmento rojizo dado por la hemoglobina de éstos, el cual es la base del color gingival.

La encía sana con frecuencia es descrita de color rosa coral o salmón.

La encía insertada san deberá tener una textura punteada, similar a la cáscara de la naranja; esto se aprecia mejor cuando la encía se seca ya sea con aire o con gaza en forma ligera.

El concepto clínico de los márgenes gingivales sanos incluye aquellos que son delgados, en forma de cuchillo, y adaptados de manera estrecha a la corona, lo cual de da contorno. Desde una vista labial, los márgenes tienen una forma festoneada al pasar de diente a diente.

La consistencia de la encía sana es firme, inmóvil y resiliente. (p. 7)

El paciente presenta acumulación de placa bacteriana y cálculo dental en las zonas anteriores y posteriores de ambas arcadas por lo que es necesario realizar detartraje y profilaxis dental como primer paso para la rehabilitación oral integral. Es por esto que para los problemas de placa bacteriana y cálculo dental se debe iniciar con una buena educación en salud oral para evitar que vuelvan aparecer y se empieza con lo expresado anteriormente.

---

<sup>3</sup> A. Harpenau, L., T. Kao, R., P. Lundergan, W., & Sanz, M. (2014). *Periodoncia e Implantología dental de Hall: Toma de decisiones*. (1ª ed.). Estados Unidos Mexicanos. Editorial El Manual Moderno.

### 2. 3. 2. Criterios de la Clasificación de las Enfermedades Gingivales.

Considerando la obra de Lindhe & Lang<sup>4</sup> (2009), se puede anotar que:

#### Gingivitis inducida por la placa Bacteriana.

Es la inflamación de la encía como resultado de la actividad de bacterias localizadas a la altura del margen gingival. Comienza en el margen gingival y se pueden extender a todo el resto de los tejidos gingivales. Los signos clínicos de inflamación, que incluyen cambios en el contorno, el color, y la consistencia de la encía, se asocian con un tejido periodontal con nivel de inserción estable. La inflamación gingival en poblaciones de adultos mayores es más pronunciada al margen de la cantidad de placa bacteriana presente. La razón de la diferencia relacionada con la edad en la respuesta inflamatoria asociada con la placa. La intensidad de los signos y los síntomas clínicos de gingivitis puede variar de un individuo a otro y sus hallazgos más comunes son: eritema, edema, sangrado, sensibilidad, dolor y agrandamiento gingival. (pp. 408, 409)

Enfermedades gingivales asociadas con hormonas endógenas.

Gingivitis asociada con la pubertad.

Gingivitis asociada con el ciclo menstrual.

Enfermedades Gingivales asociadas con el embarazo.

Enfermedades Gingivales asociadas con medicaciones.

Aumento de tamaño de la encía inducido por fármacos.

Gingivitis asociada con anticonceptivos orales.

Enfermedades Gingivales asociadas con enfermedades sistémicas.

Gingivitis asociada con la Diabetes Mellitus.

Gingivitis asociada con la leucemia.

Eritema gingival lineal.

Enfermedades Gingivales asociadas con desnutrición.

Enfermedades Gingivales asociadas con la leucemia.

Enfermedades Gingivales asociadas con lesiones ulcerosas. (p. 405)

### 2. 3. 3. Placa bacteriana o biofilm dental.

Observando la obra de Enrille de Rojas & Fuenmayor<sup>5</sup> (2009), se puede conocer que:

Las bacterias que se encuentran en la cavidad oral pueden estar organizadas de dos maneras: por un parte, las que se encuentran en la saliva suspendidas en la fase líquida, adoptando una forma que se denomina planctónica (forma de crecimiento de las bacterias cuando flotan suspendidas en un medio líquido); o bien, las bacterias que se encuentran sobre una superficie dura (diente, reconstrucciones, prótesis e implantes) formando una película gelatinosa

---

<sup>4</sup> Lindhe, J., & Lang, N. (2009). *Periodontología Clínica e Implantología Odontologica*. (5ª ed.). República de Argentina. Editorial Médica Panamericana.

<sup>5</sup> Enrille de Rojas, F., & Fuenmayor Fernández, V. (2009). *Manual de Higiene Bucal*. República de Argentina. Editorial Medica Panamericana.

adherente: la placa dental. La placa dental es el principal agente etiológico de las caries y de las enfermedades periodontales. (p. 2)

Eley y Cols<sup>6</sup> (2012) señalaron que “la placa dental es una biopelícula bacteriana, una compleja asociación de numerosas especies bacterianas diferentes juntas en un único entorno. Esta disposición puede tener ventajas importantes para las bacterias y el huésped” (p. 19).

#### 2. 3. 4. Cálculo dental.

Comparando la obra de Eley y Cols<sup>6</sup> (2012), se puede señalar que:

El cálculo, la costra «costra pétre» que se forma en los dientes, se ha asociado a la enfermedad periodontal, Junto con otras calcificaciones patológicas (p.ej., cálculos renales y biliares), el cálculo dental ya se describió en antiguos escritos médicos. Es una masa calcificada que se forma y adhiere a la superficie de los dientes y otros objetos sólidos de la boca no expuestas a la fricción (p. ej., restauraciones y prótesis dentales). El sarro es la placa calcificada. Las fases de su formación pueden estudiarse mediante carillas de plástico adheridas a los dientes o prótesis dentales. (p. 22)

#### 2. 3. 5. Cálculo supragingival.

Investigando la obra de Eley y Cols<sup>6</sup> (2012), se puede transcribir que:

Por definición, es coronal al margen gingival. Se deposita en las superficies dentales que se encuentran frente a la salida de los conductos salivales, en las superficies linguales de los incisivos inferiores y en las superficies vestibulares de los molares superiores, pero puede depositarse en cualquier diente o prótesis dental que se hayan limpiado bien (p. ej., en la superficie oclusal de un diente antagonista). Es de color amarillo claro, salvo que se haya teñido por otros factores (p.ej., tabaco, vino, betel), bastante duro y frágil y se desprende con facilidad del diente con un instrumento adecuado. (p. 22)

---

<sup>6</sup> Eley, B., Soory, M., & Manson, J. (2012). *Periodoncia*. (6ª ed.). Reino de España. Editorial Elsevier.

### 2. 3. 6. Protocolos del control de la placa bacteriana.

Considerando una obra de Enrille de Rojas & Fuenmayor<sup>7</sup> (2009), describe que:

El control de la placa bacteriana supone una serie de actividades que deben estar perfectamente coordinadas para obtener los mejores resultados preventivos. En el control de la PB estamos implicados dos responsables: de una parte el profesional (odontólogo y/o higienista) y de otra el propio paciente. Por lo tanto, la responsabilidad de la salud periodontal de nuestros pacientes recae tanto en el profesional (responsable del diseño del protocolo y de la adecuada motivación al paciente) como en el paciente (cumplimiento de las visitas de control y seguimiento de los cuidados recomendados) a partes iguales. En un protocolo de control de placa debemos tener presente que la eliminación completa de las bacterias que componen la PB es un objetivo irreal: no podemos dejar una cavidad oral totalmente estéril, entre otras razones porque es una utopía, pero además no sería positivo para la salud, ya que destruiríamos un sistema ecológico bacteriano que está diseñado para evitar la proliferación de hongos y otros microorganismos exógenos. Por lo tanto, su diseño ha de ser siempre personalizado y abierto a modificaciones en función de distintos factores que pueden ir variando con el paso del tiempo: la edad, presencia de factores de riesgo, tasa de formación de cálculo dental, grado de cumplimiento de las medidas de higiene (índice de placa), cumplimiento de las visitas de mantenimiento, inflamación gingival o presencia de bolsas periodontales; en definitiva, debe acomodarse a la susceptibilidad personal que en ese periodo de su vida presente el paciente a la enfermedad periodontal. (pp. 49, 50)

### 2. 3. 7. Raspaje radicular.

Razonando la obra de Bascones<sup>8</sup> (2009), se puede citar que:

Se denomina raspaje a la técnica por la cual se eliminan cálculos, placa, pigmentación y otros depósitos orgánicos de la superficie dentaria. Mediante el alisado radicular se elimina sustancia dentaria necrótica y se igualan superficies. Ambos constituyen el tratamiento etiológico fundamental de la enfermedad periodontal, el cual va dirigido a la superficie dentaria. (p. 441)

---

<sup>7</sup> Enrille de Rojas, F., & Fuenmayor Fernández, V. (2009). *Manual de Higiene Bucal*. República de Argentina. Editorial Medica Panamericana.

<sup>8</sup> Bascones Martínez, A. (2009). *Periodoncia Clínica e Implantología Oral*. Comunidad de Madrid. Editorial Avances Médico-Dentales, S. L.

### 2. 3. 8. Técnica de tratamiento periodontal.

Indagando la obra de Bascones<sup>9</sup> (2009), se puede referenciar que:

#### Detección del Cálculo.

Hay que detectar los cálculos supragingivales, furcaciones y depresiones del desarrollo, lo que requiere experiencia y destreza en el manejo de la sonda o el explorador. Para ello, se toma la sonda en la posición de lapicero modificada, lo que no nos da el máximo de la sensibilidad táctil en la detección del cálculo supragingival y de otras irregularidades.

Tras establecer un apoyo estable de los dedos, se introduce la punta de la sonda hasta el fondo de la bolsa, adaptándola al diente para obtener un mayor grado de sensibilidad y evitar traumatismos, y se realizan suaves movimientos exploratorios hacia arriba y abajo sobre la superficie radicular. Al nivel interproximal, los movimientos deben extenderse, por lo menos hasta la mitad de la superficie y sobrepasar la zona de contacto, con el fin de detectar completamente los depósitos interproximales. (pp. 445-447)

#### Eliminación del Cálculo. Raspaje Supragingival.

Generalmente, los cálculos están menos calcificados y adheridos que los supragingivales, y al estar situados por encima del margen nos permite tener visión directa y una gran libertad de movimientos. La eliminación puede realizarse de dos formas, bien sea de forma manual o bien ultrasónica.

Para la eliminación manual se emplean, normalmente, hoces o curetas, rara vez las azadas y los cinceles. Para esto se sostiene el instrumento en forma de lapicero modificada y se apoyan los dedos de forma firme y segura en los dientes adyacentes a la zona de trabajo. La parte activa del instrumento se adopta sobre la superficie a trabajar con ángulo algo menor de 90°, mientras que la parte cortante debe colocarse debajo del cálculo, realizando movimientos cortos y enérgicos en todos los sentidos, pero con sumo cuidado para no lacerar el margen gingival ni rayar la superficie radicular expuesta. Así hasta ver y percibir de forma táctil que no quedan depósitos supragingivales. (p. 448)

### 2. 4. **Operatoria dental.**

Analizando la obra de Barrancos & Barrancos<sup>10</sup> (2011), se puede mencionar que:

La operatoria dental como la disciplina odontológica que enseña a prevenir, diagnosticar y curar enfermedades así como a restaurar las lesiones, alteraciones o defectos que puede sufrir un diente para devolverle su forma, estética y función dentro del aparato masticatorio y en armonía con los tejidos

---

<sup>9</sup> Bascones Martínez, A. (2009). *Periodoncia Clínica e Implantología Oral*. Comunidad de Madrid. Editorial Avances Médico-Dentales, S. L.

<sup>10</sup> Barrancos Mooney, J., & Barrancos, P. J. (2011). *Operatoria Dental: Integración Clínica*. (4ª ed.). República de Argentina. Editorial Médica Panamericana.

adyacentes. La operatoria dental es el esqueleto, la estructura básica sobre la que descansa la odontología. (p. 2)

#### 2. 4. 1. Caries dental.

Examinando la obra de Barrancos & Barrancos<sup>11</sup> (2011), se puede citar que:

La caries es una enfermedad de los tejidos calcificados del diente provocada por ácidos que resultan de la acción de microorganismos sobre los hidratos de carbono. Su mecanismo se caracteriza por la descalcificación de la sustancia inorgánica, que va acompañada o seguida por la desintegración de la sustancia orgánica. Se localiza preferentemente en ciertas zonas y su tipo depende de los caracteres morfológicos del tejido. (p. 300)

#### 2. 4. 2. Caries de Esmalte.

Estudiando la obra de Laserna<sup>12</sup> (2008), se puede aludir que:

La caries dental comienza en el esmalte dental, y avanza hacia el interior del diente hasta destruirlo. Puede existir un gran dolor agudo al ingerir dulces o bebidas ácidas, y hasta pulsante, asociado con la hipersensibilidad térmica y la inflamación de la pulpa dentaria. Produce una alteración estética con sensación de dentadura estropeada y sucia, lo que es consecuencia de alteraciones en el bienestar físico y psíquico, que puede llegar a producir neurosis. (p. 55)

#### 2. 4. 3. Clasificación de la caries dental.

Considerando la obra de Langlais<sup>13</sup> (2011), se puede anotar que:

Clase I. Es la caries que afecta la superficie oclusiva de un diente posterior. Se origina cuando las bacterias invaden una oquedad central, un surco o fisura oclusiva profunda, permanecen guarecidas por meses, y producen disolución ácida del esmalte.

---

<sup>11</sup> Barrancos Mooney, J., & Barrancos, P. J. (2011). *Operatoria Dental: Integración Clínica*. (4ª ed.). República de Argentina. Editorial Médica Panamericana.

<sup>12</sup> Laserna Santos, V. (2008). *Higiene Dental, Persona Diaria*. [En Línea]. Consultado: [23, octubre, 2015] Disponible en: [https://books.google.com.ec/books?id=ul75feqDFTcC&pg=PA55&dq=caries+de+esmalte&hl=es&sa=X&redir\\_esc=y#v=onepage&q&f=false](https://books.google.com.ec/books?id=ul75feqDFTcC&pg=PA55&dq=caries+de+esmalte&hl=es&sa=X&redir_esc=y#v=onepage&q&f=false).

<sup>13</sup> Langlais, R. (2011). *Atlas a color de Enfermedades Bucales*. (4ª ed.). Estados Unidos Mexicanos. Editorial El Manual Moderno.

La destrucción del esmalte y la dentina permite que el surco carioso crezca, se oscurezca y se reblandezca. Las caries clase I que son incipientes o pequeñas, se tratan por mineralización con barniz de flúor y selladores. Las lesiones más grandes requieren el uso de materiales compuestos o amalgama. (p. 64)

Clase II.

Clase III.

Clase IV.

Clase V.

#### 2. 4. 4. Protocolo para realizar una preparación cavitaria.

La preparación del campo operatorio tiene como objetivo facilitar las maniobras tendientes a restaurar elementos dentarios e incluye los siguientes pasos:

Observando la obra de Barrancos & Barrancos<sup>14</sup> (2011), se puede conocer que:

Lavado y desinfección.

Evaluación.

Anestesia/ analgesia.

Aislamiento e iluminación.

Separación y protección.

Comparando nuevamente la obra de Barrancos & Barrancos<sup>14</sup> (2011), se puede señalar que:

Tiempos Operatorios De la Preparación.

Maniobras Previas. Antes de proceder directamente a la preparación dentaria es de importancia fundamental para el éxito del tratamiento realizar una serie de maniobras inspiradas en criterios terapéuticos, biológicos, estéticos y mecánicos para lograr en definitiva una armonía en el funcionamiento del aparato masticatorio, una mayor duración de la restauración y una rehabilitación funcional del paciente.

Apertura. Se abren los tejidos duros para llegar a la lesión.

Conformación. Se efectúa la eliminación de la dentina cariada, y volvemos a la fuente primitiva (Black), que recomienda obtener el contorno en este instante de la preparación cavitaria. Consideramos que es preferible proceder de

---

<sup>14</sup> Barrancos Mooney, J., & Barrancos, P. J. (2011). *Operatoria Dental: Integración Clínica*. (4ª ed.). República de Argentina. Editorial Médica Panamericana.



inmediato a la conformación cavitaria porque, al hacerlo, automáticamente se va eliminando tejido cariado o debilitado. (p. 537)

Contorno  
Resistencia  
Profundidad  
Conveniencia  
Extensión Final

Extirpación de los tejidos deficientes. Terminada la conformación corresponde proceder a la extirpación de tejidos deficientes que pudieran haber quedado en el interior de la cavidad. Preferimos la denominación de tejidos deficientes porque permite incluir no solo a la dentina cariada, sino también al cemento cariado, a la dentina hipoplásica, descalcificada o alterada por cualquier tipo de lesión además de la caries y aun al esmalte pigmentado o deficiente cuando se realiza ameloplastia, carillas o procedimientos similares.

Protección Dentinopulpar. Una vez eliminados los tejidos deficientes procedemos, por ordenamiento lógico, a proteger los tejidos dentarios remanentes, lo que significa en esencia la protección dentinopulpar.

Retención o anclaje. Se deben incluir en este momento las maniobras de retención o anclaje para subrayar la necesidad de proteger en primer término el órgano dentinopulpar y luego obtener las formas de retención y/o anclaje necesarias para complementar la estabilidad de la restauración.

Terminación de paredes. Se debe diferenciar entre terminación y biselado porque solo se realizará bisel cuando sea requerido, y la mayoría de las veces no lo es.

Limpieza. Coincidimos con todos los autores consultados en ubicar la limpieza en este momento de la preparación solo por razones didácticas, ya que la limpieza se realiza repetidas veces en todos los tiempos operatorios anteriores, especialmente después de la extirpación de tejidos deficientes. (p. 538)

Investigando la obra de Palma & Sánchez<sup>15</sup> (2007), se puede transcribir que:

Las cavidades se realizan con instrumental rotatorio y fresas de diamante y carburo de tungsteno, cuyo extremo distal tendrán una determinada forma, en función de la extensión y localización de la lesión de caries.

Una vez eliminado el tejido lesionado, se comprueba que su eliminación ha sido completa, para lo que se puede utilizar sustancias químicas colorantes. Se procederá a eliminar la dentina reblandecida con instrumental cortante de mano como las cucharillas excavadoras.

Posteriormente se conforma la cavidad con una morfología adecuada en función del tipo de material que se utilice para la obturación.

En las cavidades que van a ser obturadas con composite no se requiere un espesor mínimo, por lo que se puede conservar mayor estructura dentaria. Los bordes cavitarios requieren un biselado con la superficie (borde cavosuperficial) para evitar la fractura y al mismo tiempo conseguir el sellado

---

<sup>15</sup> Palma Cárdenas, A., & Sánchez Aguilera, F. (2007). *Técnicas de Ayuda Odontológica Estomatológica*. (1ª ed.). Reino de España. Editorial Thomson Paraninfo.

periférico de la obturación, alejando el peligro de la recidiva de caries. El biselado se efectúa mediante instrumental rotatorio (fresas de diamante o de carburo de tungsteno). (p. 201)

#### 2. 4. 5. Protocolo para la restauración cavitaria.

Razonando la obra de Nocchi<sup>16</sup> (2008), se puede conocer que:

Selección de la técnica restauradora.- con relación a la resina compuesta podemos confeccionar restauraciones en dientes posteriores mediante las técnicas directa, semidirecta e indirecta. Los factores más determinantes para la elección de la técnica restauradora con resina compuesta en dientes posteriores son la localización y la extensión de la lesión cariosa, en particular lo que se refiere al compromiso de la superficie oclusal.

Selección de la resina compuesta.- en situaciones clínicas en que hay compromiso de la superficie oclusal o próximo-oclusal, se prefieren las resinas microhíbridas o nanopartículas, debido a que están avaladas por estudios de laboratorio y clínicos aceptables y también por su mayor cantidad de carga inorgánica. En situaciones clínicas en que hay compromiso solamente de la superficie proximal, vestibular o lingual, se pueden utilizar las resinas microhíbridas, nanopartículas, micropartículas, *flow* o incluso una combinación de estas.

Selección de la técnica protección del complejo dentinopulpar.- En estos casos preferimos utilizar el cemento de ionómero de vidrio resinoso fotopolimerizable como un liner debido a sus características de adhesividad al sustrato dental, mejor resistencia mecánica, capacidad de liberación de flúor y practicidad de uso. (p. 239)

#### 2. 5. **Endodoncia.**

Leyendo la obra de Soares & Goldberg<sup>17</sup> (2012), se puede saber que:

La endodoncia es el campo de la odontología que estudia la morfología de la cavidad pulpar, la fisiología y la patología de la pulpa dental, así como la prevención y el tratamiento de las alteraciones pulpares y de sus repercusiones sobre los tejidos peridentales. (p. 21)

---

<sup>16</sup> Nocchi Conceição, E. (2008). *Odontología Restauradora: Salud y Estética*. (2ª ed.). República de Argentina. Editorial Médica Panamericana.

<sup>17</sup> Soares, I. J., & Goldberg, F. (2012). *Endodoncia: Técnica y Fundamentos*. (2ª ed.). República de Argentina. Editorial Médica Panamericana.

Para una correcta indicación de tratamientos endodónticos, es de suma importancia para el Odontólogo disponer de un correcto diagnóstico clínico y radiográfico de la alteración patológica pulpar aguda, lo más preciso posible, ya que es la base fundamental para instituir la terapéutica a ser realizada.

### 2. 5. 1. Pulpa vital.

Examinando la obra de Gunnar y Cols<sup>18</sup> (2011), se puede nombrar que:

Bajo condiciones normales y fisiológicas la pulpa está bien protegida de las lesiones y elementos dañinos en la cavidad oral por una cubierta de tejido duro externo de los dientes y el periodonto intacto. Cuando por cualquier razón se quebranta la integridad de esta barrera de tejidos, los microorganismos y las sustancias que producen pueden acceder a la pulpa y afectar su salud. El desafío microbiano más común de la pulpa deriva de la caries. Aun en etapas tempranas pueden entrar a la pulpa las sustancias de las bacterias que causan caries a través de los túbulos de dentina expuestos.

Como cualquier tejido conectivo, la pulpa responde a esto con inflamación. La inflamación está dirigida a neutralizar y eliminar el agente dañino. Entonces, la pulpa puede reaccionar en una manera que le permita sostener la irritación y permanecer funcional. No obstante, cuando la caries se extiende a la vecindad de la pulpa, la respuesta puede ser destructiva y resultar en dolor intenso y muerte del tejido. (pp. 3, 4)

Teniendo en cuenta todas estas definiciones Gunnar y Cols<sup>18</sup> (2011) indican que “la pulpitis es la inflamación de la pulpa dental. La pulpitis sintomática y asintomática, así como la pulpitis irreversible y reversible son términos comúnmente utilizadas para especificar lesiones con y sin síntomas dolorosos” (p. 4).

---

<sup>18</sup> Gunnar, B., Preben, H.-B., & Claes, R. (2011). *Endodoncia*. (2ª ed.). Estados Unidos Mexicanos. Editorial El Manual Moderno.

### 2. 5. 2. Pulpitis irreversible.

Estudiando la obra de Canalda & Brau<sup>19</sup> (2014), se puede citar que:

Dentro del concepto clínico de pulpitis irreversible pueden distinguirse diferentes formas histopatológicas de presentación. En primer lugar, se observan las formas agudas y las crónicas; entre las primeras se diferencian la forma serosa, en la que se produce inflamación limitada de la pulpa con infiltración microbiana o de sus toxinas, y la forma purulenta, también denominada absceso pulpar, donde aparece una fusión purulenta, con células necróticas y degenerativas, elementos celulares y microorganismos.

#### Técnica Operatoria.

El tratamiento de la pulpitis irreversible se denomina biopulpectomía total, que etimológicamente corresponde a bio (vitalidad), pulp (pulpa) y ectomía (cortar), por lo que puede definirse como la extirpación total de la pulpa cameral y radicular del diente afectado. (p. 232)

Considerando la obra de Canalda & Brau<sup>19</sup> (2014), se puede anotar que:

A continuación el interrogatorio se centrará en el diente que es motivo de consulta, con lo que se consigue un diagnóstico de presunción mediante los datos obtenidos: el dolor localizado en el diente concreto, que refiere el paciente, irradiado a las trayectorias nerviosas correspondientes según el diente afectado, que puede incrementarse por los cambios térmicos, los azúcares y los ácidos y que, además de ser agudo, es persistente y prácticamente no se alivia con analgésicos, orienta hacia una pulpitis irreversible. La exploración con sonda debe practicarse con extrema cautela, ya que el contacto con la pulpa puede desencadenar un dolor importante; así como las pruebas térmicas y eléctricas, en las que normalmente se obtiene una respuesta alterada respecto a la normalidad.

La imagen radiográfica (radiografía de diagnóstico) es importante, no por el diagnóstico pulpar, sino para obtener la máxima información sobre la morfología interna del diente y poder determinar previamente posibles problemas terapéuticos durante la realización del tratamiento quirúrgico. (pp. 233, 234)

### 2. 5. 3. Protocolo para la biopulpectomía total.

Observando nuevamente de la obra Canalda & Brau<sup>20</sup> (2014), se puede conocer que:

---

<sup>19</sup> Canalda Sahli, C., & Brau Aguadé, E. (2014). *Endodoncia: Técnicas Clínicas y Bases Científicas* (3ª ed.). Reino de España. Editorial Elsevier.

Anamnesis, exploración y diagnóstico, Rx diagnóstica.

Preparación del diente y aislamiento del campo operatorio:  
Remoción de la dentina careada.  
Aislamiento del campo operatorio.

Apertura cameral y localización de conductos:  
Comunicación con cámara pulpar: fresa redonda diamantada.  
Eliminación total del techo cameral y astas pulpares con la fresa Endo Z.  
Localización y entrada de conductos con limas. (Limas K: 08, 10, 15)  
Permeabilización, remodelado, acceso y determinación LTA.  
Determinación de la Longitud d prueba, colocando la lima en el conducto con el localizador conectado hasta 0,5 mm de la marca apical del mismo o midiendo la rx diagnóstica.  
Permeabilización del conducto, alcanzando la longitud total del conducto con limas K con movimientos de cuerda de reloj.

Instrumentación/Irrigación:  
Preparación del tercio coronario con irrigación de Hipoclorito de sodio al 2,5%.  
Determinación LT definitiva: Rx de mensuración.  
Preinstrumentación.

Preparación del conducto:  
Determinación del calibre apical.  
Instrumentación del tercio apical.

Obturación de conductos:  
Secado con puntas de papel estándar.  
Elección del cono maestro estéril, con el diámetro de la LT.  
Rx de Conometría.

Selección, manipulación y colocación del cemento sellador:  
Colocación de la punta principal.  
Condensación lateral con espaciador y puntas accesorias.  
Toma de radiografía de la condensación.

Obturación de la cámara pulpar:  
Limpieza de todo el material endodóncico con algodón.  
Restauración final, preferible colocar una base de ionómero de vidrio y luego la resina.  
Rx de obturación definitiva.

Recomendaciones al paciente.  
Indicaciones postoperatorias.  
Controles a distancia. (pp. 237, 238)

---

<sup>20</sup> Canalda Sahli, C., & Brau Aguadé, E. (2014). *Endodoncia: Técnicas Clínicas y Bases Científicas* (3ª ed.). Reino de España. Editorial Elsevier.

#### 2. 5. 4. Técnica utilizada para la condensación del conducto.

Comparando la obra de Gunnar y Cols<sup>21</sup> (2011), se puede señalar que:

##### Compactación Lateral.

En las técnicas de compactación lateral se insertan puntas secundarias adicionales y se compactan de forma lateral alrededor de la punta maestra, para reducir el grosor de la capa del sellador. En esta técnica, después de cementar la punta maestra en su posición, se colocan espaciadores diseñados especialmente-instrumentos largos, cónicos y puntiagudos- en el conducto, en una posición tan apical como sea posible, y la punta maestra es compactada de manera lateral contra la pared del conducto, Después, se retira el espaciador y la primera punta auxiliar se fuerza por completo en su lugar. El conducto es obturado de esta manera hasta que no sea posible colocar otra punta accesoria a más de 2 a 3 mm dentro del conducto. Se elimina el exceso de gutapercha en el orificio del conducto con un instrumento caliente, y la compactación final se completa con presión vertical con un condensador-un instrumento con una punta apical plana. (p. 225)

#### 2. 6. **Cirugía.**

Indagando la obra de Gay & Berini<sup>22</sup> (2011), se puede referenciar que:

Dentro de los medios que se emplean para el tratamiento de las enfermedades (terapéutica), existe uno caracterizado esencialmente por la utilización de procedimientos manuales. Se conoce con el nombre de Cirugía o Terapéutica quirúrgica.

La Cirugía es ciencia y arte, y comprende de una parte una concepción general de todo el cuerpo humano, y por otra se especializa por órganos, regiones, aparatos o sistemas como consecuencia de la exigencia de conocimientos especiales, instrumental y técnicas operatorias adaptadas a las características anátomo-funcionales.

Entre las especialidades de la Cirugía se distingue la Cirugía Bucal (dento-maxilar) cuya actividad se efectúa dentro de la boca y que tiene como finalidad el tratamiento de la patología quirúrgica de la cavidad bucal. Los términos bucal y oral son sinónimos de acuerdo con el Diccionario de la Lengua Española. (p. 1)

---

<sup>21</sup> Gunnar, B., Preben, H.-B., & Claes, R. (2011). *Endodoncia*. (2ª ed.). Estados Unidos Mexicanos. Editorial El Manual Moderno.

<sup>22</sup> Gay Escoda, C., & Berini Aytés, L. (2011). *Tratado de Cirugía Bucal*. Volumen 1. Reino de España. Editorial Ergon.

En la actualidad, en particular en la práctica odontológica, los tratamientos conservadores día a día aumentan y se vuelven más accesibles para los pacientes con el fin de brindarle una mejor atención y elevar su calidad de vida. Pero existen estadios donde es imposible conservar las piezas dentarias, es allí donde la exodoncia sigue siendo considerada el tratamiento de elección cuando no hay solución de la misma.

Por otro lado existen múltiples causas y factores que pueden originar la pérdida de las piezas dentarias. Entre las principales tenemos: la caries y la enfermedad periodontal, que estas a su vez afectan a los tejidos duros del diente, a la encía, tejidos y estructuras que protegen y sujetan al diente en la boca. Y como secundarias que también pueden ser un motivo de la pérdida de un diente son: el desgaste de los dientes, traumatismos, piezas dentarias con tratamientos inconclusos y fracturas dentarias.

#### 2. 6. 1. Infecciones odontógenas.

Leyendo la obra de Solé & Muñoz<sup>23</sup> (2012), se puede saber que:

Entendemos por infección odontogénica (IO), aquella que tiene como origen las estructuras que forman el diente y el periodonto, y que en su progresión afectará el hueso maxilar y/o mandíbula en su región peri apical. Este tipo de infecciones puede permanecer en una zona no alejada a la pieza dentaria responsable (infección primaria), o bien puede sufrir una diseminación secundaria que compromete estructuras más apartadas de los maxilares, como espacios faciales, cervicales, torácicos, extensión intra craneana, obstrucción de la vía aérea, compromiso del espacio pleural y diseminación vascular, transformándose así en un cuadro de mayor complejidad y severidad, y que requerirá en gran parte de los casos de la hospitalización del paciente. (p. 317)

---

<sup>23</sup> Solé, F., & Muñoz, F. (2012). *Cirugía Bucal: Para Pregrado y el Odontólogo General, Bases de la Cirugía Bucal*. Santiago. República de Chile. Editorial Amolca.

Analizando la obra de Chiapasco<sup>24</sup> (2010), se puede mencionar que:

La extracción de un diente representa uno de los primeros años de cirugía oral que el odontólogo enfrenta al iniciar su actividad profesional. En la mayor parte de los casos, la extracción de un diente no requiere de una técnica operatoria compleja. Como cualquier procedimiento quirúrgico, sin embargo, requiere un análisis cuidadoso y de una planificación preoperatoria, así como la aplicación de un protocolo preestablecido y no causal. (p. 97)

#### 2. 6. 2. Extracción de dientes permanentes.

Examinando la obra de Gay & Berini<sup>25</sup> (2011), se puede nombrar que:

Antes de proceder a la extracción de un diente deben realizarse: una correcta historia clínica, una adecuada exploración de la cavidad bucal, especialmente del diente a extraer y de las estructuras anatómicas vecinas y, dentro de los estudios complementarios, es imprescindible hacer un detallado estudio radiográfico. El paciente y el profesional adoptarán las posiciones adecuadas al caso. (p. 227)

Investigando la obra de Solé & Muñoz<sup>26</sup> (2012), se puede transcribir que:

Se define como exodoncia al procedimiento tendiente a separar el órgano dentario de los tejidos que lo mantienen unido al resto del organismo: hueso alveolar, ligamento periodontal y encía. La exodoncia idealmente busca la extirpación o avulsión total del diente (o de la raíz dentaria), sin dolor y con el mínimo de daño para los tejidos circundantes. Esto último es especialmente importante en la actualidad cuando las posibilidades terapéuticas para recuperar las piezas dentarias perdidas son muchas y muy diversas. Sin embargo, la mayoría de ellas requiere de la conservación y adecuado manejo de los tejidos remanentes desde el mismo momento en que se hace la exodoncia. (p. 249)

---

<sup>24</sup> Chiapasco, M. (2010). *Tácticas y Técnicas en Cirugía Oral*. (2ª ed.). Reino de España. Editorial Amolca.

<sup>25</sup> Gay Escoda, C., & Berini Aytés, L. (2011). *Tratado de Cirugía Bucal*. Volumen 1. Reino de España. Editorial Ergon.

<sup>26</sup> Solé, F., & Muñoz, F. (2012). *Cirugía Bucal: Para Pregrado y el Odontólogo General, Bases de la Cirugía Bucal*. Santiago. República de Chile. Editorial Amolca.



### 2. 6. 3. Protocolo para extracciones simples básicas. Técnica quirúrgica básica.

Estudiando la obra de Chiapasco<sup>27</sup> (2010), se puede aludir que:

La Técnica quirúrgica Básica prevé las siguientes fases:

Anestesia locorregional.

Sindesmotomía.

Separación de las papilas.

Luxación del diente con un elevador recto.

Agarre del diente, luxación y expansión del alveolo mediante la pinza de extracción.

Extracción del diente del alvéolo.

Verificación de la integridad del diente extraído.

Curetaje alveolar y revisión de la cavidad.

Maniobra de Valsalva (cuando esté indicada).

Eliminación del exceso de tejidos blandos excedentes.

Irrigación del alveolo con solución fisiológica.

Compresión del alvéolo y eventual sutura.

Control de la formación de un coágulo normal.

Posicionamiento de una gasa embebida por encima de la herida. (p. 103)

Considerando la obra Gay & Berini<sup>28</sup> (2011), se puede anotar que:

Sindesmotomía. Se desinserta el diente del ligamento circular del periodonto. Puede realizarse con el sindesmótomo (Chompret), un botador o incluso con el mismo fórceps, pero siempre ejerciendo movimientos muy suaves. El instrumento se introduce en el surco gingival para cortar las fibras que insertan el margen gingival al cuello dentario y las fibras transeptales que pasan de un diente al contiguo.

Luxación. Se ejecuta con el botador o elevador, introduciendo la punta progresivamente en el alvéolo por las caras vestibular y mesial con ligeros movimientos en dirección vestíbulo lingual-palatino y con otros muy prudentes en sentido mesiodistal. (p. 227)

Tracción. Debe realizarse con el fórceps correspondiente, controlando la fuerza que no debe ser exagerada, sino rítmica y constante, no “in crescendo”, y sin perder nunca la presa. El movimiento básico de tracción es el vestíbulo-palatino o vestíbulo-lingual teniendo presente que en este movimiento debe participar todo nuestro cuerpo, evitando mover demasiado el codo. (pp. 227, 228)

Avulsión. Esta se consigue cuando la cortical más delgada-generalmente la externa- cede, momento en el cual puede ejercerse una fuerza extrusiva o de tracción al diente. Concluiremos resumiendo la exodoncia, tal como hace Ries Centeno: “Todos los movimientos deben ser efectuados con tal sincronización

---

<sup>27</sup> Chiapasco, M. (2010). *Tácticas y Técnicas en Cirugía Oral*. (2ª ed.). Reino de España. Editorial Amolca.

<sup>28</sup> Gay Escoda, C., & Berini Aytés, L. (2011). *Tratado de Cirugía Bucal*. Volumen 1. Reino de España. Editorial Ergon.

y armonía que el conjunto de ellos forma un tiempo único cuya resultante es la extracción dentaria”. (p. 228)

#### 2. 6. 4. Diagnóstico Radiográfico.

Observando la obra de Treviño<sup>29</sup> (2009), se puede conocer que:

##### Radiografía periapical.

La técnica de la radiografía periapical tiene como objetivo la evaluación de los órganos dentales y las estructuras anatómicas inmediatas a éstos. Las técnicas para obtener una radiografía periapical son paralelismo y bisectriz de ángulo. Se pueden realizar ciertas modificaciones, dependiendo del caso o circunstancia que el paciente presente. (p. 30)

#### 2. 6. 5. Exámenes Complementarios.

Comparando la obra de Treviño<sup>29</sup> (2009), se puede señalar que:

##### Biometría hemática.

La biometría hemática (también conocida como hemograma) es un estudio de laboratorio destinado a la medición de todos los componentes de la sangre, este método se conoce como de Coulter, y se encarga de cuantificar los eritrocitos (glóbulos rojos), leucocitos (glóbulos blancos), y plaquetas; así como la cantidad de hemoglobina, y el porcentaje de hematocrito. (pp. 47, 48)

##### Pruebas de coagulación.

En algunos casos, ya sea por sospechas fundamentadas en los hallazgos de la historia clínica, en la exploración física, o bien, por consumo de algunos medicamentos, es necesario valorar los mecanismos de coagulación del paciente, antes de programarle para alguna intervención quirúrgica. Los aspectos principales a valorar mediante pruebas de laboratorio son dos: las sustancias químicas que intervienen en la coagulación (p. ej., protrombina y tromboplastina), y los elementos celulares (plaquetas), los cuales pueden a su vez ser estudiados en función de su número (como se mencionó en la biometría hemática), así como en función de su capacidad de agregación. (p. 51)

#### 2. 6. 6. Medidas preoperatorias.

Investigando la información disponible en el Sitio Web Scielo; en la Revista RCOE<sup>30</sup> (2006), se puede transcribir que:

---

<sup>29</sup> Treviño, J. A. (2009). *Cirugía Oral y Maxilofacial*. (1ª ed.). Estados Unidos Mexicanos. Editorial El Manual Moderno.

Es obvio que tras cualquier intervención quirúrgica en la cavidad bucal, aparecerá en mayor o menor medida dolor y tumefacción postoperatoria como respuesta fisiológica del organismo; la filosofía preventiva de tales síntomas se basa en tratar al paciente antes de que aparezcan, es decir, de anticiparse a su aparición para intentar así minimizarlos. (párr. 7)

Medidas Farmacológicas. Consistirán en la administración de fármacos de manera preoperatoria para tratar de controlar los síntomas postoperatorios, anticipándonos a su aparición. Esta filosofía preventiva puede aplicarse fundamentalmente a tres niveles; en el control de la ansiedad y el miedo del paciente, en la minimización del proceso inflamatorio que seguirá a la operación o en la reducción de las complicaciones infecciosas postoperatorias. (párr. 11)

Premedicación Antiinflamatoria. En nuestro campo, esta administración preventiva del antiinflamatorio consistirá en adelantar unas horas la ingesta del mismo para conseguir niveles plasmáticos adecuados en el momento en que comience la liberación de mediadores, evitando por tanto la práctica clásica de ingerir la primera dosis del fármaco algunas horas después del final del acto quirúrgico, cuando comienza el dolor. Aconsejamos iniciar de manera sistemática el tratamiento con un antiinflamatorio no esteroideo (AINE) antes de la intervención, dependiendo el momento de la ingesta del tiempo que tarde el fármaco que usemos en alcanzar su pico plasmático. No obstante y a la luz de las investigaciones, pueden obtenerse resultados similares administrándolo inmediatamente antes o justo después del acto quirúrgico. (párr. 14)

Premedicación Antibiótica. No existe unanimidad de criterio sobre la administración «preventiva» de antibióticos en cirugía bucal para evitar la aparición de infecciones postquirúrgicas, siendo un tema que continua generando controversias. Para tratar de aclarar la cuestión vamos a distinguir en principio dos conceptos; por un lado la profilaxis antibiótica o administración previa del antibiótico para prevenir una infección postquirúrgica, concepto éste especialmente importante en nuestras intervenciones por ser consideradas como cirugía «limpia contaminada». Por otro lado, el tratamiento antibiótico consistiría en la administración pautaada del fármaco durante un tiempo postoperatorio determinado en el caso de que existiera una infección. En la práctica diaria se suelen confundir ambos conceptos, encontrándonos con frecuencia la prescripción sistemática de «una caja de antibiótico » tras cualquier intervención quirúrgica, medida ésta que carece totalmente de base científica y que resulta ineficaz por no garantizar los niveles adecuados en el momento de la presunta contaminación bacteriana de la herida. (párr. 16)

Premedicación Antiséptica. Hay suficiente evidencia científica que demuestra la eficacia de la clorhexidina como antiséptico en la cavidad bucal, consiguiendo en forma de enjuagues orales una reducción importante de la placa bacteriana. De igual manera, su uso preoperatorio en forma de colutorio ha demostrado que reduce significativamente la incidencia de complicaciones infecciosas en la cirugía bucal en general. Por este motivo, aconsejamos el uso de enjuagues bucales de clorhexidina al 0,12%, de dos a tres veces al día, desde

---

<sup>30</sup> Romero Ruiz, M., Herrero Climent, M., Torrez Lagares, D., & Gutiérrez Pérez, J. L. (2006). Protocolo de control del dolor y la inflamación postquirúrgica. Una aproximación Racional. *RCOE. Volumen 11. Número 2.* Consultado el 20 de Octubre, 2015. En: [http://scielo.isciii.es/scielo.php?pid=s1138123x2006000200005&script=sci\\_arttext](http://scielo.isciii.es/scielo.php?pid=s1138123x2006000200005&script=sci_arttext).

el día antes de la intervención hasta un par de días después de la misma. (párr. 24)

#### 2. 6. 7. Medidas postoperatorias.

Indagando la información disponible en el Sitio Web Scielo; en la Revista RCOE<sup>31</sup> (2006), se puede referenciar que:

##### Medidas Higiénico-dietético-posturales.

Es importante no ingerir alimentos las 4-6 horas siguientes a la intervención, continuando después con una dieta líquida o blanda, preferiblemente fría o a temperatura ambiente. Se aconseja no fumar ni ingerir alcohol los días después de la cirugía, al actuar como irritantes que dificultan y retrasan la cicatrización, favoreciendo la aparición de complicaciones. Es importante no realizar trabajos o ejercicios físicos importantes los días siguientes, e intentar dormir con la cabeza en posición más alta que el cuerpo. Es posible el cepillado y la higiene bucal general, evitando cepillar la zona intervenida para no traumatizarla y evitar la pérdida de algún punto. (párr. 31)

##### Medidas Físicas.

Durante las primeras 24-48 horas puede aplicarse frío en la piel de la zona donde se intervino, siendo aconsejable comenzar en el mismo instante en que acaba la cirugía, por lo que recomendamos disponer en la consulta de algunas bolsas diseñadas para tal fin y suministrarlas al paciente en cuanto se baja del sillón, continuando con la filosofía preventiva de nuestras actuaciones. Se recomendará que haga las aplicaciones a intervalos breves (de 10 minutos), para no enfriar en exceso la piel de la zona. (párr. 32)

##### Medidas Farmacológicas.

Con todo lo anteriormente mencionado, expuesto, tenemos ya un largo camino recorrido para controlar el dolor y la tumefacción postoperatoria. Sin embargo, en la mayoría de las ocasiones tendremos que añadir algunos fármacos para lograr minimizar al máximo dichos síntomas. (párr. 33)

#### **2. 7. Prótesis Fija.**

Las Prótesis Fijas son prótesis dentosoportadas, la misma que restaura espacios edéntulos limitados por piezas dentarias, estas prótesis ofrecen una marcada

---

<sup>31</sup> Romero Ruiz, M., Herrero Climent, M., Torrez Lagares, D., & Gutiérrez Pérez, J. L. (2006). Protocolo de control del dolor y la inflamación postquirúrgica. Una aproximación Racional. *RCOE. Volumen 11. Número 2*. Consultado el 20 de Octubre, 2015. En: [http://scielo.isciii.es/scielo.php?pid=s1138123x2006000200005&script=sci\\_arttext](http://scielo.isciii.es/scielo.php?pid=s1138123x2006000200005&script=sci_arttext).

superioridad sobre las prótesis dentomucosoportadas, ya que toda la carga la soportan enteramente los dientes pilares colocados en los extremos de los espacios edéntulos.

Es así que se eligen los pilares teniendo cuenta que las piezas presentan una gran destrucción dental, se desgastarán y posterior a esto ira cementada la Prótesis Fija. Existen diversos tipos, entre ellos pueden ser únicas o de una sola corona y de varias unidades tomando como pilares dientes vecinos conocidas como Puentes fijos.

Investigando la obra de Rosenstiel y Cols<sup>32</sup> (2009), se puede transcribir que:

El tratamiento con prótesis fija consiste en la sustitución o restauración de los dientes naturales mediante la colocación de análogos artificiales que se van a mantener fijos en la boca. Sus objetivos son la restauración de la estética, el restablecimiento de la función y el mantenimiento de la comodidad. (p. 1)

La PDF a menudo está indicada cuando uno o más dientes requieren su extracción o están ausentes. Estos dientes se sustituyen por pónicos diseñados para cumplir las exigencias funcionales e incluso estéticas de los dientes ausentes. Los pónicos están conectados a los retenedores que son las preparaciones que se efectúan sobre los dientes pilares. (p. 86)

#### 2. 7. 1. Coronas o puentes de metal-porcelana.

Razonando nuevamente la obra de Rosenstiel y Cols<sup>32</sup> (2009), se puede exponer que:

Las restauraciones de metal-porcelana consisten en una capa de porcelana del color del diente unida a una infraestructura de metal colado. Se emplea cuando se requiere una corona completa para restaurar tanto el aspecto como la función. Para conseguir una apariencia natural es necesario que se realice una reducción suficiente de la estructura dental para proporcionar el espacio suficiente para el volumen de la porcelana. (p. 84)

---

<sup>32</sup> Rosenstiel, S., Land, M., Fujimoto, J. (2009). *Prótesis Fija Contemporánea*. (4ª ed.). Reino de España. Editorial Elsevier.

### 2. 7. 2. Endoposte.

Indagando información disponible en el Sitio Web Scielo; Revista de Odontostomatología<sup>33</sup> (2010), se puede referenciar que:

“El poste debe acompañar en forma solidaria la flexión de los tejidos dentarios frente a las cargas”. Sus actuales cualidades estéticas, fácil remoción y la posibilidad de su cementado adhesivo, los ha convertido en una alternativa válida a las soluciones convencionales... (párr.1).

### 2. 7. 3. Protocolo para la preparación de un puente de metal-porcelana.

Leyendo la obra de Rosenstiel y Cols<sup>34</sup> (2009), se puede saber que:

Instrumental.

- Fresa de diamante con la punta redondeada.
- Fresas de diamante con forma de balón.
- Fresas de diamante cónicas de extremo plano.
- Piedras de acabado.
- Explorador y sonda periodontal.

Procedimiento Paso a Paso.

Surcos Guía: Prepárense tres surcos profundos, uno en el centro de la superficie vestibular y otros dos en las localizaciones aproximadas de las líneas ángulo mesofacial y distofacial. Y tres surcos más de 1,8 mm en el borde incisal de los dientes anteriores.

Reducción incisal.

La reducción es de 2mm para que el espesor del material sea el adecuado y se obtenga una buena translucidez en la restauración terminada.

Reducción Labial.

Es necesario un mínimo de 1,2 mm para que el ceramista fabrique una restauración con un aspecto satisfactorio (es preferible que sean 1,5 mm), lo que requiere una reducción dental importante. Retírese la estructura dental remanente entre los surcos profundos, creándose un hombro en el margen cervical. Si se va a fabricar una restauración con un collarate metálico subgingival estrecho y la profundidad del surco es suficiente, colóquese el hombro de 0,5 mm apical a la cresta de la encía libre.

Reducción axial de la superficie proximal y lingual.

Ha de eliminarse una estructura dental suficiente para proporcionar un chámfer liso y claro de unos 0,5 mm de anchura. Redúzcanse las superficies

---

<sup>33</sup> Calabria Díaz, H. (2010). Postes Prefabricados de Fibra. Consideraciones para su uso clínico. *Odontostomatología*. Volumen 12. Número 16. Consultado el 11 de Noviembre, 2015. En: [http://www.scielo.edu.uy/scielo.php?pid=S1688-93392010000300002&script=sci\\_arttext](http://www.scielo.edu.uy/scielo.php?pid=S1688-93392010000300002&script=sci_arttext).

<sup>34</sup> Rosenstiel, S., Land, M., Fujimoto, J. (2009). *Prótesis Fija Contemporánea*. (4ª ed.). Reino de España. Editorial Elsevier.

proximoaxial y linguoaxial manteniendo la fresa diamante paralela a la vía de colocación planificada para la restauración. Estas paredes deben converger ligeramente desde cervical a incisal. Se recomienda una convergencia de unos 6 grados. Para preparar el chámfer lingual, extiéndase éste desde bucal hasta proximal uniéndose con el hombro proximal preparado anteriormente.

Utilícese una fresa de diamante con forma de balón para tallar la superficie palatina de los dientes anteriores.

#### Acabado.

Acábense los márgenes con fresas de diamante, instrumentos manuales o fresas de carburo. Han de redondearse todas las líneas ángulo internas para facilitar la toma de impresiones y el vaciado del troquel. (pp. 274, 277, 279, 280)

#### 2. 7. 4. Coronas Provisionales.

Analizando la obra de Bruna & Fabianelli<sup>35</sup> (2012), se puede mencionar que:

El uso de provisionales en la prótesis fija es de extrema importancia. Tienen diferentes funciones: protegen la dentina expuesta, estabilizan la talla, brindan una función oclusal y estética adecuada, guían y condicionan la curación del periodonto marginal. Es fundamental también la valoración estética de las formas que deben tener las coronas definitivas a través del provisional, la valoración de la elección terapéutica, y la capacidad del paciente con respecto al mantenimiento de la higiene. (p. 43)

Indagando la obra de Rosenstiel y Cols<sup>36</sup> (2009), se puede referenciar que:

#### Procedimiento Indirecto-Directo.

En esta técnica, el componente indirecto produce una «FSE preformada fabricada a la medida» similar a una corona de policarbonato preformada. En la mayoría de los casos, el clínico utiliza una FSE individualizada con un modelo diagnóstico no preparado por completo como FST. El molde resultante forma una cascarilla que, tras la preparación dental, se rebasa con más resina (empleando al paciente como FTS). Este último paso es el componente directo del procedimiento. (p. 447)

#### 2. 7. 5. Manipulación de tejidos y toma de impresiones.

Examinando la obra de Rosenstiel y Cols<sup>37</sup> (2009), se puede nombrar que:

---

<sup>35</sup> Bruna, E., & Fabianelli. (2012). La Prótesis Fija con Líneas Termiales Verticales: Un abordaje racional a la clínica y al laboratorio. Estados Unidos de América. Editorial Amolca.

<sup>36</sup> Rosenstiel, S., Land, M., Fujimoto, J. (2009). Prótesis Fija Contemporánea. (4ª ed.). Reino de España. Editorial Elsevier.

Una impresión aceptable debe ser un registro exacto de todos los aspectos del diente preparado. Esto significa que debe incluir suficiente estructura dental no preparada inmediatamente adyacente a los márgenes para que el dentista y el técnico de laboratorio identifiquen el contorno de los dientes y de todas las superficies preparadas.

La impresión debe reproducir también todos los dientes de la arcada y los tejidos blandos que rodean inmediatamente la preparación dental, lo que permite articular adecuadamente el modelo y contribuye a un contorneado adecuado de la restauración planificada. (p. 431)

#### Desplazamiento de los tejidos gingivales.

Suele requerirse el desplazamiento tisular para obtener un acceso adecuado al diente preparado y exponer todas las superficies necesarias, tanto las preparadas como las no preparadas. Esto puede conseguirse con medios mecánicos, químicos o quirúrgicos.

El desplazamiento mecánico se consigue más eficazmente colocando un hilo (generalmente impregnado con un agente químico). Como alternativa, puede emplearse sistemas de pastas, a menudo unidas a una presión ligera. Sustancias químicas como el sulfato de aluminio o la epinefrina producen una contracción localizada del tejido blando. (p. 434)

#### Desplazamiento con un hilo.

Se consigue un ensanchamiento mejor de surco con un hilo impregnado químicamente o sumergido en un astringente. Estos materiales contienen sales de aluminio o hierro y producen una isquemia transitoria, contrayendo el tejido gingival. Se han desarrollado hilos con refuerzo de filamentos de metal para ayudar a mantener su posición intrasulcular.

Incluso así, el surco se cierra rápidamente (en menos de 30 segundos) una vez retirado el hilo, por lo que la impresión debe tomarse inmediatamente. Además, los medicamentos ayudan a controlar la filtración del fluido gingival; entre ellos se encuentran el cloruro y el sulfato férrico, adecuados porque provocan un daño tisular mínimo. (p. 435)

### 2. 7. 6. Técnica con dos tiempos para siliconas.

Estudiando la obra de Mezzomo & Makoto<sup>38</sup> (2010), se puede citar que:

La técnica de dos tiempos, o técnica de rebasado, consiste en el uso de la masa densa en cubeta de stock y de la silicona fluida para inyectar y rebasar la cubeta. El propio término ya indica que la impresión es realizada en dos tiempos y sirve tanto para la silicona de condensación como para la de adición. El primer paso consiste en transformar una cubeta de stock en cubeta individual por el uso de la silicona de condensación extraída o masa densa o putty. La densidad de la masa confiere la rigidez necesaria y el alivio crea un espacio uniforme y de pequeña altura para el material fluido. Ésta es una

---

<sup>37</sup> Rosenstiel, S., Land, M., Fujimoto, J. (2009). *Prótesis Fija Contemporánea*. (4ª ed.). Reino de España. Editorial Elsevier.

<sup>38</sup> Mezzomo, E., & Makoto, R. (2010). *Rehabilitación Oral Contemporánea*. (1ª ed.). Volumen 2. República Federativa de Brasil. Editorial Amolca.



condición ideal para la impresión, considerando las propiedades físicas de los materiales. (p. 692)

#### 2. 7. 7. Técnica directa. Procedimiento clínico.

Indagando la obra de Mezzomo & Makoto<sup>39</sup> (2010), se puede referenciar que:

Seleccionar una cubeta de stock perforada. Es fundamental que sea una cubeta perforada. Es fundamental que sea una cubeta perforada para garantizar la retención mecánica de la silicona densa.

Dispensar partes iguales de base y catalizador con el dispensador correspondiente, en una cantidad suficiente no para llenar la cubeta como en el caso del alginato, sino para poder revestirla sólo en aproximadamente 5 mm. Como la mezcla es manual, las manos del operador deben estar sin talco y sin guantes de látex, pues el azufre puede inhibir la reacción de fraguado.

Mezclar base y catalizador con movimientos de amasamiento con los dedos, hasta que la mezcla adquiriera una apariencia homogénea y completamente sin estrías. El tiempo promedio de mezcla es de treinta segundos a una temperatura promedio de 24°C.

Insertar la masa en la cubeta dando una forma cóncava, con la mayor cantidad de material en los márgenes y menor en el centro.

Insertar la cubeta en la boca, separando el carrillo izquierdo con el cuerpo de la cubeta y el carrillo derecho con la mano izquierda del operador. Centrar la cubeta y asentarla de atrás hacia adelante, presionando contra el reborde para el escurrimiento del material mientras se levantan y traccionan los labios por la misma razón.

Mantener la cubeta estable, sin desplazamiento, hasta que se complete el tiempo de fraguado. Éste tiene pequeñas variaciones, según la presentación comercial del producto. Seguir las instrucciones del fabricante.

Remover la impresión de la boca, recortar los excesos de silicona con bisturí. La cubeta de stock transformada en cubeta individual está aliviada y lista para ser rebasada con silicona fluida. (pp. 692, 694)

#### 2. 7. 8. Agentes cementantes y técnicas de cementado.

Considerando la obra de Rosenstiel y Cols<sup>40</sup> (2009), se puede anotar que:

Cementos Dentales: La mayoría de los agentes de unión que se suelen utilizar para las restauraciones coladas son los cementos dentales. Son una

---

<sup>39</sup> Mezzomo, E., & Makoto, R. (2010). *Rehabilitación Oral Contemporánea*. (1ª ed). Volumen 2. República Federativa de Brasil. Editorial Amolca.

<sup>40</sup> Rosenstiel, S., Land, M., Fujimoto, J. (2009). *Prótesis Fija Contemporánea*. (4ª ed.). Reino de España. Editorial Elsevier.

combinación de ácido y una base de óxido de metal que forman sal y agua. (p. 910)

Selección del agente de unión.

Cemento de fosfato de zinc

Cemento de Policarboxilato de zinc

Ionómero de vidrio modificado con resina

Cemento de ionómero de vidrio: Se ha convertido en un cemento popular para unir las restauraciones coladas. Tiene buenas propiedades de trabajo y es más traslúcido que el fosfato de zinc. (p. 914)

Preparación de la superficie dental para su cementación.

La restauración y el diente deben estar limpios y secos una vez evaluados, aunque hay que evitar secarlos en exceso para evitar dañar los odontoblastos. Antes de iniciar la mezcla del cemento, hay que aislar la zona de cementación y limpiar y secar el diente. Luego se procede a dividir el polvo en porciones y se mezcla con líquido en una loseta fría, se cubre la superficie interna de la restauración y se procede a colocarla sobre las piezas pilares. Cuando se fragua se elimina el exceso del cemento que rodea al diente con mucho cuidado. (pp. 917, 918)

## **2. 8. Prótesis Parcial Removible.**

Observando la obra de Ahmad<sup>41</sup> (2013), se puede conocer que:

Las prótesis parciales removibles pueden ser dentomucosoportadas. Por consiguiente, todos los dientes de soporte requieren de la evaluación endodóntica, periodontal y oclusal. Las prótesis parciales removible también ofrecen las ventajas de permitir la adición potencial de dientes a futuro o sobredentaduras retenidas con raíces (o implantes), siendo relativamente económicas, y el tiempo de tratamiento es más corto en comparación con las opciones fijas. (p. 103)

Comparando la obra de Bassi y Cols<sup>42</sup> (2011), se puede señalar que:

Aspecto Psicológico.

El edentulismo parcial puede representar un déficit no solo desde el punto de vista funcional sino también psicológico. La pérdida de los elementos dentales puede crear una condición que dificulta la masticación, fonética y puede interpretarse como una verdadera mutilación con importantes consecuencias sobre la propia imagen y sobre el grado de aceptación de sí mismo. Esta

---

<sup>41</sup> Ahmad, I. (2013). *Manual de Consulta Rápida en Prostodoncia*. República Bolivariana de Venezuela. Amolca.

<sup>42</sup> Bassi, A., Previgliano, V., & Schierano, G. (2011). *Rehabilitación Protésica: Prótesis Parcial Removible*. Italia. República Italiana. Editorial Amolca.

situación genera una percepción estética y autorepresentación corporal alterada, con pérdida de la autoestima y dificultad en las relaciones interpersonales.

El odontólogo que se prepara para rehabilitar un paciente, debe no solo gestar el aspecto técnico del tratamiento sino que debe saber comprender la esfera psicológica del sujeto para garantizar el éxito del tratamiento.

La opción de un tratamiento con la prótesis parcial removible debe ser presentada no solo como una rehabilitación de segunda elección sino como la más adecuada a las necesidades del paciente. Finalmente, es necesario hacer entender al paciente que se encontrará con un periodo de adaptación de las prótesis parciales removibles en el cual podrían ser alterados de modo reversible la fonación, la salivación y la deglución; se le debe tranquilizar insistiendo en que esta fase es transitoria y su duración es variable con base en la adaptación subjetiva. (pp. 9-11)

#### Aspecto Higiénico Periodontal.

El mantenimiento de una correcta higiene de la dentadura remanente y de la prótesis, y un programa organizado de recordatorios, pueden controlar el riesgo de enfermedad periodontal y caries influenciando positivamente el éxito de la rehabilitación en el tiempo. La capacidad por parte del paciente de mantener una correcta higiene periodontal y dental y de adherirse a los controles, se convierte en condiciones indispensables para escoger ese tipo de rehabilitación en el momento de la discusión del plan de tratamiento. (p. 12)

Razonando la obra de Bassi y Cols<sup>43</sup> (2011), se puede citar que:

#### Aspecto Protésico.

Una adecuada proyección de la prótesis constituye la base para obtener el éxito de la rehabilitación. El diseño de la prótesis puede condicionar la salud de los dientes y de las estructuras orales remanentes biológica y ecológicamente.

El mantenimiento de la salud periodontal de los dientes con prótesis parcial removible puede estar favorecido, además de la higiene del paciente, por un diseño protésico que tenga la finalidad: a) de no inducir sobre los dientes un trauma, distribuyendo uniformemente las cargas de los componentes protésicos, b) de favorecer las maniobras de higiene y el trofismo adecuado de los tejidos. (p. 12)

### 2. 8. 1. Clases de Kennedy.

Investigando la obra de Bassi y Cols<sup>43</sup> (2011), se puede transcribir que:

Clase I. Comprende el edentulismo distal bilateral. La PPR en este caso tiene un apoyo dentomucoso.

---

<sup>43</sup> Bassi, A., Previgliano, V., & Schierano, G. (2011). *Rehabilitación Protésica: Prótesis Parcial Removible*. Italia. República Italiana. Editorial Amolca.

Clase II. Comprende un edentulismo distal unilateral. También en este tipo el apoyo es dentomucoso.

Clase III. Comprende un área edéntula intercalada unilateral, delimitada por dientes naturales. La PPR en este caso tiene apoyo solamente dental.

Clase IV. Comprende un área edéntula intercalada anterior, en este caso el apoyo de la PPR es dentomucoso. (p. 22)

#### 2. 8. 2. Prótesis parcial removible de acrílico.

Indagando la información disponible en el Sitio Web Tipos de Prótesis Dentales;

Denturalia<sup>44</sup> (2012), se puede referenciar que:

Las prótesis removibles de resina, agrupan aquellas que son realizadas con resina acrílica (u otros plásticos), y que pueden ser colocadas y extraídas por el paciente. La elaboración de estas prótesis dentales ha de atender tanto a criterios funcionales como estéticos, y debemos invitar al paciente a la realización de una higiene cuidada, tanto de la cavidad oral como de la prótesis, que debe ser extraída para su limpieza. (párr. 1)

#### 2. 8. 3. Registro de Mordida.

Leyendo la obra de Bechelli y Cols<sup>45</sup> (2009), se puede citar que:

En cargas dentomucosas se utiliza una placa parcial rígida de acrílico que presenta un área extendida a la superficie de soporte (mucosa), la que puede ser ayudada para su estabilidad y retención por algún retenedor forjado y la oposición ofrecida por la propia placa. En las áreas desdentadas se confeccionarán rodetes para el logro de las relaciones intermaxilares. (pp. 495, 496)

#### 2. 8. 4. Confección de los rodetes de oclusión.

Loza & Valverde<sup>46</sup> (2012) señalaron que “el número y la posición de los dientes naturales remanentes determina la necesidad de los rodetes de oclusión para orientar correctamente los modelos en el articulador” (p. 84).

---

<sup>44</sup> Denturalia. (2012). *Tipos de Prótesis Dentales*. [En Línea]. Consultado: [24, Octubre, 2015] Disponible en: <http://www.denturalia.com/tipos-de-protesis-dentales/>.

<sup>45</sup> Bechelli, A., Alonso, A., Albertini, J. (2009). *Oclusión y Diagnóstico en Rehabilitación Oral*. (1ª ed.). (5ta reimpresión). Buenos Aires. República de Argentina. Editorial Médica Panamericana.

Razonando la obra de Loza & Valverde<sup>46</sup> (2012), se puede referenciar que:

Haga un rollo homogéneo de cera aproximadamente del tamaño del espacio edéntulo y adáptelo a la base de acrílico. Empuje con los dedos el rollo de cera hacia abajo sobre los flancos entre el pulgar y el índice. Es esencial que exista buena unión entre la cera del rollo y la cera de base que se colocó inicialmente sobre la base de acrílico.

Dele forma a la parte oclusal del rodete para armonizar con la altura, ancho y forma del arco de los dientes naturales remanentes. Esta parte del rodete de oclusión representa a los dientes que faltan y a los tejidos que fueron reabsorbidos y debe ser construido en concordancia de tamaño y forma.

Dele forma al rodete de cera de modo que sus superficies bucal y lingual converjan hacia la superficie oclusal. Esto permite que los tejidos de los labios y carrillos ayuden a mantener la base en su posición.

Retire los rodetes de oclusión del modelo y elimine todos los excesos de cera. Alise la superficie de la cera con una espátula caliente para cera.

La cera del rodete se recorta ligeramente para que quede fuera de contacto con los dientes opuestos o con el rodete opuesto cuando el paciente muerde en oclusión céntrica. (p. 88)

#### 2. 8. 5. Prótesis convencional.

Analizando la información disponible en el Sitio Web Scielo; en la Revista Avances en Odontoestomatología<sup>47</sup> en el párrafo 7 (2015), se puede mencionar que:

En esta primera toma de contacto a la que el paciente debe acudir con todos los tratamientos quirúrgicos o restauradores efectuados y obviamente con la historia clínica cumplimentada, tomaremos unos registros o modelos de estudio mediante impresiones con hidrocoloides irreversibles y unas relaciones intermaxilares. Para ello, cuando hay estabilidad oclusal o arcadas dentosoportadas como las clases III y IV de Kennedy, se toma una cera en máxima intercuspidad y cuando no la hay o en clases I, II y V de Kennedy, lo que se toma es un registro intermaxilar de silicona que permita la fabricación previa de un rodete de resina sobre el cual registrar también las relaciones intermaxilares con cera. De esta manera podremos obtener, mediante el uso del arco facial, el montaje del caso un articulador semiajustable. (párr. 7)

---

<sup>46</sup> Loza, D., & Valverde, R. (2012). *Prótesis Parcial Removible: Procedimientos Clínicos y de Laboratorio*. (1ª. ed.). República del Perú. Editorial Savia.

<sup>47</sup> Ayuso Montero, R., Martori López, E., Brufau de Barberá, M., & Ribera Uribe, M. (2015). *Prótesis Removible en el Paciente Geriátrico*. Scielo. Volumen 31. Número 3. Consultado el 24 de octubre, 2015. En: [http://scielo.isciii.es/scielo.php?pid=S0213-12852015000300009&script=sci\\_arttext](http://scielo.isciii.es/scielo.php?pid=S0213-12852015000300009&script=sci_arttext).

2. 8. 6. Recomendaciones postoperatorias y control para el uso de la placa parcial removible.

Examinando el artículo de la revista de la Facultad de Odontología de la Universidad de Antioquia<sup>48</sup> en la página 86 (2008), se puede citar que:

Por tanto, la higiene oral debe ser adecuada y es esencial una información apropiada a los pacientes con respecto a las medidas de higiene oral. Los métodos más comúnmente usados para el cuidado de la prótesis incluyen limpieza con cepillo y jabón suave, la inmersión en agentes limpiadores disponibles comercialmente y el uso de productos caseros como el hipoclorito diluido o vinagre para remover pigmentos y cálculos. Es claro que las instrucciones de cuidado deben ser adaptadas a cada paciente. La coordinación física, la edad, los materiales en que está fabricada la prótesis, el hábito de fumar y el consumo de ciertos alimentos son algunos de los muchos aspectos que se deben considerar cuando se planifica un programa de higiene oral. Antes de instalar definitivamente la prótesis, se instruye al paciente en cuanto a la colocación y remoción. Se recomienda dormir sin la prótesis, para que los tejidos blandos estén libres de presión. Normalmente, el paciente debe ser controlado 24 horas después de la instalación y se debe examinar minuciosamente las áreas de soporte, comprobar las relaciones oclusales y chequear que no exista ningún tipo de injuria sobre los tejidos duros o blandos. (p. 86)

Terminada la instalación de la placa parcial removible y dadas las recomendaciones posoperatorias, se deberá citar al paciente para futuros controles y verificación de la adaptación de la misma.

---

<sup>48</sup> R. Giraldo, O. L. (2008). Cómo evitar fracasos en Prótesis Dental Parcial Removible. *Rev. Facultad de Odontología Universidad de Antioquía*. Volumen 19. Número 2. Consultado el 24 de Octubre, 2015. En: <http://www.iatreia.udea.edu.co/index.php/odont/article/download/2231/1801>.

## **CAPÍTULO III.**

### **3. Marco Metodológico.**

#### **3. 1. Modalidad de Trabajo.**

Sistematización Práctica.

#### **3. 2. Métodos.**

Se rehabilitó a un paciente de 77 años de edad en la Universidad Particular “San Gregorio de Portoviejo”, de raza mestiza, con la intención de devolverle la funcionalidad (como la estética, fonética, masticación, deglución) a través de un tratamiento multidisciplinario y así obtener un buen estado de salud oral.

Todo esto es efectuado con un previo diagnóstico realizado por medio de la historia clínica odontológica 033 del Ministerio de Salud Pública (MSP), en la cual se detalló el tipo de tratamiento que se empleó según el caso requerido. (Ver Anexo 2)

Se explicó al paciente en qué consiste el estudio y los tratamientos a realizar y que será incluido solo si accede de forma voluntaria, expresado a través de la firma de un acta de consentimiento informado. (Ver Anexo 1)

Para la rehabilitación del paciente se trabajó con un período de tiempo de tres meses septiembre, octubre y noviembre del presente año. La intervención operatoria conto con un espacio disponible en las clínicas odontológicas de la universidad. Los tratamientos realizados siguieron el siguiente protocolo de trabajo.

### 3. 2. 1. Técnicas de diagnóstico.

Inspección visual: observación clínica.

Inspección táctil: palpación, percusión y auscultación.

Exploración radiográfica: radiografía panorámica (Ver Anexo 5) y radiografías periapicales.

Exámenes complementarios: biometría hemática y pruebas de coagulación. (Ver Anexo 6)

### 3. 2. 2. Técnicas o protocolos de trabajo.

Protocolo para una profilaxis previa. (Ver Anexo 9)

(Bascones Martínez, 2009):

Sondaje periodontal. (Gráfico No. 9)

Remoción de placa bacteriana y detartraje. (Gráfico No. 10)

Colocación de revelador de placa. (Gráfico No. 11)

Cepillado dental. (Gráfico No. 11)

Enjuagatorio con Clorhexidina al 2%.

Fluorización con cubetas. (Gráfico No. 12)

Protocolo para una preparación y restauración cavitaria. (Ver Anexo 10)

(Barrancos Mooney & Barrancos, 2011) (Nocchi Conceição, 2008). Piezas nº 24, 36, 46, 47, 48:



Aislamiento absoluto del campo operatorio con dique de goma y clamp.

(Gráfico No. 13)

Apertura y preparación cavitaria con fresa redonda pequeña, mediana o grande.

(Gráfico No. 14)

Colocación de ácido grabador por 20 segundos. Lavar y secar por 20 segundos.

(Gráfico No. 15)

Colocación del bonde y fotocurado. (Gráfico No. 15)

Aplicación de resina capa por capa y fotopolimerización. (Gráfico No. 16)

Control de la oclusión con el papel articular. (Gráfico No. 17)

Pulido y alisado (Gráfico No. 18)

Protocolo para la biopulpectomía total. Piezas n° 13 y 22. (Ver Anexo 11).

(Canalda & Brau, 2014) (Gunnar y Cols 2011):

Colocación de la anestesia infiltrativa. (Gráfico No. 18)

Apertura y conformación. (Gráfico No. 19)

Técnica biomecánica para la preparación del conducto. (Gráfico No. 20)

Irrigación del conducto con Hipoclorito de Sodio. (Gráfico No. 21)

Medicación intraconducto. (Gráfico No. 22)

Secado del conducto con conos de papel. (Gráfico No. 22)

Técnica de condensación lateral. (Gráfico No. 23)

Rx de condensación. (Gráfico No. 24)

Corte de cono. (Gráfico No. 25)

Restauración. (Gráfico No. 26)

Protocolo para una extracción simple. Piezas n° 11, 12, 14 y 17. (Ver Anexo 12)

(Chiapasco, 2010) (Gay & Berini, 2011):

Toma de presión arterial. (Gráfico No. 27)

Llenado de la historia clínica y preparación del instrumental. (Gráfico No. 28)

Anestesia locorregional. (Gráfico No. 29)

Sindesmotomía. (Gráfico No. 30)

Luxación del diente con un elevador recto. (Gráfico No. 31)

Agarre del diente, luxación y expansión del alveolo mediante la pinza de extracción. (Gráfico No. 32)

Extracción del diente del alvéolo. (Gráfico No. 32)

Verificación de la integridad del diente extraído. (Gráfico No. 32)

Curetaje alveolar y revisión de la cavidad. (Gráfico No. 33)

Maniobra de Valsalva (cuando esté indicada).

Irrigación del alveolo con solución fisiológica. (Gráfico No. 33)

Compresión del alvéolo y control de la formación del coágulo. (Gráfico No. 34)

Posicionamiento de una gasa embebida por encima de la herida. (Gráfico No. 34)

Protocolo para la preparación de un puente de metal-porcelana. (Ver Anexo 13)

(Rosenstiel, 2009) (Mezzomo & Makoto, 2010) (Bruna & Fabianelli, 2012):

Toma de impresión con alginato. (Gráfico No. 35)

Elaboración de los modelos de estudio. (Gráfico No. 35)

Colocación de poste de fibra de vidrio. (Gráfico No. 36)

Tallado de las dos piezas dentales. (Gráfico No. 37)

Elaboración y colocación del puente provisional. (Gráfico No. 38)

Colocación de hilo retractor. (Gráfico No. 39)

Toma de impresión con material pesado: técnica de rebasado o doble impresión. (Gráfico No. 40)

Prueba de metal y ajustes oclusales. (Gráfico No. 41)

Prueba de biscocho. (Gráfico No. 42)

Glaseado y cementación definitiva. (Gráfico No. 43)

Protocolo para la elaboración de una prótesis parcial removible. (Ver Anexo 14)

(Ayuso Montero & Cols, 2015) (Loza & Valverde, 2012):

Toma de impresión anatómica con alginato. (Gráfico No. 44)

Elaboración de modelos de estudio definitivos. (Gráfico No. 44)

Registro de mordida. (Gráfico No. 45-46)

Prueba de los dientes en cera. (Gráfico No. 47)

Adaptación y entrega de la placa acrílica parcial removible. (Gráfico No. 48)

### **3. 3. Educación al Paciente.**

El objetivo principal de la educación al paciente fué motivarle a que asuma actividades positivas y responsables para crear una buena salud dental. En esta fase del tratamiento se informó al paciente los métodos que existen para lograr una correcta higiene bucal, los tipos de cepillado y el cepillo que debe utilizar, su mantenimiento, los otros procedimientos auxiliares de higiene bucal (seda dental, enjuagatorios, etc).

El cepillado correcto que se le explicó al paciente es la técnica de Bass que consiste en colocar las cerdas a 45° con respecto a los dientes, se presiona ligeramente en el margen gingival y en la zona interproximal y se hacen movimientos de atrás hacia adelante con acción vibratoria para remover la placa bacteriana. En las caras oclusales se recomiendan movimientos de barrido en el sentido anteroposterior y también cepillar la cara dorsal de la lengua para una total limpieza. Por otro lado el cepillo dental recomendado es el de cerdas suaves para que eviten el daño del esmalte o la irritación de las encías.

Al momento que se le explicó al paciente, el observa la técnica y practica con su cepillo sobre el modelo. La indicación posterior al paciente, es que esto lo debe realizar dos o tres veces diarias en su casa. También debe utilizar hilo dental y enjuagues bucales para complementar la limpieza dental y eliminar restos de comida que aún con el cepillado son difíciles de retirar. (Ver anexo 15; Gráfico No. 49-50)

#### **3. 4. Ética.**

El paciente que participa en este estudio, acude de manera voluntaria a la rehabilitación oral integral, se le comunicó en qué consistió el trabajo que se realizó planteándose los objetivos y el fin que tiene todo el tratamiento, el mismo que fué con un propósito investigativo contando con la aprobación de los directivos de la institución. Para lograr esto se hizo firmar una carta de consentimiento informado al paciente previo a la realización de los procedimientos. (Ver Anexo 1)

### **3. 5. Marco Administrativo.**

#### 3. 5. 1. Recursos.

##### Humanos.

Autora.

Tutor de Titulación.

##### Tecnológicos.

Computadora.

Impresora.

CD.

Cámara fotográfica.

Internet.

Memoria USB.

##### Materiales.

##### Materiales para la realización de la sistematización práctica.

Hojas bond.

Lápiz bicolor.

Bolígrafos.

Borradores.

##### Materiales para diagnóstico.

Guantes.

Mascarillas.

Espejo y explorador.

Pinza algodонера.

Campos operatorios.

Gorros desechables.

Torundas de algodón.

Gasas.

Radiografías.

Barra de gutapercha.

Materiales para profilaxis.

Suero fisiológico.

Succionadores.

Cepillo profiláctico.

Clorhexidina al 2%.

Cubetas desechables.

Materiales para operatoria.

Bondi.

Microbrush.

Ácido ortofosfórico.

Fresas multifilos.

Papel articular.

Resinas de fotocurado.

Ionómero de vidrio.

Materiales para endodoncia.

Hidróxido de Calcio químicamente puro.

Diques de goma.

Aguja navitip.

Limas tipo K.

Jeringuillas desechables.

Radiografías.

Alcohol.

Hipoclorito de Sodio.

Suero fisiológico.

Conos de papel.

Conos de gutapercha.

Pasta para condensar los conductos selapex.

#### Materiales para cirugía.

Anestésicos: con vasoconstrictor.

Agujas cortas.

Anestésico tópico.

Jeringas.

#### Materiales para prótesis fija.

Dientes acrílicos.

Acrílico rápido líquido.

Crilene.

Poste de resina.

Hilo retractor.

Material de impresión pesado y liviano.

#### Materiales para prótesis parcial removible.

Material de impresión: alginato.

Yeso.

Cera.

Rodete de cera.

Económicos: El presente trabajo de Sistematización Práctica tuvo un costo de \$526,30. Se detalla el presupuesto en un cuadro. (Ver Anexo 3)

### 3. 5. 2. Cronograma.

Se detalla el cronograma de actividades en un cuadro. (Ver Anexo 4)



## CAPÍTULO IV.

### 4. Resultados.

La Rehabilitación Oral Integral que se le realizó al paciente fue exitosa y a la vez satisfactoria ya que se logró devolver todas aquellas funciones que había perdido. Lo más importante es el autoestima y la confianza que el paciente sintió después de haber culminado con toda la rehabilitación.

Después de realizar la profilaxis y analizando los resultados obtenidos del tratamiento se logró devolver el estado normal de las encías tornándose con un color rosado pardo, sin presencia de sangrado e inflamación, placa bacteriana y cálculo supragingival. (Ver Anexo 16; Gráfico No. 49-50)

En cuanto a las restauraciones realizadas en las piezas n° 24, 36, 46, 47, 48 no tuvieron dificultad alguna, fueron altamente estéticas similar al color de los dientes remanentes. Se controlaron los puntos de contacto prematuros, se obtuvo buen sellado marginal para evitar filtraciones, la estética y morfología fueron aceptables y satisfactorias. (Ver Anexo 16; Gráfico No. 51-52)

Las piezas dentales que presentaban patologías pulpares vitales n° 13 y 22 fueron tratados endodónticamente con biopulpectomías y su respectiva restauración. (Ver anexo 16; Gráfico No. 53-54). Para recuperar la estética y la funcionalidad perdida en el sector antero-superior a través de un puente de metal-porcelana, viendo

como resultado una sonrisa armoniosa y estética exitosa. (Ver Anexo 16; Gráfico No. 57-58)

La presencia de restos radiculares, piezas con movilidad grado III y resorción (nº 12, 11, 14 y 17) hubo la necesidad de realizar la extracción de las mismas para evitar la propagación de un proceso infeccioso y posibles complicaciones durante las fases del tratamiento; todas las extracciones tuvieron buena cicatrización. (Ver Anexo 16; Gráfico No. 55-56)

Teniendo una Clase I de Kennedy se procedió a la elaboración de una placa parcial removible de acrílico superior con el objetivo de reemplazar los tejidos perdidos y evitar la migración de sus piezas adyacentes. Su adaptación fue satisfactoria mejorando su oclusión y la armonía dental. (Ver Anexo 16; Gráfico No. 59-60)

Al terminar el trabajo de Sistematización Práctica se cumplió con el objetivo del mismo que es una rehabilitación oral integral del paciente devolviéndole su sonrisa, sus funciones y la confianza para desenvolverse ante la sociedad.

## ANEXOS.

### Anexo n° 1. Carta de consentimiento informado.

Yo, el abajo firmante, \_\_\_\_\_

Acepto tomar parte en este estudio titulado: Rehabilitación oral integral con prostodoncia fija y removible de un paciente por extracciones múltiples en el maxilar superior. La egresada Giler Rodríguez Adriana Denisse, de la Universidad Particular San Gregorio de Portoviejo, del presente estudio, me ha informado exhaustivamente acerca de las características, objetivos y aproximada duración de la exploración bucal. He tenido la oportunidad de hacerle preguntas acerca de todos los aspectos del estudio.

Accedo a cooperar con el egresado, asistiendo de manera responsable a las citas odontológicas programadas. Reconozco que se me explicó y entendí el procedimiento que se propone, estoy enterado de los beneficios, sé de los riesgos, sin embargo, consciente de que se busca un provecho, doy mi consentimiento sin obligación y por decisión propia para que estos se efectúen. Estoy de acuerdo con que los datos personales y odontológicos, que se deriven de esta investigación, pasen a formar parte de los registros computadorizados de la autora de la investigación.

\_\_\_\_\_  
Giler Rodríguez Adriana Denisse.

Egresado de la Carrera de Odontología.

\_\_\_\_\_  
Barreno Mecías Cristóbal Pablo.

Paciente.

Anexo n° 2. Historia Clínica 033.

**Universidad San Gregorio de Portoviejo**  
**CARRERA DE ODONTOLOGÍA**

UNIVERSIDAD SAN GREGORIO DE PORTOVIJO

ESTABLECIMIENTO: U.S.G.P. NOMBRE: Constanza Rella APELLIDO: Barreno Macías SEXO (M/F): H EDAD: 22 N° HISTORIA CLÍNICA: \_\_\_\_\_

1. MOTIVO DE CONSULTA  
Quiero arreglarme los dientes y resaca plom.

2. ENFERMEDAD O PROBLEMA ACTUAL  
Presenta dolor en la parte de 22 y 17 bilateral, es agudo insostenible, el dolor es localizado, aumenta con el frío y disminuye un poco con el calor.

3. ANTECEDENTES PERSONALES Y FAMILIARES  
1. ALERGIA ALIMENTARIA  2. ALERGIA AMBIENTAL  3. HEMOBRASIDAS  4. VIHUSIS  5. TUBERCULOSIS  6. ASMA  7. DIABETES  8. HIPERTENSIÓN  9. ENF. CARDIACA  10. OTRO   
No Referir Antecedentes.

4. SIGNOS VITALES  
FRECÜENCIA CARDÍACA: \_\_\_\_\_ TEMPERATURA: 37.4 F. RESPIRATORIA: \_\_\_\_\_

5. EXAMEN DEL SISTEMA ESTOMAGNÁTICO  
Sin Patología Apparent

6. ODONTOGRAMA  
PINTAR CON AZUL PARA TRATAMIENTO REALIZADO - ROJO PARA PATOLOGÍA ACTUAL  
MOVILIDAD Y RECISIÓN: MARCAR "X" (1, 2 o 3). SIMPLIFICAR

7. INDICADORES DE SALUD BUCAL

HIGIENE ORAL SIMPLIFICADA				ENFERMEDAD PERIODONTAL			MAL OCLUSIÓN			FLUOROSIS					
PIEZAS DENTALES				PLACA	CÁLCULO	SINOVITIS	LEVE	MODERADA	SEVERA	ANGLE I	ANGLE II	ANGLE III	LEVE	MODERADA	SEVERA
16	17	18	19	2-1-2-3	3-1-2-3	3-1									
	X			1	1	1									
	X	X		1	1	1									
	X			2	2	0									
	X			1	1	1									
TOTALES				5	5	3									

8. INDICES CPO-ceo

D	C	P	O	TOTAL
	11	9	0	20
d	c	e	o	TOTAL

9. SIMBOLOGÍA DEL ODONTOGRAMA

- X nro SELLANTE NECESARIO
- \* nro SELLANTE REALIZADO
- X nro EXTRACCIÓN INDICADA
- X nro PERDIDA POR CARIES
- U PERDIDA EXTRA CAUSA
- △ ENDODONCIA
- (---) PROTÉSIS Fija
- (---) PROTÉSIS REMOVIBLE
- = PROTÉSIS TOTAL
- CORONA
- nro OBTURADO
- nro CARIES

ODONTOLOGÍA (1)

**ODONTOLÓGICO Y EDUCACIONAL**

Paciente: Andrés y Patricia

Examen: Examen de las piezas # 12, 13, 14, 15, 16, 17, 18, 19, 20, 21, 22, 23, 24, 25, 26, 27, 28, 29, 30, 31, 32, 33, 34, 35, 36, 37, 38, 39, 40, 41, 42, 43, 44, 45, 46, 47, 48, 49, 50, 51, 52, 53, 54, 55, 56, 57, 58, 59, 60, 61, 62, 63, 64, 65, 66, 67, 68, 69, 70, 71, 72, 73, 74, 75, 76, 77, 78, 79, 80, 81, 82, 83, 84, 85, 86, 87, 88, 89, 90, 91, 92, 93, 94, 95, 96, 97, 98, 99, 100

Resumen de los procedimientos: Examen de las piezas # 12, 13, 14, 15, 16, 17, 18, 19, 20, 21, 22, 23, 24, 25, 26, 27, 28, 29, 30, 31, 32, 33, 34, 35, 36, 37, 38, 39, 40, 41, 42, 43, 44, 45, 46, 47, 48, 49, 50, 51, 52, 53, 54, 55, 56, 57, 58, 59, 60, 61, 62, 63, 64, 65, 66, 67, 68, 69, 70, 71, 72, 73, 74, 75, 76, 77, 78, 79, 80, 81, 82, 83, 84, 85, 86, 87, 88, 89, 90, 91, 92, 93, 94, 95, 96, 97, 98, 99, 100

FECHA DE APERTURA	FECHA DE CONTROL	PROFESIONAL	CÓDIGO	FIRMA	NÚMERO DE HOJA

**11 DIAGNÓSTICO**

FECHA DE APERTURA	FECHA DE CONTROL	PROFESIONAL	CÓDIGO	FIRMA	NÚMERO DE HOJA

**12 TRATAMIENTO**

SESION Y FECHA	DIAGNÓSTICOS Y COMPLICACIONES	PROCEDIMIENTOS	PRESCRIPCIONES	CÓDIGO Y FIRMA
SESION 1 FECHA: 04/08/15	Quemadura en la lengua Piel de la lengua y de la mandíbula	Profiler		CÓDIGO FIRMA
SESION 2 FECHA: 06/08/15	Rotura de la piel de la lengua # 12 y # 13	Extracción de los dientes de leche # 11, 12	Extracción de los dientes de leche	CÓDIGO FIRMA
SESION 3 FECHA: 11/08/15	Piel de la lengua quemada # 22	Prescripción		CÓDIGO FIRMA
SESION 4 FECHA: 12/08/15	Quemadura de la piel de la lengua # 22	Restauración con Resina		CÓDIGO FIRMA
SESION 5 FECHA: 15/09/15	Quemadura de la piel de la lengua # 22	Restauración con Resina		CÓDIGO FIRMA
SESION 6 FECHA: 19/09/15	Quemadura de la piel de la lengua # 14, 15	Extracción de la pieza # 14, 15	Extracción de la pieza # 14, 15	CÓDIGO FIRMA
SESION 7 FECHA: 25/09/15	Quemadura de la piel de la lengua # 22	Extracción de la pieza # 22		CÓDIGO FIRMA
SESION 8 FECHA: 01/10/15	Quemadura de la piel de la lengua # 22	Bupropión		CÓDIGO FIRMA
SESION 9 FECHA: 08/10/15	Quemadura de la piel de la lengua # 22	Extracción con técnica Labial		CÓDIGO FIRMA

FECHA DE APERTURA	FECHA DE CONTROL	PROFESIONAL	CÓDIGO	FIRMA	NÚMERO DE HOJA

**12 TRATAMIENTO**

SESION Y FECHA	DIAGNÓSTICOS Y COMPLICACIONES	PROCEDIMIENTOS	PRESCRIPCIONES	CÓDIGO Y FIRMA
SESION 1 FECHA: 07/09/15	Piel de la lengua quemada # 13	Restauración con Resina # 13		CÓDIGO FIRMA
SESION 2 FECHA: 16/09/15	Piel de la lengua quemada # 13-22	Atención clínica, RX		CÓDIGO FIRMA
SESION 3 FECHA: 22/09/15		Tallado y colocación de corona provisional de la pieza # 13		CÓDIGO FIRMA
SESION 4 FECHA: 02/10/15	Extracción de la pieza # 14, 15			CÓDIGO FIRMA
SESION 5 FECHA: 14/10/15		Tallado de la pieza # 22 y 23		CÓDIGO FIRMA
SESION 6 FECHA: 15/10/15		Toma de impresión y colocación de P.P. # 22		CÓDIGO FIRMA
SESION 7 FECHA: 21/10/15		Toma de impresión y colocación de P.P. # 22		CÓDIGO FIRMA
SESION 8 FECHA: 27/10/15		Toma de impresión y colocación de P.P. # 22		CÓDIGO FIRMA
SESION 9 FECHA: 28/10/15		Preparación de la base y colocación de la corona		CÓDIGO FIRMA

Dra. Gemma Ferrás  
ODONTÓLOGA  
SINCEPTADO 16-895758

ODONTOLÓGIA (2)

### Anexo n° 3. Presupuesto.

<b>Materiales</b>	<b>Cantidad</b>	<b>Precio Unitario</b>	<b>Precio Total</b>
Caja de guantes.	1 caja.	\$ 8,00	\$ 8,00
Caja de mascarillas.	1 caja.	\$ 5,00	\$ 5,00
Campos operatorios.	50 unidades.	\$ 0,20	\$ 10,00
Radiografías.	50 unidades.	\$ 0,50	\$ 25,00
Gasas.	2 paquetes.	\$ 3,00	\$ 6,00
Algodón.	3 rollos.	\$ 0,50	\$ 1,50
Succionadores.	20 unidades.	\$ 0,10	\$ 2,00
Suero fisiológico.	1 frasco.	\$ 3,00	\$ 3,00
Cepillos profilácticos.	5 unidades.	\$ 0,25	\$ 1,25
Clorhexidina al 2%.	1 frasco.	\$ 5,00	\$ 5,00
Cubetas desechables.	2 unidades.	\$ 0,25	\$ 0,50
Bondi.	1 frasco.	\$ 10,00	\$ 10,00
Microbrush.	8 unidades.	\$ 0,10	\$ 0,80
Ácido Ortofosfórico.	1 jeringa.	\$ 7,00	\$ 7,00
Papel articular.	1 unidad.	\$ 2,00	\$ 2,00
Fresas.	5 unidades.	\$ 1,50	\$ 7,50
Hidróxido de Calcio.	1 jeringa.	\$ 10,00	\$ 10,00
Diques de goma.	15 unidades.	\$ 0,60	\$ 9,00
Ajuga navitip.	2 unidades.	\$ 4,00	\$ 8,00
Agujas cortas.	15 unidades.	\$ 0,50	\$ 7,50
Juego de limas tipo K.	1 caja.	\$ 7,00	\$ 7,00
Jeringas desechables.	8 unidades.	\$ 0,20	\$ 1,40
Alcohol.	1 frasco.	\$ 2,00	\$ 2,00
Hipoclorito de Sodio.	1 frasco.	\$ 4,00	\$ 4,00
Conos de papel.	1 caja.	\$ 7,00	\$ 7,00
Conos de gutapercha.	1 caja.	\$ 7,00	\$ 7,00
Pasta selapex.	2 porciones.	\$ 3,33	\$ 7,00
Anestésico con vasoconstrictor.	10 unidades.	\$ 0,50	\$ 5,00
Anestésico tópico.	1 frasco.	\$ 3,50	\$ 3,50
Dientes acrílicos	1 tableta.	\$ 1,70	\$ 1,70
Acrílico rápido líquido.	1 frasco.	\$ 0,50	\$ 0,50
Crilene.	1 funda.	\$ 0,50	\$ 0,50
Poste de resina.	1 unidad.	\$ 5,00	\$ 5,00
Yeso piedra.	1 libra.	\$ 1,25	\$ 1,25
Hilo retractor.	1 frasco.	\$ 27,00	\$ 27,00
Material de impresión.	2 porciones.	\$ 5,00	\$ 10,00
Alginato.	1 funda.	\$ 7,00	\$ 7,00
Lámina de cera.	6 láminas.	\$ 0,40	\$ 2,40
Rodete de cera.	2 rodetes.	\$ 0,50	\$ 1,00
Puente de metal-porcelana.	5 piezas.	\$ 30,00	\$ 150,00
Prótesis parcial removible de acrílico.	2 prótesis.	\$ 21,00	\$ 42,00
Radiografía panorámica.	1 Rx.	\$ 16,00	\$ 16,00
Impresiones.	600 hojas.	\$ 0,10	\$ 60,00
CD.	4 unidades.	\$ 1,00	\$ 4,00
Viáticos personales.	1 pasaje	\$ 25,00	\$ 25,00
<b>Total.</b>			<b>\$ 526,30</b>

#### Anexo n° 4. Cronograma de titulación.

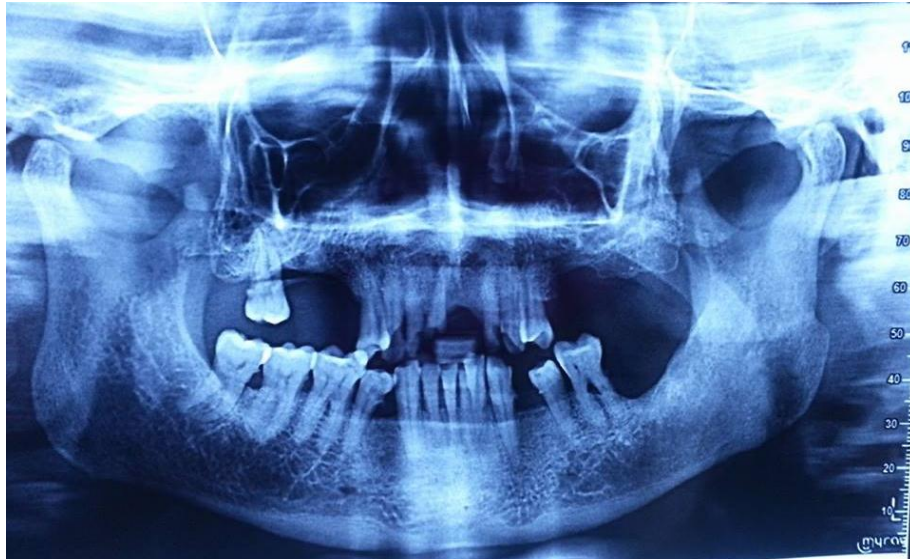Semana	Fecha	Número de Horas			
		Tutorías Metodológicas	Praxis Profesional	Tutoría Personalizada	Actividades
1	16-17 Abril 2015	5			Talleres presenciales
2	20-24 Abril 2015	10			Talleres presenciales
3	27-30 Abril 2015	10			Talleres presenciales
4	4-8 Mayo 2015	10			Talleres presenciales
5	11-15 Mayo 2015	10			Talleres presenciales
6	18-22 Mayo 2015	10			Talleres presenciales
7	25-29 Mayo 2015	10			Talleres presenciales
8	1-5 Junio 2015	10			Talleres presenciales
9	8-12 Junio 2015	10			Talleres presenciales
10	15-19 Junio 2015	10			Talleres presenciales
11	22-26 Junio 2015	10			Talleres presenciales
12	29 Junio-3 Julio 2015	10			Talleres presenciales
13	6-10 Julio 2015	5	5	10	Talleres presenciales Trabajo con paciente en clínicas integrales
14	13-17 Julio 2015		5	10	Talleres presenciales Trabajo con paciente en clínicas integrales
15	20-24 Julio 2015		5	10	Talleres presenciales Trabajo con paciente en clínicas integrales
16	27-31 julio 2015		5	10	Talleres presenciales Trabajo con paciente en clínicas

					integrales
17	3-7 agosto 2015		5	10	Talleres presenciales Trabajo con paciente en clínicas integrales
18	10-14 agosto 2015		5	10	Talleres presenciales Trabajo con paciente en clínicas integrales
19	17-21 agosto 2015		5	10	Talleres presenciales Trabajo con paciente en clínicas integrales
20	24-27 agosto 2015		5	10	Talleres presenciales Trabajo con paciente en clínicas integrales
21	31 agosto- 4 septiembre 2015		5	10	Talleres presenciales Trabajo con paciente en clínicas integrales
22	7-11 septiembre 2015		5	10	Talleres presenciales Trabajo con paciente en clínicas integrales
23	14-18 septiembre 2015		5	10	Talleres presenciales Trabajo con paciente en clínicas integrales
24	21-25 septiembre 2015		5	10	Talleres presenciales Trabajo con paciente en clínicas integrales
25	28 sept. -2 octubre 2015		5	10	Talleres presenciales Trabajo con paciente en clínicas integrales
26	5-8 octubre 2015		5	10	Talleres presenciales Trabajo con paciente en clínicas integrales
27	12-16 octubre 2015		5	10	Talleres presenciales Trabajo con paciente en clínicas integrales
28	19-23 octubre 2015		5	10	Talleres presenciales Trabajo con paciente en clínicas integrales
29	26-30 octubre 2015			10	Talleres presenciales Trabajo con paciente en clínicas integrales
30	9-13 noviembre 2015			10	Talleres presenciales Trabajo con paciente en clínicas integrales
31	16-20 noviembre 2015			10	Talleres presenciales Trabajo con paciente en clínicas integrales
32	23-27 noviembre 2015			10	Talleres presenciales Trabajo con paciente en clínicas integrales
<b>TOTAL DE HORAS</b>		120	80	200	

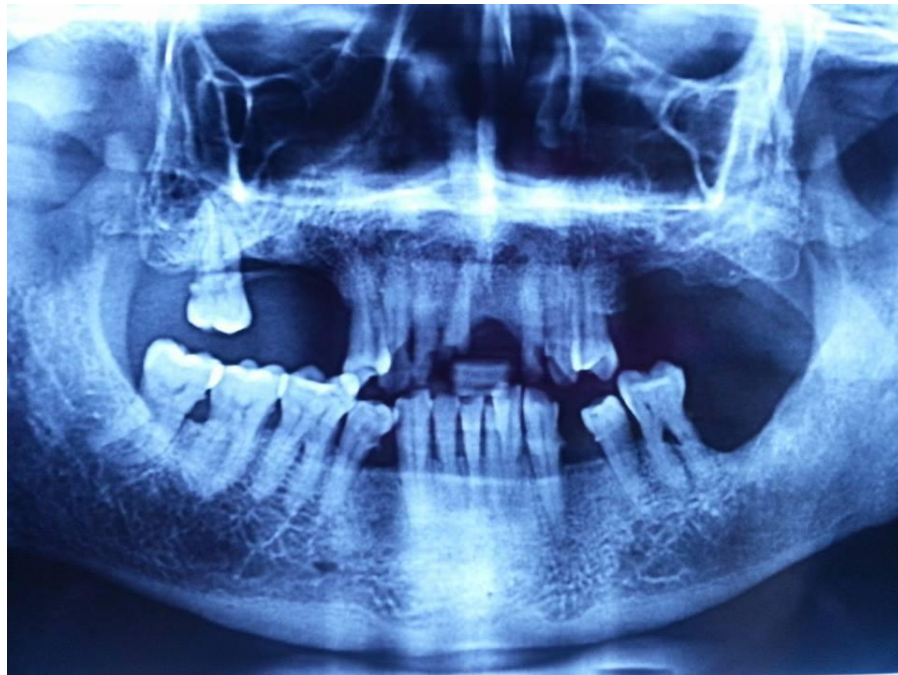

**Anexo n° 5. Exámenes complementarios.**

**RX Panorámica.**



*Gráfico No. 1. Radiografía Panorámica.*



*Gráfico No. 2. Sector Antero-Superior.*

## Anexo n° 6. Exámenes complementarios.

### Biometría hemática y pruebas de coagulación.

LABORATORIO CLINICO INTERLAB  
LABSERVICES S.A.

LABORATORIO - Av. Rocafuerte s/n entre Av. Guayaquil y Bolívar  
- Teléfonos: 2637732 - 2637780 - 2638827 • Fax: 2638115  
SUCURSAL MEDICAL PLAZA - Av. Mariscal en entre Jerez Club y La Libertad  
• Teléfono: 2638590 - 2638136  
Director Técnico: *Dr. Jorge Suppo Rangel*

6 Ago 2015

PACIENTE: **BARRENO MECIAS, CRISTOBAL PABLO** FECHA: **6 Ago 2015**  
DR(a):  
MÉDICO: **480101** CÓDIGO PACIENTE: **0734** HABITACION: **072** Años:  **Masculino**

Estamos en red, retire su examen en cualquier sucursal o por internet en nuestra pag. web [www.interlab.com.ec](http://www.interlab.com.ec)

NOMBRE ESTUDIO	RESULTADO	UNIDADES	R.REFERENCIA
<b>EXAMEN DE SANGRE</b>			
Hemates	4620000	mm3	4100000 - 5800000
Hemoglobina	15.00	g/dl	Neonatos a término: sangre de cordón: 13.6 - 19.6 Niños de 1 año: 11.2 Niños de 10 años: 12.0 Hombres: 13.2 - 17.5 Mujeres: 11.8 - 15.5
Hematócrito	44.20	%	39.20 - 50.30
Leucocitos	8760	mm3	4400 - 9700
N. Cuyados %	0.00	%	
N. Segmentados %	+ 32.80	%	40.00 - 75.00
Eosinófilos %	+ 12.50	%	0.00 - 6.90
Basófilos %	0.60	%	0.00 - 1.10
Monocitos %	6.90	%	3.00 - 12.40
Linfocitos %	+ 47.20	%	20.00 - 43.00
- TOTAL -	100.00		
N. Cuyados mm3	0.00	mm3	
N. Segmentados mm3	2879.84	mm3	2800.00 - 5250.00
Eosinófilos mm3	+ 1097.50	mm3	70.00 - 420.00
Basófilos mm3	57.68	mm3	0.00 - 80.00
Monocitos mm3	605.82	mm3	260.00 - 760.00
Linfocitos mm3	+ 4144.16	mm3	1000.00 - 3500.00
V. M. C.	95	fL	75 - 95
H. C. M.	32	pg	26 - 32

La confiabilidad de sus resultados está garantizada con nuestra participación en los Programas de Control de Calidad Externo Química, Hematología, Hormonas, Marcadores Tumorales, Infecciones.

Gráfico No. 3. Biometría Hemática.

LABORATORIO CLINICO INTERLAB  
LABSERVICES S.A.

LABORATORIO - Av. Rocafuerte s/n entre Av. Guayaquil y Bolívar  
• Teléfonos: 2637732 - 2637780 - 2638827 • Fax: 2638115  
SUCURSAL MEDICAL PLAZA - Av. Mariscal en entre Jerez Club y La Libertad  
• Teléfono: 2638590 - 2638136  
Director Técnico: *Dr. Jorge Suppo Rangel*

6 Ago 2015

PACIENTE: **BARRENO MECIAS, CRISTOBAL PABLO** FECHA: **6 Ago 2015**  
DR(a):  
MÉDICO: **480101** CÓDIGO PACIENTE: **0734** HABITACION: **072** Años:  **Masculino**

Estamos en red, retire su examen en cualquier sucursal o por internet en nuestra pag. web [www.interlab.com.ec](http://www.interlab.com.ec)

NOMBRE ESTUDIO	RESULTADO	UNIDADES	R.REFERENCIA
C. H. C. M.	34	%	12 - 35
RDW	12	%	11 - 16
MPV	10	fL	8 - 12
<b>HEMOSTASIA</b>			
Plaquetas	235000	mm3	150000 - 400000
T. de Sangría	1.00	minutos	(Prueba de Duke) 2 - 5
T. de Coagulación	5.00	minutos	5.00 - 10.00

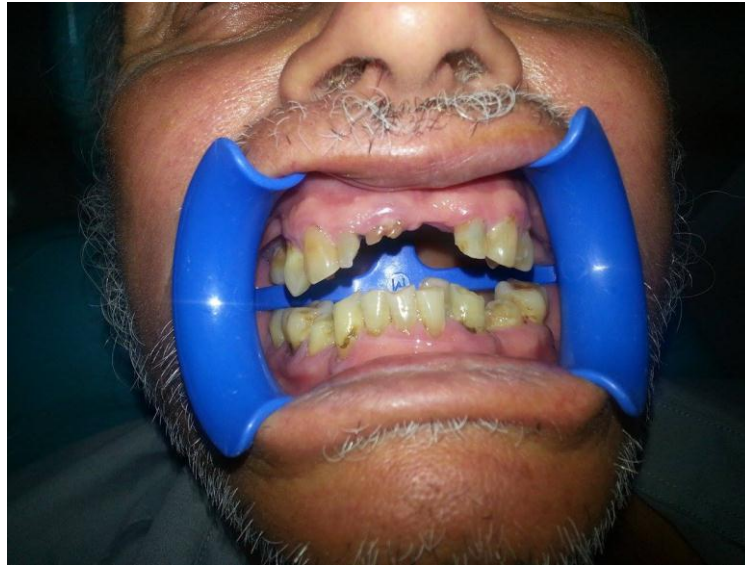Nota: Se considera el Punto(.) como separador decimal.

Alertamiento: *Jorge Suppo Rangel*  
Dr. Jorge Suppo Rangel

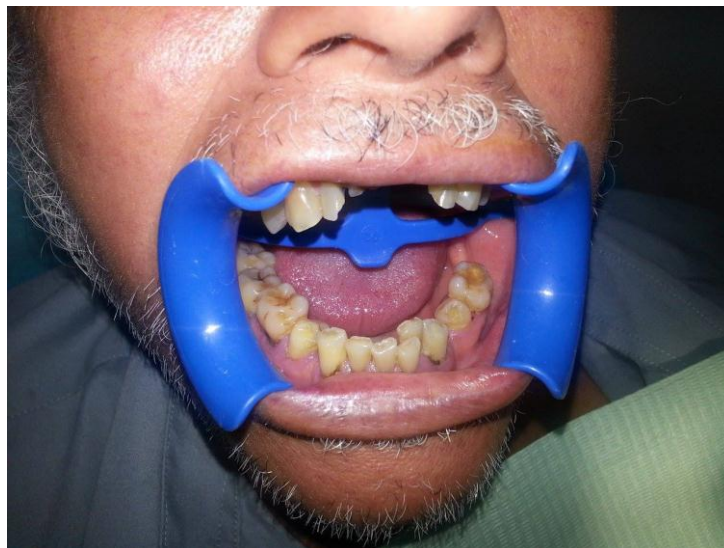Gráfico No. 4. PT/PTP.

**Anexo n° 7. Fotos del paciente.**

**Antes de la rehabilitación**



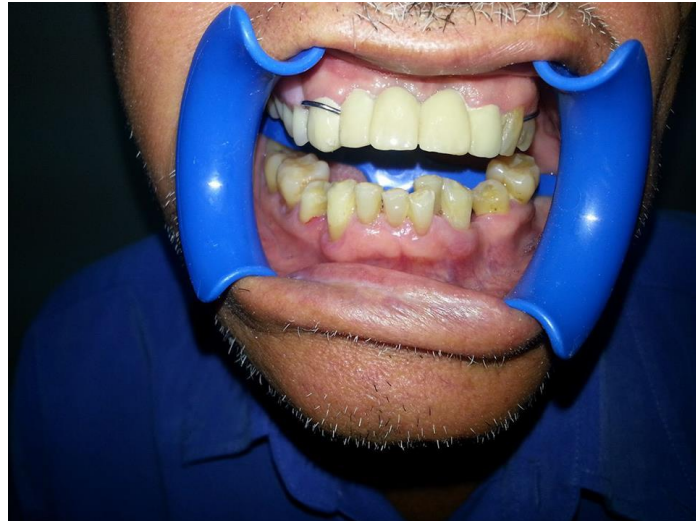*Gráfico No. 5. Presentación del Paciente antes de la Rehabilitación por vestibular.*



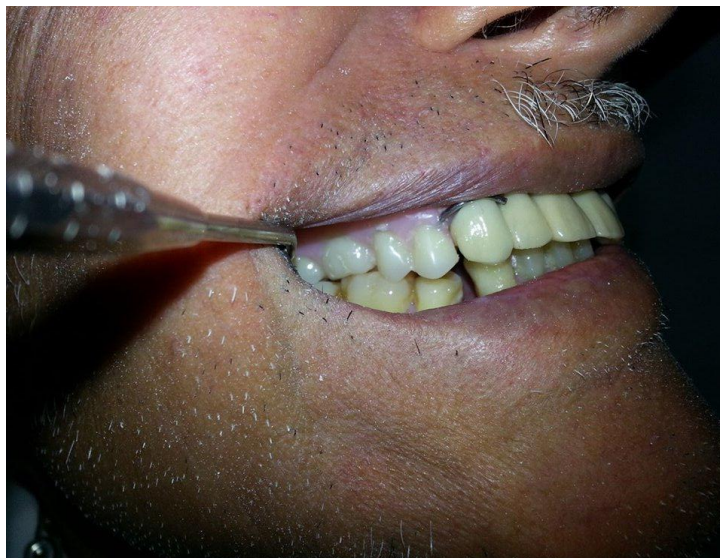*Gráfico No. 6. Maxilar inferior del Paciente Antes de la Rehabilitación.*

**Anexo n° 8. Fotos del paciente.**

**Después de la rehabilitación.**



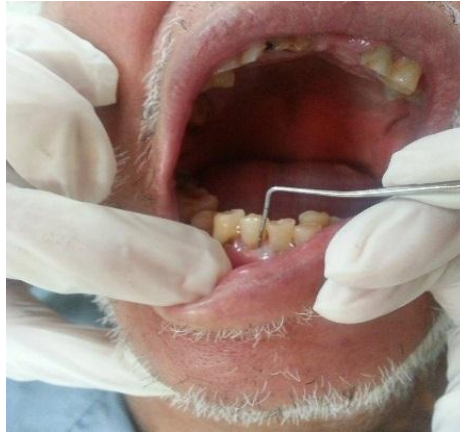*Gráfico No. 7. Paciente después de la Rehabilitación.*



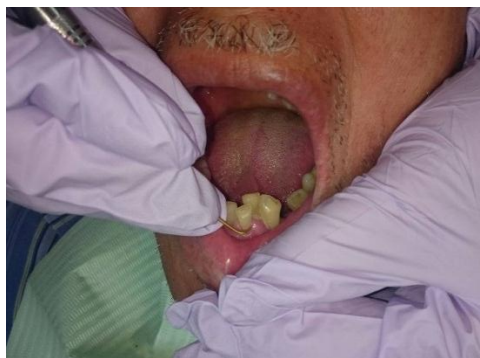*Gráfico No. 8. Paciente en una vista lateral después de la Rehabilitación.*

**Anexo n° 9. Métodos.**

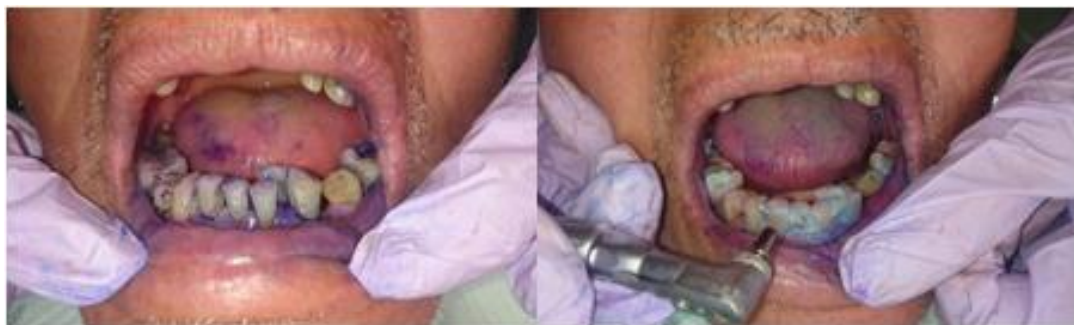**Protocolo para una profilaxis previa.**



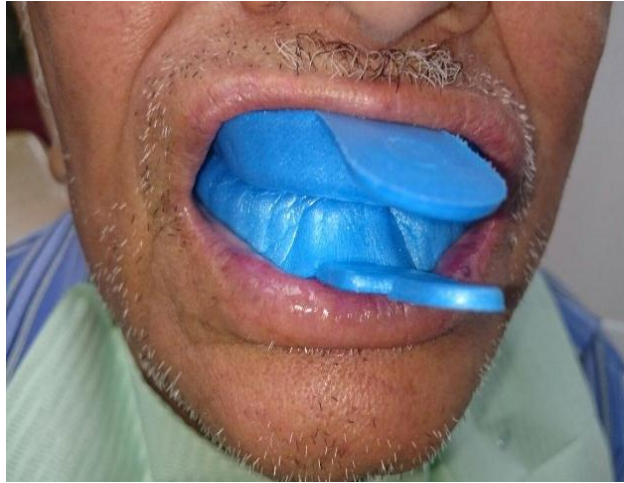*Gráfico No. 9. Sondaje Periodontal.*



*Gráfico No. 10. Detartraje.*

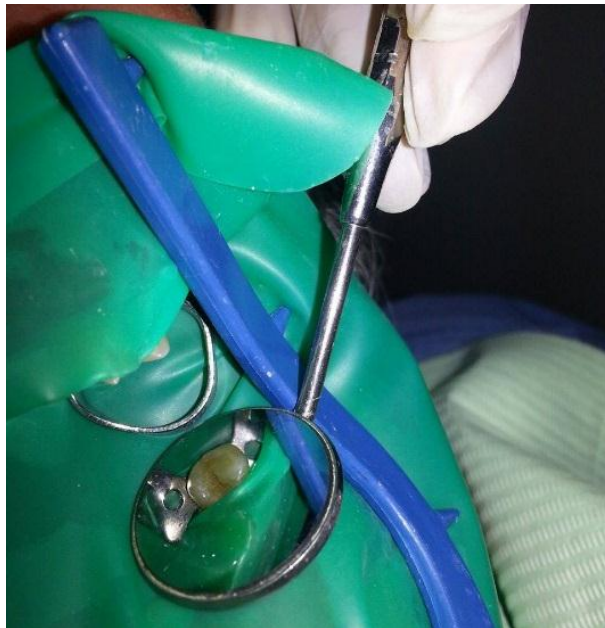


*Gráfico No. 11. Colocación de Revelar de Placa y Cepillado Dental.*

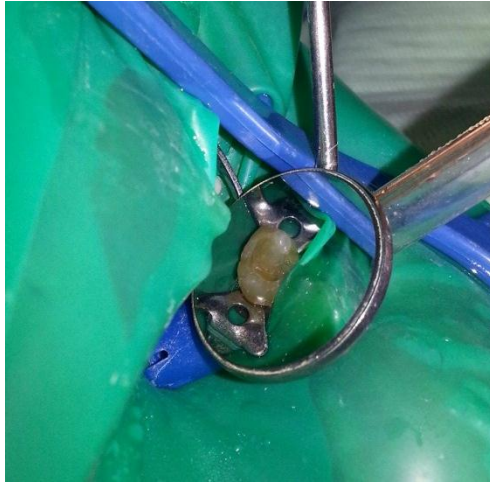

*Gráfico No. 12. Colocación de Flúor en Gel.*

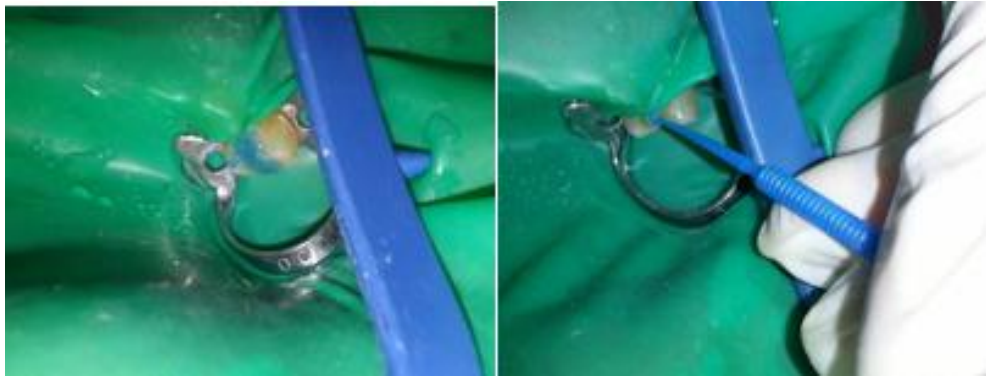**Anexo n° 10. Protocolo para una preparación y restauración cavitaria.**



*Gráfico No. 13. Pieza con caries por oclusal.*



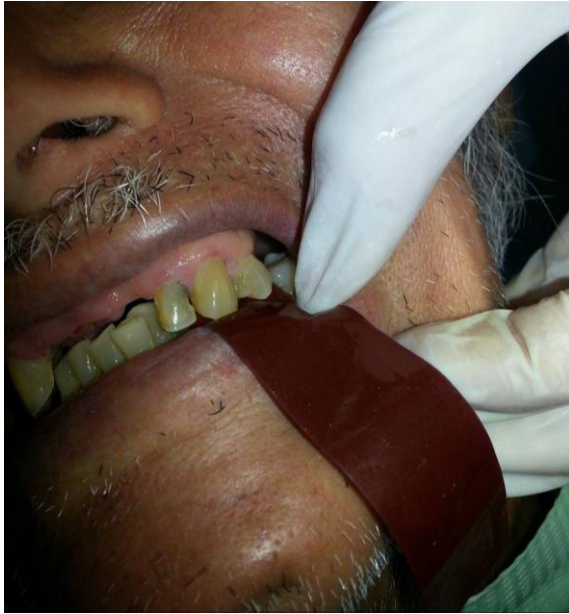
*Gráfico No. 14. Remoción de la Caries dental con instrumental rotatorio.*



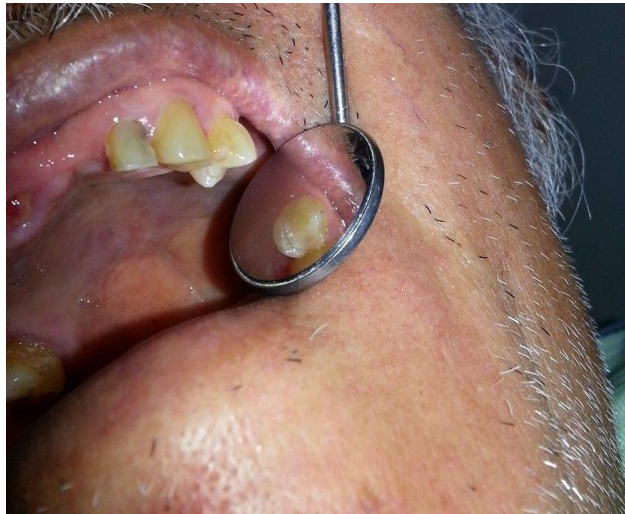*Gráfico No. 15. Técnica de sistema Adhesivo.*



*Gráfico No. 16. Restauración con Resina.*



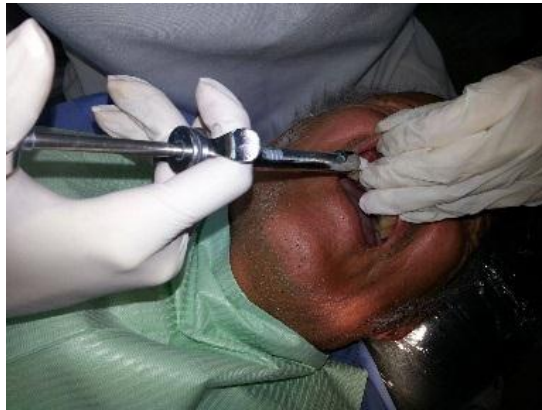*Gráfico No. 17. Control con papel articular.*



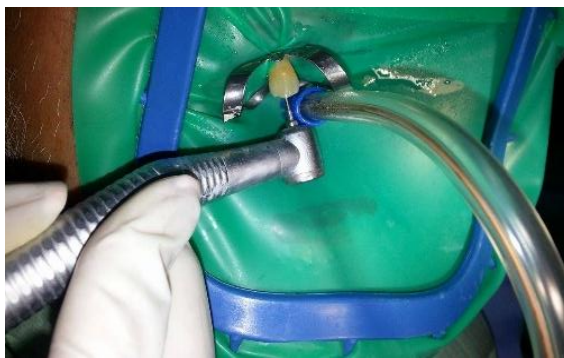*Gráfico No. 18. Terminación.*



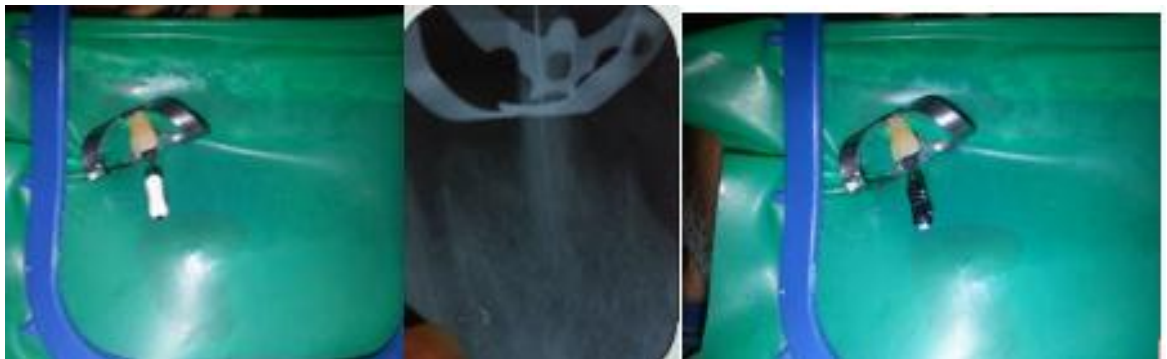**Anexo n° 11. Protocolo para una biopulpectomía total.**



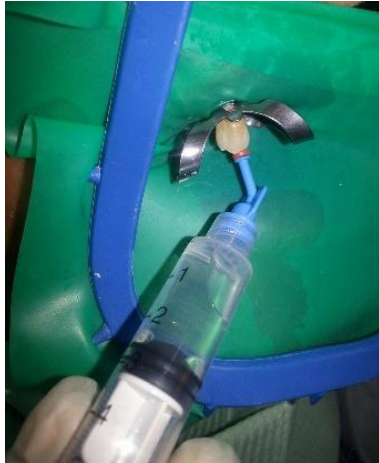*Gráfico No. 18. Colocación de Anestesia Infiltrativa.*



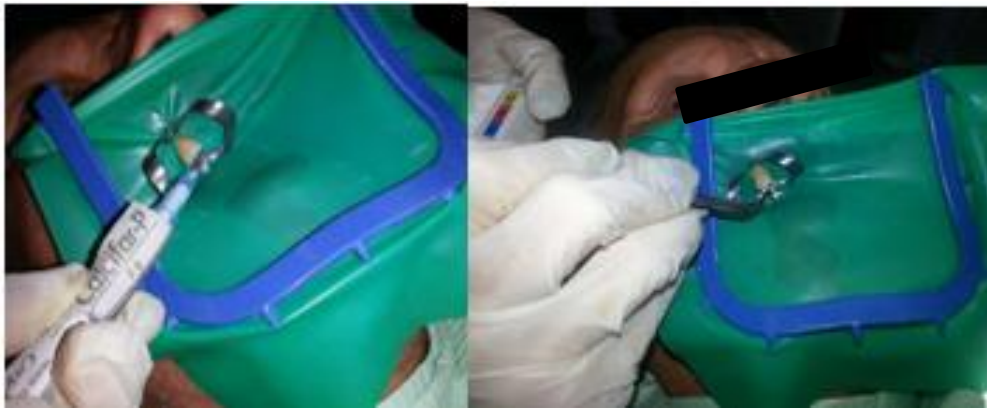
*Gráfico No. 19. Apertura por palatino.*



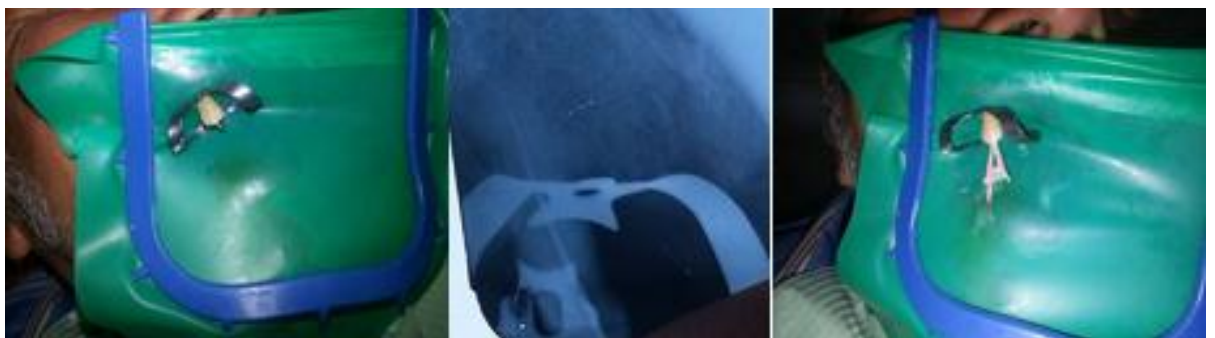*Gráfico No. 20. Técnica Biomecánica para Preparar el Conducto.*



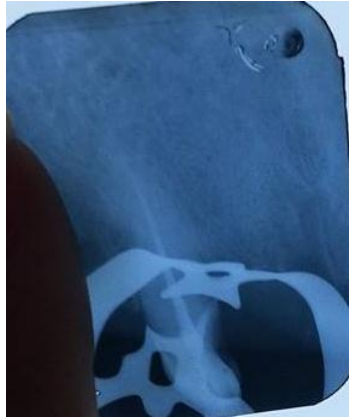*Gráfico No. 21. Técnica de Irrigación del Conducto con Hipoclorito de Sodio.*



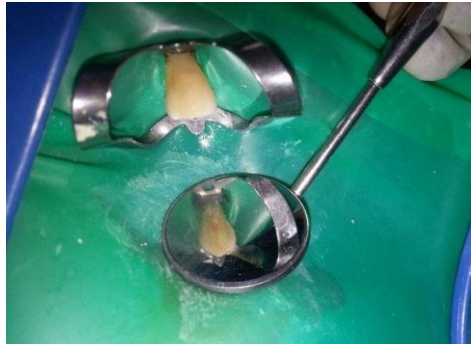*Gráfico No. 22. Medicación Intraconducto/ Secado del Conducto con conos de papel.*



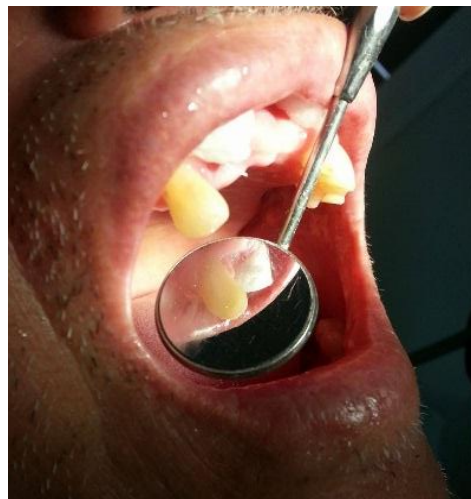*Gráfico No. 23. Técnica de Condensación Lateral.*



*Gráfico No. 24. Radiografía de Condensación.*

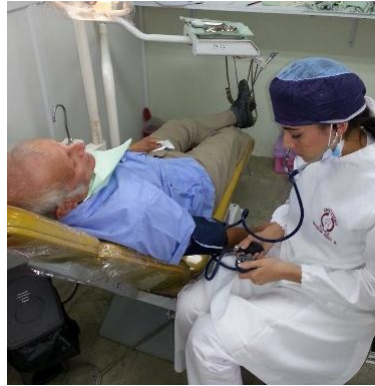

*Gráfico No. 25. Corte de cono.*

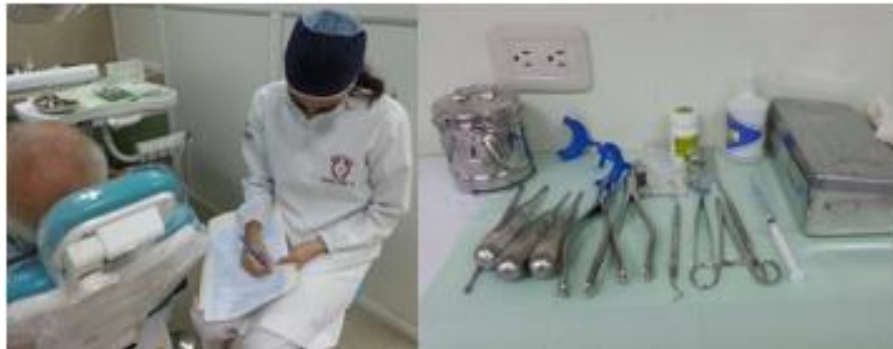

*Gráfico No. 26. Terminación.*

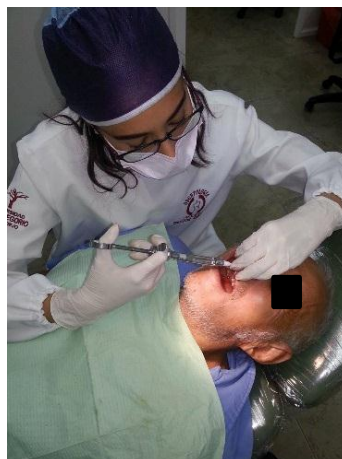
**Anexo n° 12. Protocolo para una extracción simple.**



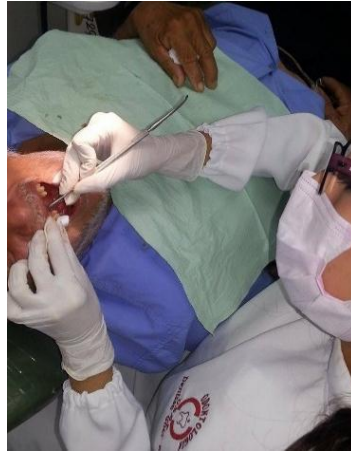*Gráfico No. 27. Toma de la Presión Arterial.*



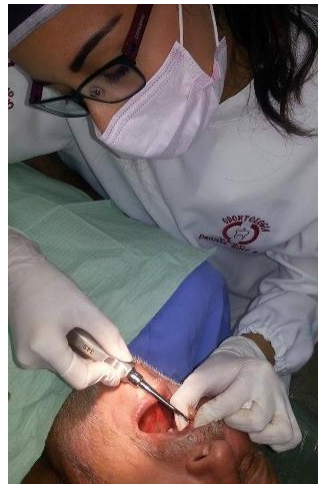*Gráfico No. 28. Historia Clínica y Preparación del Instrumental.*



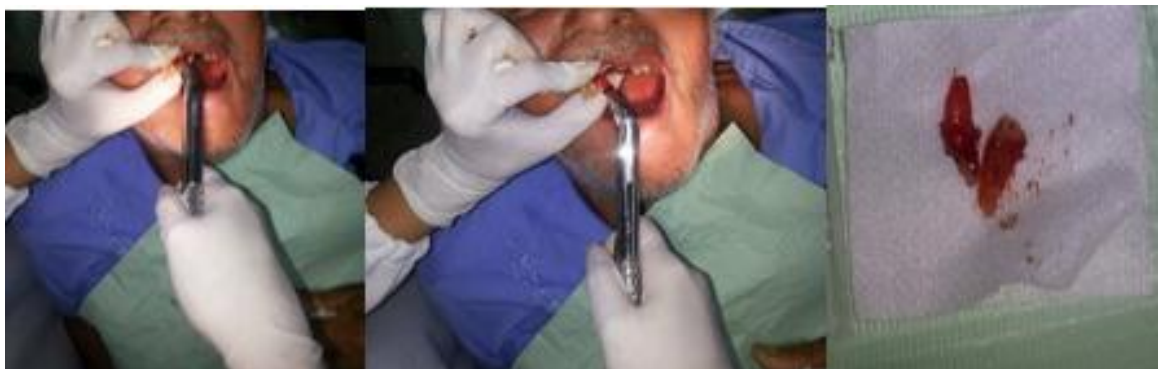*Gráfico No. 29. Técnica Anestésica Infiltrativa.*



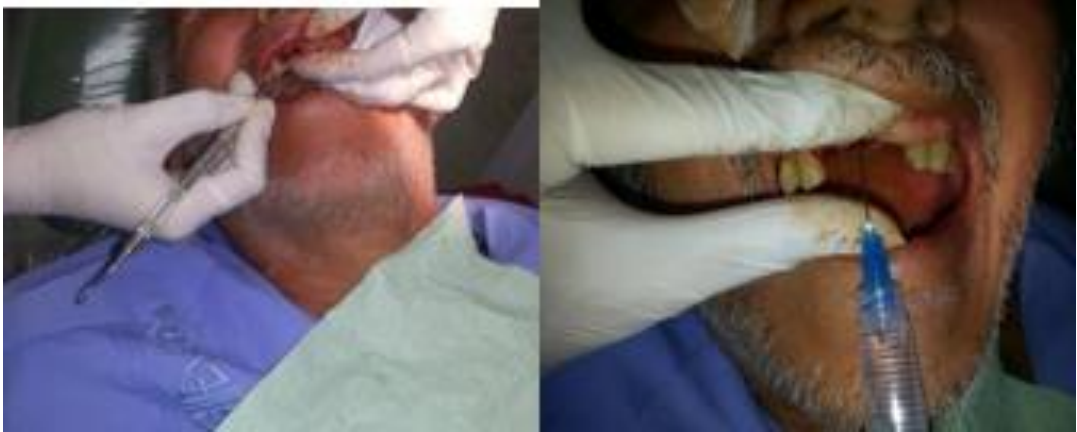*Gráfico No. 30. Sindesmotomía.*



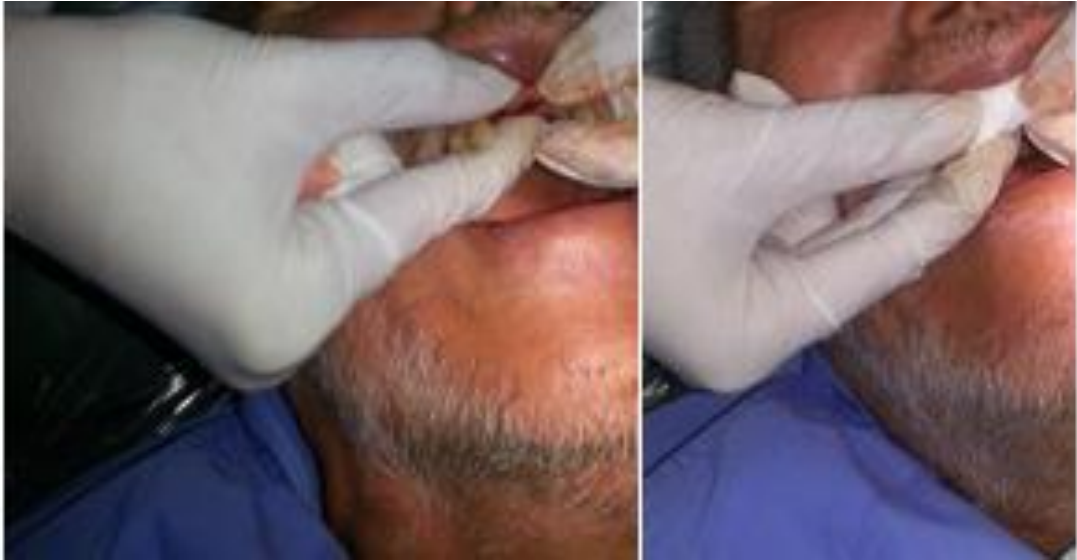*Gráfico No. 31. Luxación Dental.*



*Gráfico No. 32. Exodoncia Propiamente dicha.*

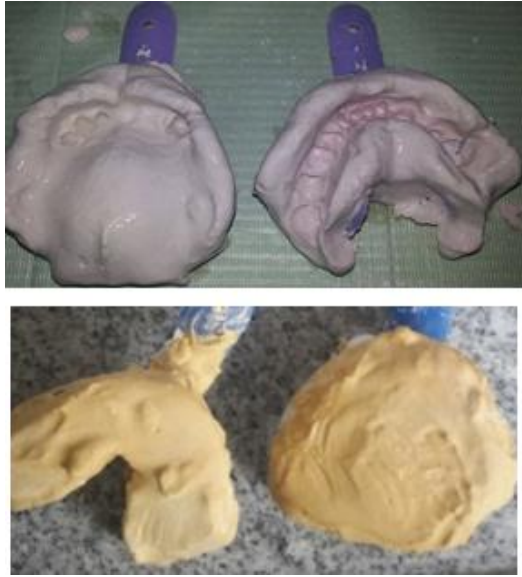

*Gráfico No. 33. Curetaje e Irrigación del Alvéolo.*

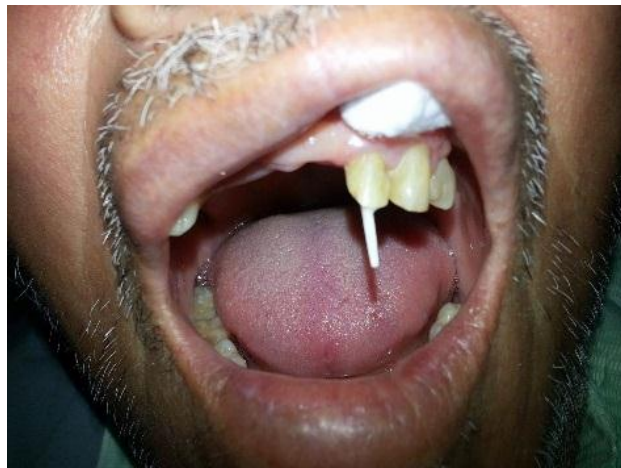

*Gráfico No. 34. Compresión del alvéolo y Colocación de gasa.*

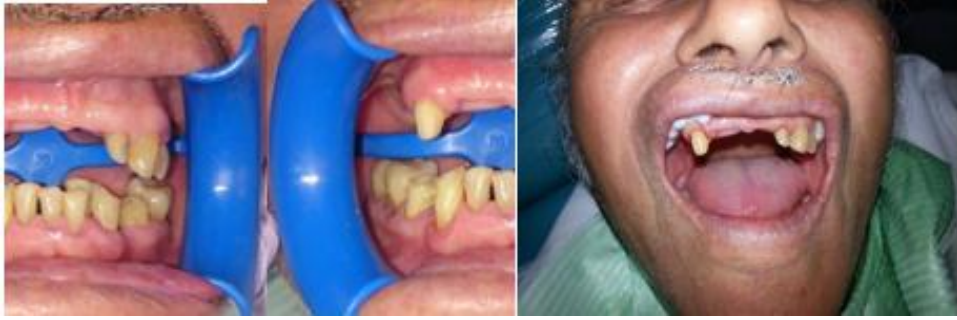**Anexo n° 13. Protocolo para la preparación de un puente de metal-porcelana.**



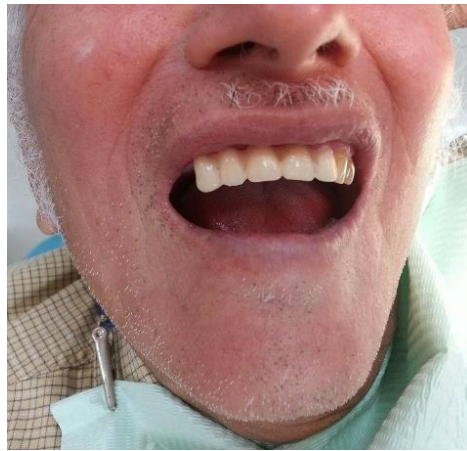*Gráfico No. 35. Toma de Impresión y vaciado.*



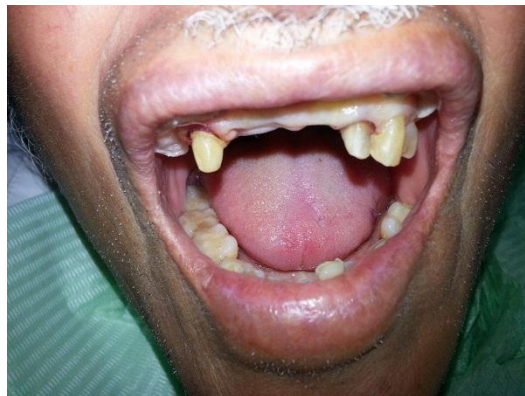*Gráfico No. 36. Colocación del Poste de Resina.*



*Gráfico No. 37. Tallado de las piezas.*

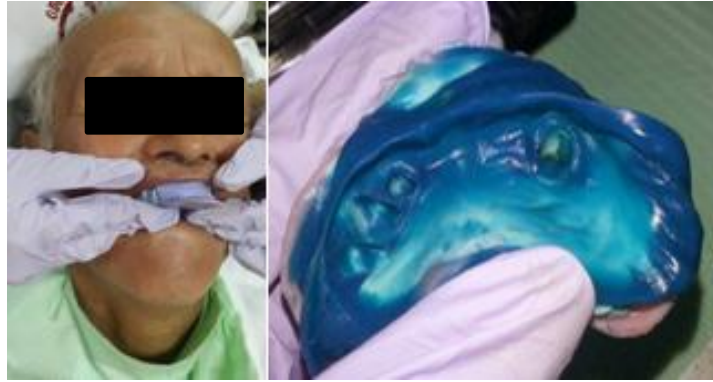

*Gráfico No. 38. Puente Provisional.*

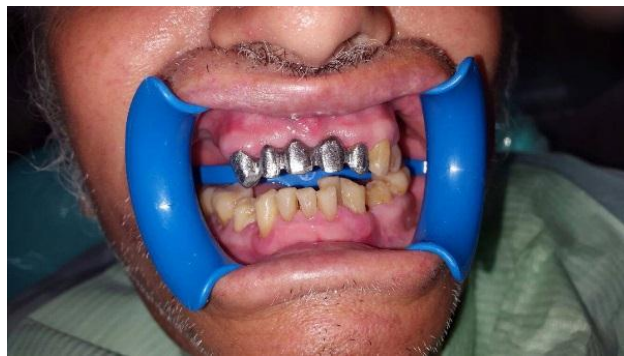

*Gráfico No. 39. Colocación del Hilo Retractor.*

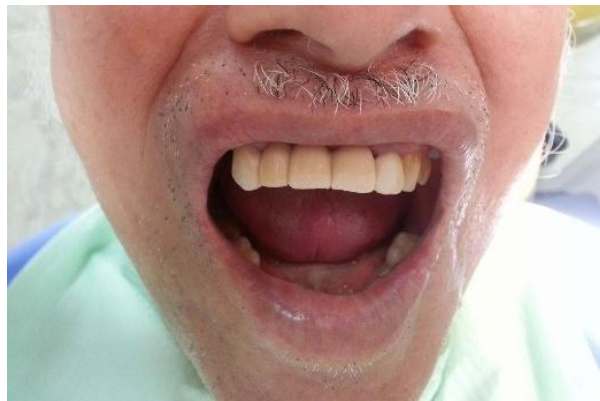



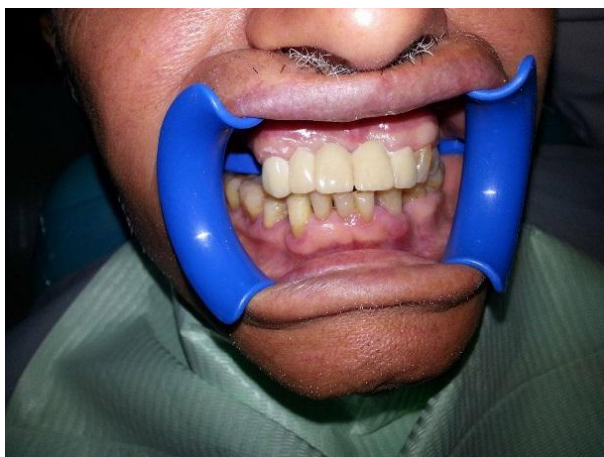*Gráfico No. 40. Toma de Impresión con Material Pesado y Liviano.*



*Gráfico No. 41. Prueba del Metal.*

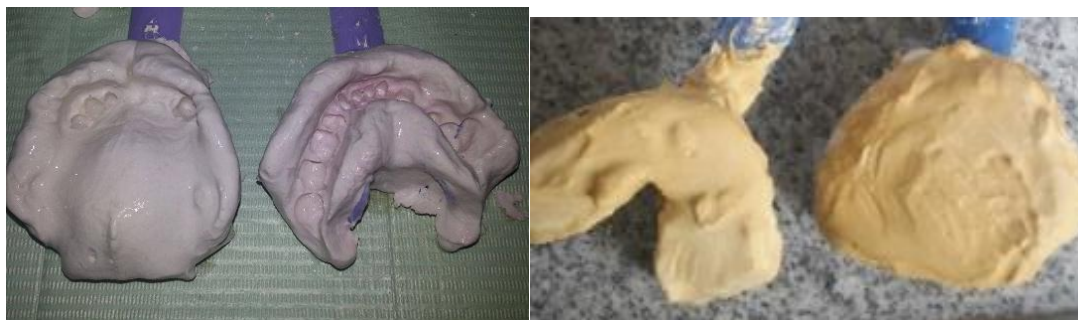

*Gráfico No. 42. Prueba del Bizcocho.*

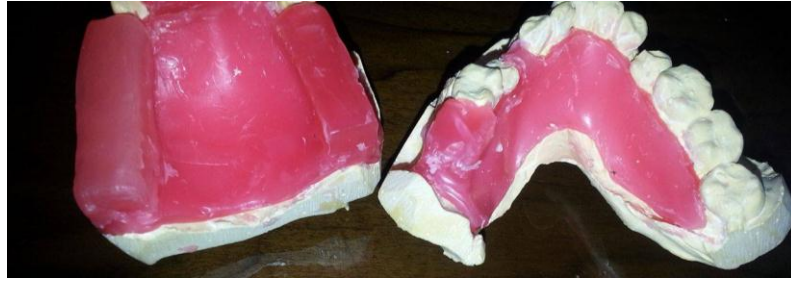

*Gráfico No. 43. Glaseado-Puente de Metal-Porcelana Glaseado.*

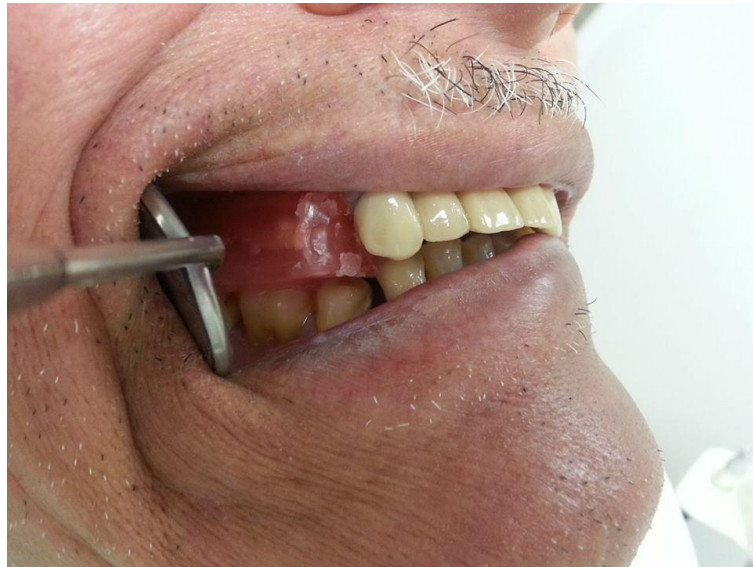**Anexo n° 14. Protocolo para la elaboración de una prótesis parcial removible.**



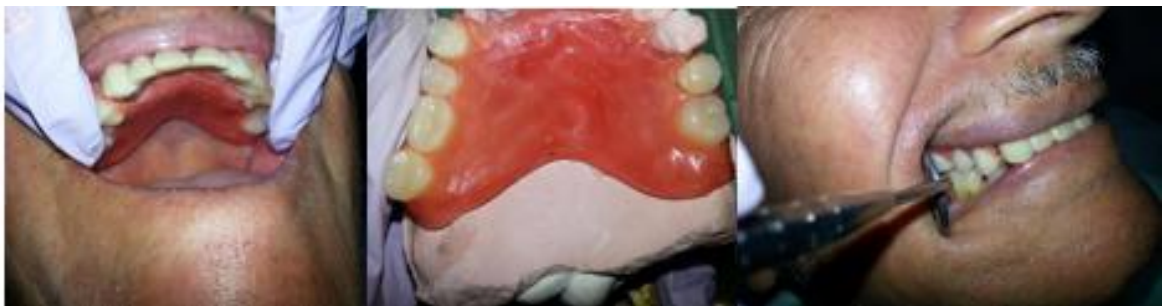*Gráfico No. 44. Toma de Impresión y vaciado.*



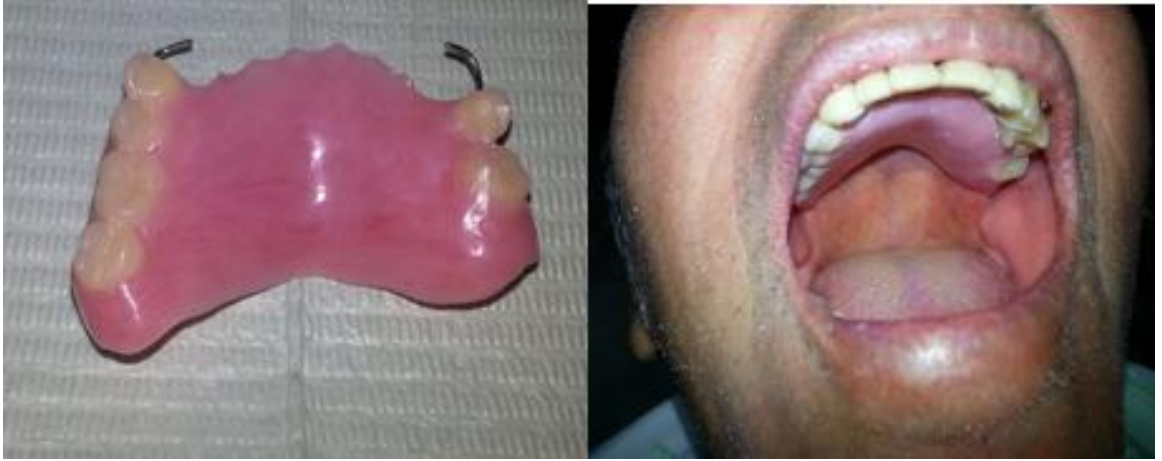*Gráfico No. 45. Fabricación de los Rodetes para el Registro de Mordida.*



*Gráfico No. 46. Registro de Mordida.*

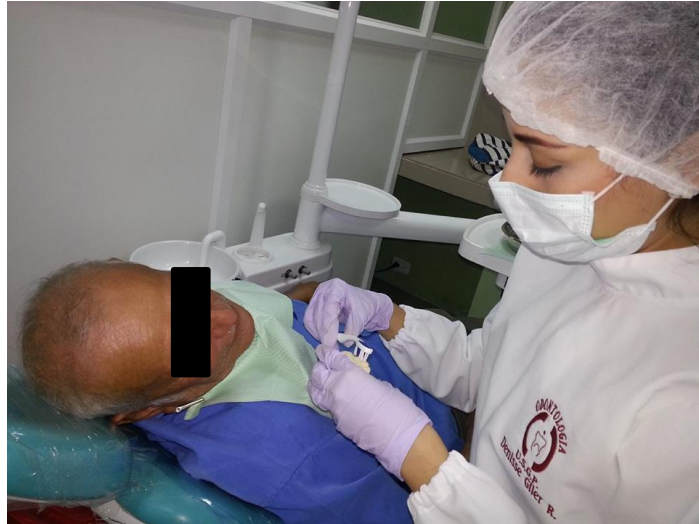

*Gráfico No. 47. Prueba de los dientes en cera.*

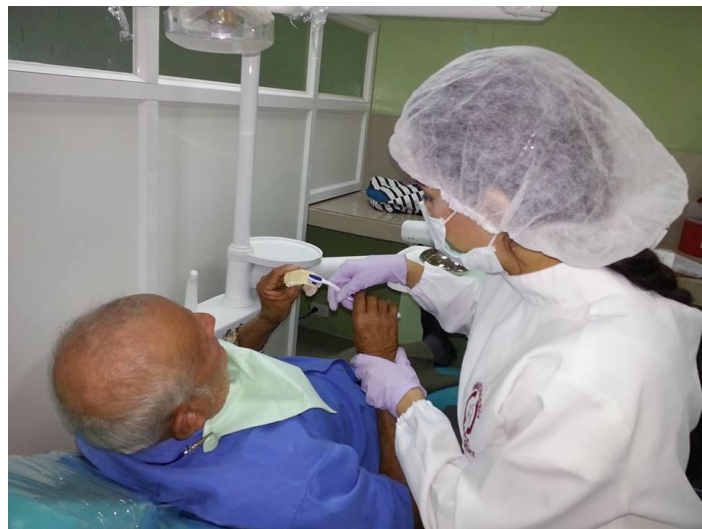

*Gráfico No. 48. Prótesis Parcial Removible Superior de Acrílico.*

**Anexo n° 15. Educación al paciente.**



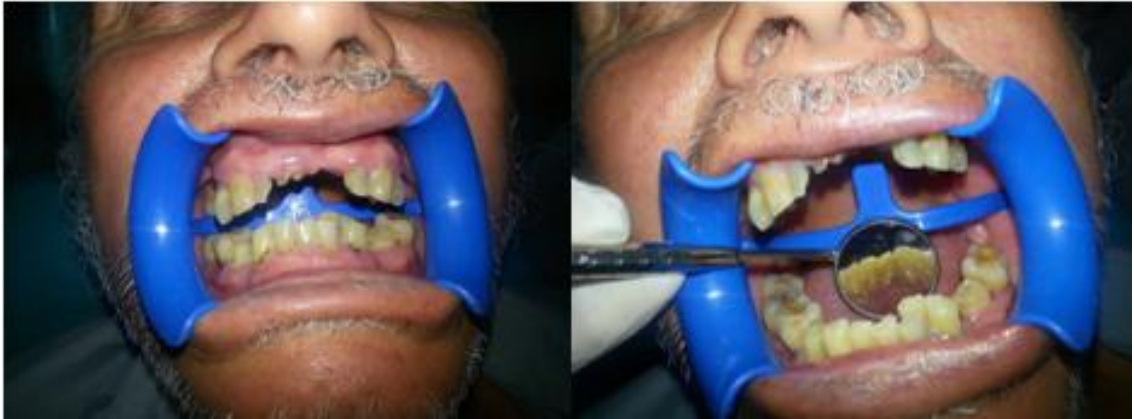*Gráfico No. 49. Educación al paciente, Técnica de cepillado.*



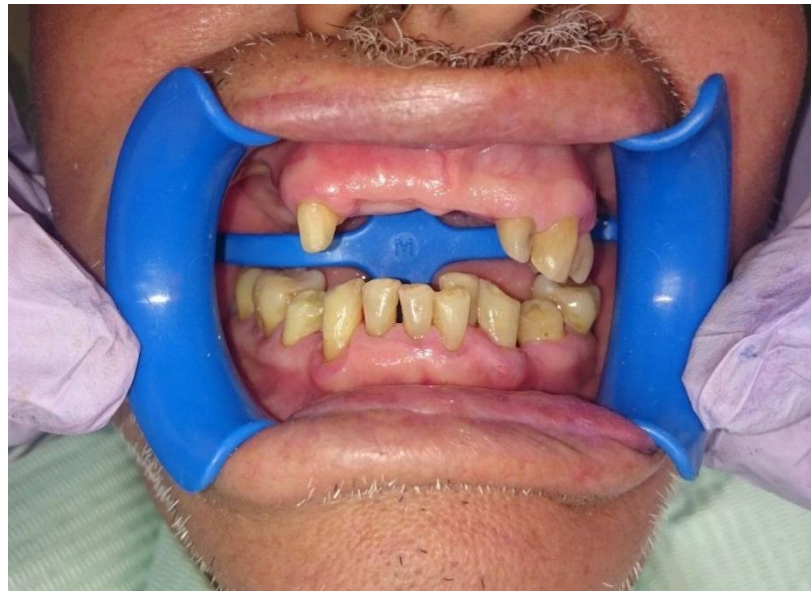*Gráfico No. 50. Práctica del paciente en el modelo de estudio.*

**Anexo n° 16. Resultados.**

**Periodoncia.**



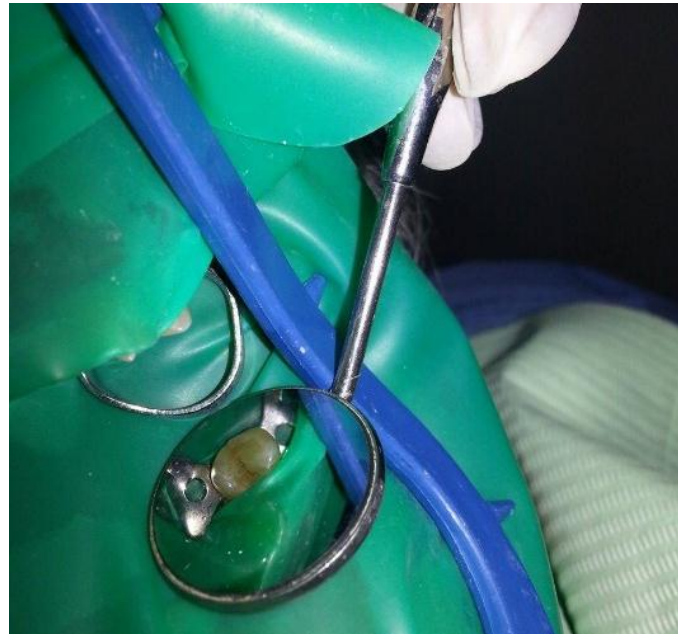*Gráfico No. 49. Placa Bacteriana y Cálculo Supragingival.*



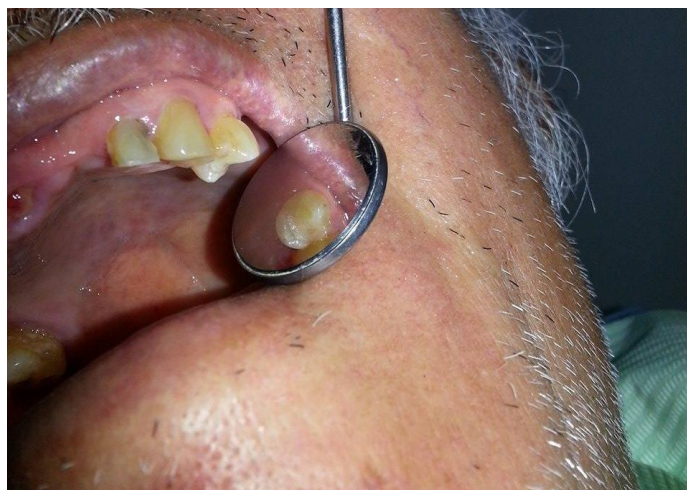*Gráfico No. 50. Profilaxis Previa.*

**Operatoria.**

**Clase I.**

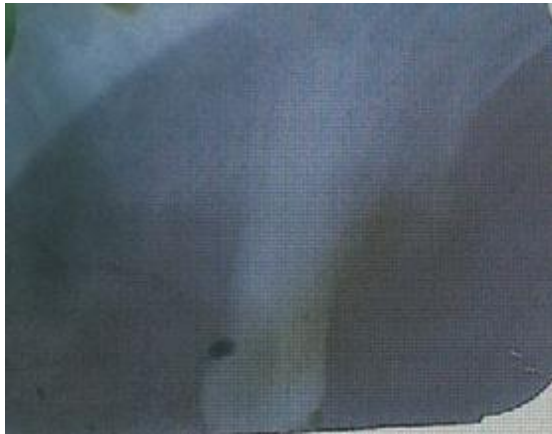

*Gráfico No. 51. Pieza 24 con caries dental.*

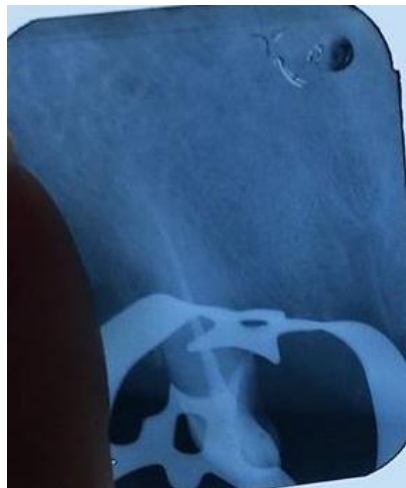

*Gráfico No. 52. Restauración con Resina.*

## **Endodoncia.**



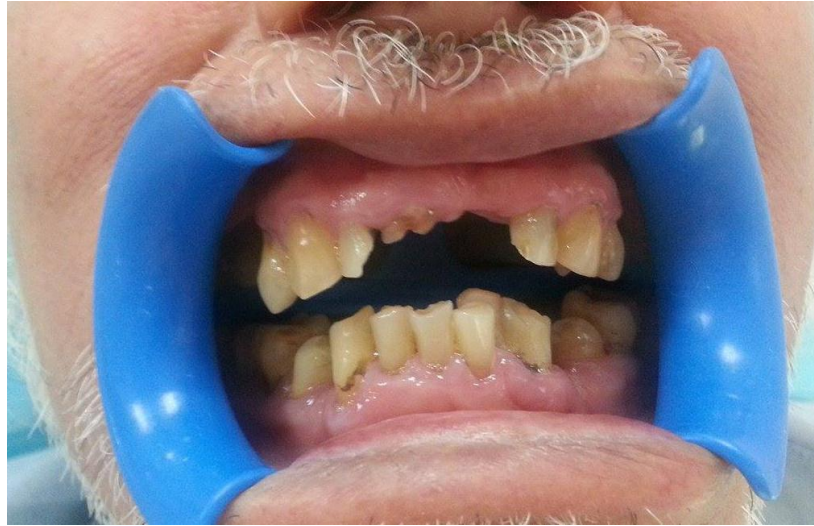*Gráfico No. 53. Radiografía Inicial.*



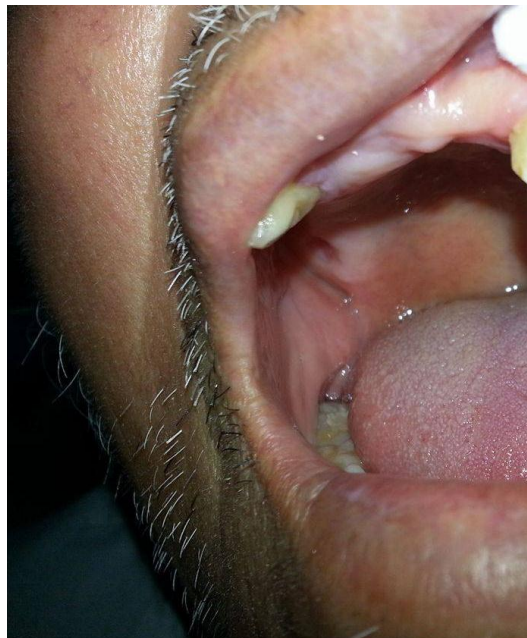*Gráfico No. 54. Radiografía de Condensación.*



**Cirugía.**

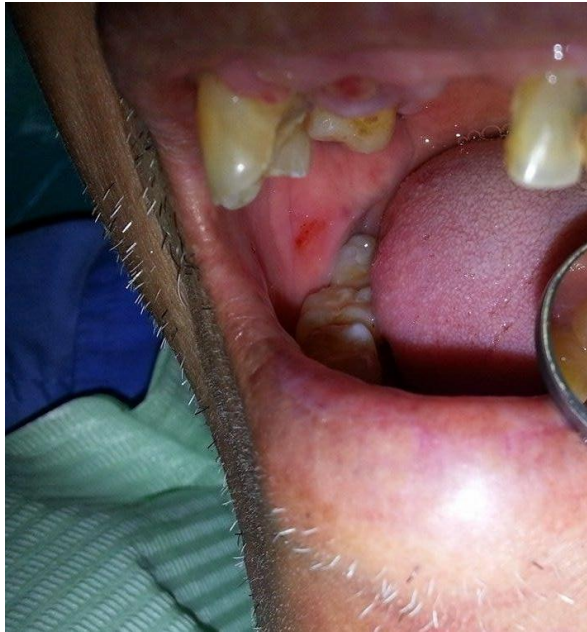

*Gráfico No. 55. Antes de la Extracción.*

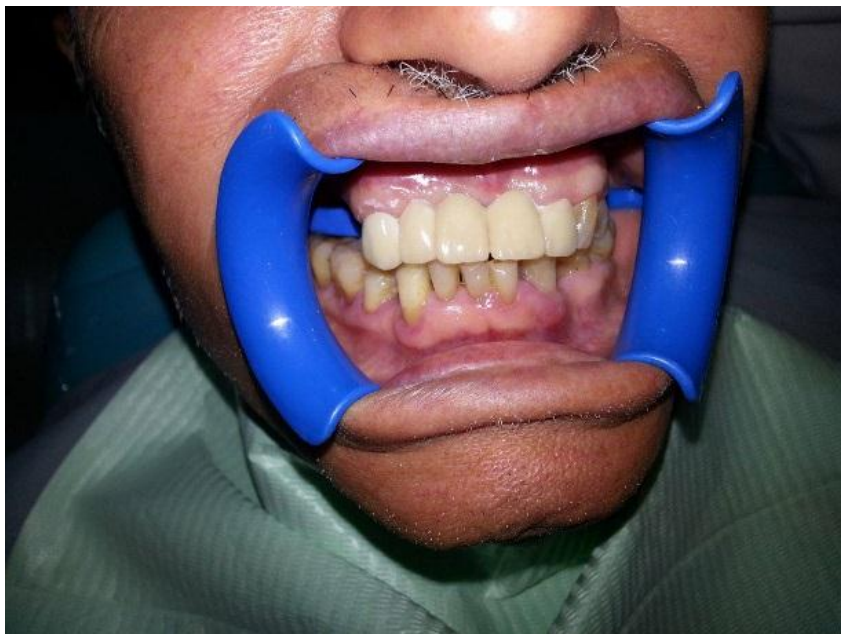

*Gráfico No. 56. Después de la Exodoncia.*

## Prótesis Fija.

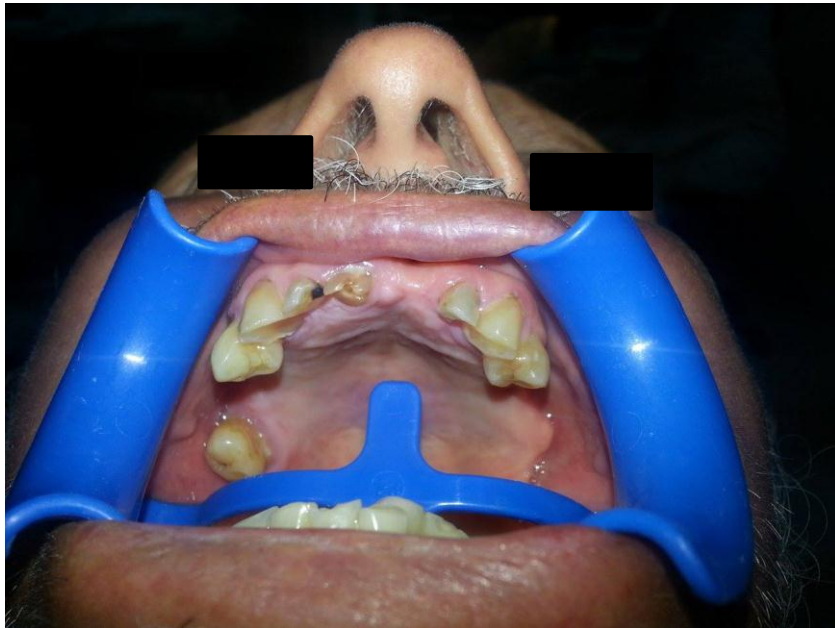


*Gráfico No. 57. Antes de la colocación del Puente de Metal-Porcelana.*

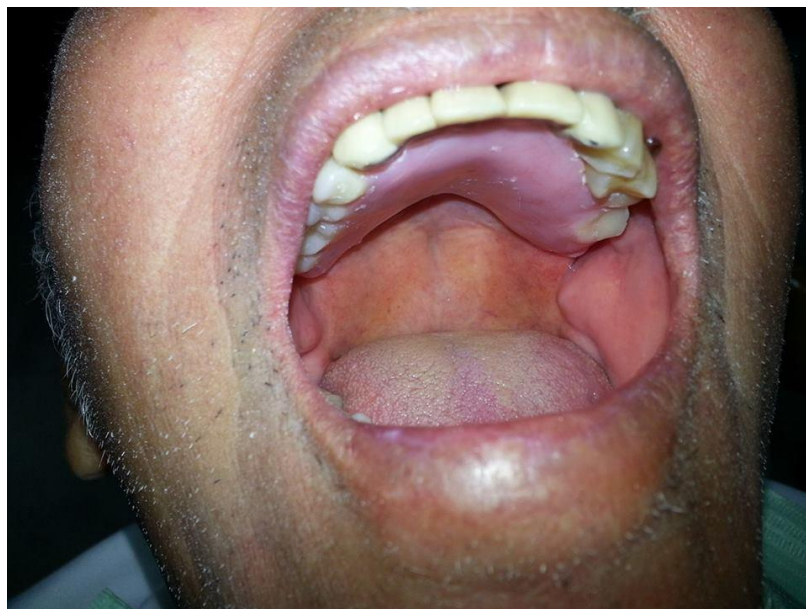

*Gráfico No. 58. Puente de Metal-Porcelana terminado.*

## Prótesis Parcial Removible Acrílica.



*Gráfico No. 59. Espacios Edéntulos.*



*Gráfico No. 60. Prótesis Acrílica Adaptada*

## BIBLIOGRAFÍA.

A. Harpenau, L., T. Kao, R., P. Lundergan, W., & Sanz, M. (2014). *Periodoncia e Implantología dental de Hall: Toma de decisiones*. (1ª ed.). Estados Unidos Mexicanos. Editorial El Manual Moderno.

Ahmad, I. (2013). *Manual de Consulta Rápida en Prostoncia*. República Bolivariana de Venezuela. Amolca.

Ayuso Montero, R., Martori López, E., Brufau de Barberá, M., & Ribera Uribe, M. (2015). *Prótesis Removible en el Paciente Geriátrico*. Scielo. Volumen 31. Número 3. Consultado el 24 de octubre, 2015. En: [http://scielo.isciii.es/scielo.php?pid=S0213-12852015000300009&script=sci\\_arttext](http://scielo.isciii.es/scielo.php?pid=S0213-12852015000300009&script=sci_arttext).

Barrancos Mooney, J., & Barrancos, P. J. (2011). *Operatoria Dental: Integración Clínica*. (4ª ed.). República de Argentina. Editorial Médica Panamericana.

Bascones Martínez, A. (2009). *Periodoncia Clínica e Implantología Oral*. Comunidad de Madrid. Editorial Avances Médico-Dentales, S. L.

Bassi, A., Previgliano, V., & Schierano, G. (2011). *Rehabilitación Protésica: Prótesis Parcial Removible*. República Italiana. Editorial Amolca .

Bechelli, A., Alonso, A., Albertini, J. (2009). *Oclusión y Diagnóstico en Rehabilitación Oral*. (1ª ed.). (5ta reimpresión). Buenos Aires. República de Argentina. Editorial Médica Panamericana.

Bruna, E., & Fabianelli. (2012). *La Prótesis Fija con Líneas Termiales Verticales: Un abordaje racional a la clínica y al laboratorio*. Estados Unidos de América. Editorial Amolca.

Calabria Díaz, H. (2010). Postes Prefabricados de Fibra. Consideraciones para su uso clínico. *Odontoestomatología*. Volumen 12. Número 16. Consultado el 11 de Noviembre, 2015. En: [http://www.scielo.edu.uy/scielo.php?pid=S1688-93392010000300002&script=sci\\_arttext](http://www.scielo.edu.uy/scielo.php?pid=S1688-93392010000300002&script=sci_arttext).

Canalda Sahli, C., & Brau Aguadé, E. (2014). *Endodoncia: Técnicas Clínicas y Bases Científicas* (3ª ed.). Reino de España. Editorial Elsevier.

Chiapasco, M. (2010). *Tácticas y Técnicas en Cirugía Oral*. (2ª ed.). Reino de España. Editorial Amolca.

Denturalia. (2012). *Tipos de Prótesis Dentales*. [En Línea]. Consultado: [24, octubre, 2015] Disponible en: <http://www.denturalia.com/tipos-de-protesis-dentales/>.

Eley, B., Soory, M., & Manson, J. (2012). *Periodoncia*. (6ª ed.). Reino de España. Editorial Elsevier.

Enrille de Rojas, F., & Fuenmayor Fernández, V. (2009). *Manual de Higiene Bucal*. República de Argentina. Editorial Medica Panamericana.

Gay Escoda, C., & Berini Aytés, L. (2011). *Tratado de Cirugía Bucal*. Volumen 1. Reino de España. Editorial Ergon.

Gómez de Ferraris, M., & Campos Muñoz, A. (2009). *Histología, Embriología e Ingeniería Tisular Bucodental*. Volumen 3. Estados Unidos Mexicanos. Editorial Médica Panamericana.

Gunnar, B., Preben, H.-B., & Claes, R. (2011). *Endodoncia*. (2ª ed.). Estados Unidos Mexicanos. Editorial El Manual Moderno.

Langlais, R. (2011). *Atlas a color de Enfermedades Bucales*. (4ª ed.). Estados Unidos Mexicanos. Editorial El Manual Moderno.

Laserna Santos, V. (2008). *Higiene Dental, Persona Diaria*. [En Línea]. Consultado: [23, octubre, 2015] Disponible en: [https://books.google.com.ec/books?id=ul75feqDFTcC&pg=PA55&dq=caries+de+esm+alte&hl=es&sa=X&redir\\_esc=y#v=onepage&q&f=false](https://books.google.com.ec/books?id=ul75feqDFTcC&pg=PA55&dq=caries+de+esm+alte&hl=es&sa=X&redir_esc=y#v=onepage&q&f=false).

Lindhe, J., & Lang, N. (2009). *Periodontología Clínica e Implantología Odontologica*. (5ª ed.). República de Argentina. Editorial Médica Panamericana.

Loza, D., & Valverde, R. (2012). *Prótesis Parcial Removible: Procedimientos Clínicos y de Laboratorio*. (1ª ed.). República del Perú. Editorial Savia.

Mezzomo, E., & Makoto, R. (2010). *Rehabilitación Oral Contemporánea*. (1ª ed). Volumen 2. República Federativa de Brasil. Editorial Amolca.

Nocchi Conceição, E. (2008). *Odontologia Restauradora: Salud y Estética*. (2ª ed.). República de Argentina. Editorial Médica Panamericana.

Palma Cárdenas, A., & Sánchez Aguilera, F. (2007). *Técnicas de Ayuda Odontologica Estomatologica*. (1ª ed.). Reino de España. Editorial Thomson Paraninfo.

R. Giraldo, O. L. (2008). Cómo evitar fracasos en Prótesis Dental Parcial Removible. *Rev. Facultad de Odontología Universidad de Antioquía*. Volumen 19. Número 2. Consultado el 24 de Octubre, 2015. En: <http://www.iatreia.udea.edu.co/index.php/odont/article/download/2231/1801>.

Romero Ruiz, M., Herrero Climent, M., Torrez Lagares, D., & Gutiérrez Pérez, J. L. (2006). Protocolo de control del dolor y la inflamación postquirúrgica. Una

aproximación Racional. *RCOE. Volumen 11. Número 2*. Consultado el 20 de Octubre, 2015. En:

[http://scielo.isciii.es/scielo.php?pid=s1138123x2006000200005&script=sci\\_arttext](http://scielo.isciii.es/scielo.php?pid=s1138123x2006000200005&script=sci_arttext).

Rosenstiel, S., Landa, M., Fujimoto, J. (2009). *Prótesis Fija Contemporánea*. (4ª ed.). Reino de España. Editorial Elsevier.

Soares, I. J., & Goldberg, F. (2012). *Endodoncia: Técnica y Fundamentos*. (2ª ed.). República de Argentina. Editorial Médica Panamericana.

Solé, F., & Muñoz, F. (2012). *Cirugía Bucal: Para Pregrado y el Odontólogo General, Bases de la Cirugía Bucal*. Santiago. República de Chile. Editorial Amolca.

Treviño, J. A. (2009). *Cirugía Oral y Maxilofacial*. (1ª ed.). Estados Unidos Mexicanos. Editorial El Manual Moderno.