



CARRERA DE ODONTOLOGÍA.

Trabajo de Sistematización Práctica.

Previo a la obtención del título de:

Odontóloga.

Tema.

Rehabilitación oral integral en paciente con restauraciones defectuosas en el sector anterosuperior y patologías pulpares tipo fistular, periodo marzo-noviembre de 2015.

Autora.

Johana Fernanda Gallegos Baque.

Tutora.

Dra. Bernardita Genoveva Navarrete Menéndez. Mg. Gs.

Cantón Portoviejo- Provincia de Manabí- República del Ecuador.

2016.

CERTIFICACIÓN DE LA TUTORA DEL TRABAJO DE SISTEMATIZACIÓN PRÁCTICA.

Dra. Bernardita Genoveva Navarrete Menéndez, certifica que el Trabajo de Sistematización Práctica titulado: **Rehabilitación oral integral en paciente con restauraciones defectuosas en el sector anterosuperior y patologías pulpares tipo fistular, en el periodo marzo-noviembre de 2015**, es trabajo original de la estudiante Johana Fernanda Gallegos Baque, la misma que ha sido realizada bajo mi tutoría.

Dra. Bernardita Genoveva Navarrete Menéndez. Mg. Gs.

Tutora del trabajo de sistematización práctica.

CERTIFICACIÓN DEL TRIBUNAL EXAMINADOR.

Rehabilitación oral integral en paciente con restauraciones defectuosas en el sector anterosuperior y patologías pulpares tipo fistular, en el periodo marzo-noviembre de 2015. Trabajo de Sistematización Práctica sometido a consideración del tribunal examinador, como requisito previo a la obtención del título de odontóloga.

Tribunal:

Dra. Lucía Galarza Santana. Mg. Gs.

Coordinadora de la carrera.

Dra. Bernardita Navarrete. Mg. Gs.

Tutora de sistematización práctica.

Odo. Jorge Luis Mendoza. Mg. Gs.

Miembro del tribunal.

Dr. Fabricio Florencio Loor. Mg. Gs.

Miembro del tribunal.

DECLARACIÓN DE AUTORÍA.

La responsabilidad y resultados del presente trabajo de sistematización práctica, titulado: **Rehabilitación oral integral en paciente con restauraciones defectuosas en el sector anterosuperior y patologías pulpares tipo fistular, en el periodo marzo-noviembre de 2015**, corresponde exclusivamente a la autora. Además cedo los derechos de autoría del trabajo de sistematización práctica a favor de la Universidad San Gregorio de Portoviejo.

Johana Fernanda Gallegos Baque.

Autora.

AGRADECIMIENTO.

Agradezco primeramente a Dios porque ha sido el pilar fundamental en mi carrera y gracias a Él he llegado a mi meta. A mis padres: Oscar Fernando Gallegos Solines y María Paola Baque Alay, que con sacrificio y compromiso en cada momento estuvieron allí apoyándome incondicionalmente en todo este recorrido, que en más de una ocasión me dieron sus consejos y gracias a ellos he llegado a ser quien soy ahora. Agradezco también a mis hermanas que vivieron conmigo paso a paso este trayecto, su amor fueron mi fortaleza para no caer, infinitamente gracias a toda mi familia fueron pieza clave y motor que me impulso a seguir adelante y alcanzar este añorado triunfo.

A la Universidad San Gregorio de Portoviejo, a la carrera de Odontología por brindarme la oportunidad de aprendizaje, toda la enseñanza y a los docentes de la carrera por prepararnos para enfrentar los retos y desafíos que se presentan en la vida profesional.

Johana Fernanda Gallegos Baque.

DEDICATORIA.

En primer lugar dedico este trabajo a Dios ya que es el Ser supremo a quien le debo todo lo que soy y todo lo que he alcanzado hasta ahora; a mis padres que supieron guiarme y al mismo tiempo ir conmigo en cada paso dado en este arduo camino, por su paciencia su amor y cariño incondicional y desinteresado que me brindaron, fueron muchos los obstáculos y las pruebas que se pusieron en frente, pero fueron ustedes quienes día a día me alentaban para superar cada una de esas pruebas; a mis hermanas porque sé que este no es solo mío sino también de ellas ya que me ayudaron en cada situación en que las necesitaba; a mis abuelitas: Georgia Alay y Angelina Solines quienes a la distancia siempre estuvieron pendientes de mí brindándome su cariño y apoyo; tíos y de más familiares.

Dedico a mis amigos que supieron estar conmigo siempre apoyándome, que entre bromas, risas, lágrimas y abrazos hicieron este camino un poco más liviano, infinitamente gracias.

Johana Fernanda Gallegos Baque.

RESUMEN.

En la sistematización práctica, se realizó la rehabilitación oral integral en paciente con restauraciones defectuosas en el sector anterosuperior y patologías pulpares de tipo fistular, en el periodo marzo -noviembre de 2015.

En primera instancia se elaboró la historia clínica odontológica basada en la ficha del formulario 033, registrando las patologías presentes y estableciendo el diagnóstico definitivo, continuando con el respectivo plan de tratamiento y posteriormente con la rehabilitación oral.

La ficha 033 reveló deficiencia en la higiene oral de la paciente registrando un índice de placa elevado, asimismo se registró como extracciones indicadas a múltiples piezas dentarias con destrucción coronal, las cuales fueron sometidas a tratamiento quirúrgico. Por otro lado se evidenciaron numerosas restauraciones defectuosas en el sector anterosuperior que permitían dar a la paciente una estética desfavorable; como dato relevante las piezas dentarias con restauraciones defectuosas anteriormente mencionadas están relacionadas con múltiples patologías de tipo pulpares y periapicales de evolución crónica y aguda.

Culminada la fase de tratamiento descrita anteriormente se procedió a la confección de elementos protésicos para reemplazar las piezas dentarias perdidas por las extracciones.

Palabras claves: rehabilitación oral, patología pulpar, restauraciones defectuosas.

ABSTRACT.

In the systematization of practical, comprehensive oral rehabilitation it was performed in patients with defective restorations in the anterior sector and pulp pathologies fistular type in the period march - november 2015.

At first dental clinic story based on the ad form 033 was produced, recording the conditions present and establishing a definitive diagnosis, continuing with the respective treatment plan and later with oral rehabilitation.

The tab 033 revealed deficiencies in the oral hygiene of the patient registering a high index plate also was recorded as withdrawals listed multiple teeth with coronal destruction, which were submitted to surgical treatment. Furthermore numerous defective restorations in the anterior maxilla allowing the patient to an unfavorable aesthetics were evident; as relevant data the teeth with defective restorations mentioned above are related to many diseases of pulp and periapical chronic and acute evolution type.

With the completion of the treatment phase described above proceeded to the making of prosthetic elements to replace missing teeth for extractions.

Keywords : oral rehabilitation , pulp pathology , defective restorations .

ÍNDICE.

Certificación de la tutora del trabajo de sistematización de práctica.....	II
Certificación del tribunal examinador.....	III
Declaración de autoría.....	IV
Agradecimiento.....	V
Dedicatoria.....	VI
Resumen.....	VII
Abstract.....	VIII
Índice.....	IX
Introducción.....	1

Capítulo I.

1. Problematización.....	2
1.1. Tema.....	2
1.2. Planteamiento del problema.....	2
1.3. Delimitación.....	4
1.4. Justificación.....	4
1.5. Objetivos.....	5
1.5.1 Objetivo general.....	5

Capítulo II.

2. Marco Teórico Referencial y Conceptual.....	6
--	---

2.1.	Historia clínica actual.....	6
2.1.1.	Antecedentes patológicos personales y familiares.....	6
2.1.2.	Examen físico general.....	6
2.1.3.	Examen extraoral.....	7
2.1.4.	Examen intraoral.....	7
2.1.5.	Exámenes complementarios radiológicos.....	8
2.1.6.	Diagnóstico radiológico.....	9
2.1.7.	Diagnóstico presuntivo.....	9
2.1.8.	Diagnóstico definitivo.....	9
2.2.	Rehabilitación oral.....	10
2.3.	Periodoncia.....	10
2.3.1.	Establecimiento del diagnóstico.....	10
2.3.2.	Sondaje periodontal.....	11
2.3.3.	Análisis radiográfico.....	11
2.3.4.	Tratamiento.....	12
2.3.5.	Raspado y alisado.....	13
2.3.6.	Mantenimiento.....	13
2.4.	Operatoria dental.....	14
2.4.1.	Caries dental.....	14
2.4.2.	Restauración simple: cara oclusal de molares y premolares.....	14
2.4.3.	Apertura y conformación.....	15
2.4.4.	Extirpación de tejidos deficientes.....	15
2.4.5.	Selección de la técnica de protección del complejo dentinopulpar.....	15
2.4.6.	Terminación de paredes.....	16
2.4.7.	Tiempos de la restauración.....	16

2.4.8.	Restauración originada por caires.....	18
2.5.	Cirugía bucal.....	21
2.5.1.	Exodoncias simples.....	21
2.5.2.	Instrumental básico en exodoncia simple.....	21
2.5.3.	Estudio radiográfico.....	22
2.5.4.	Periodo preoperatorio.....	23
2.5.5.	Procedimientos de la exodoncia.....	23
2.5.6.	Técnicas anestésicas.....	23
2.5.7.	Extracción de restos radiculares con botadores.....	37
2.6.	Endodoncia.....	30
2.6.1.	Patologías pulpares y periapicales; fase diagnóstica.....	30
2.6.2.	Enfermedades periapicales.....	31
2.6.3.	Absceso perirradicular agudo.....	32
2.6.4.	Absceso apical crónico.....	32
2.6.5.	Fistula odontogénica.....	33
2.6.6.	Radiografías.....	33
2.6.7.	Tratamiento farmacológico.....	33
2.6.8.	Anestesia.....	34
2.6.9.	Acceso cameral al grupo de dientes anteriores.....	35
2.6.10.	Instrumentación.....	36
2.6.11.	Irrigación de conductos radiculares.....	36
2.6.12.	Obturación de conductos.....	38
2.7.	Prótesis parcial removible.....	38
2.7.1.	Toma de impresión con alginato.....	39
2.7.2.	Vaciado de los modelos.....	39

2.7.3.	Preparación de los descansos oclusales.....	39
2.7.4.	Impresión y diseño definitivo de la prótesis.....	40
2.7.5.	Diseño definitivo de la prótesis.....	40
2.7.6.	Registro de relaciones oclusales.....	40
2.7.7.	Prueba ajuste e instalación de la prótesis en el paciente.....	40
2.7.8.	Educación del paciente.....	41

Capítulo III.

3.	Marco Metodológico.....	42
3.1.	Modalidad de trabajo.....	42
3.2.	Métodos.....	42
3.3.	Protocolo de tratamiento.....	43
3.4.	Ética.....	44
3.5.	Marco administrativo.....	45
3.6.	Materiales.....	45
3.6.1.	Materiales para periodoncia.....	45
3.6.2.	Materiales para operatoria.....	46
3.6.3.	Materiales para cirugía.....	46
3.6.4.	Materiales para endodoncia.....	46
3.6.5.	Materiales para prótesis removible.....	47
3.6.6.	Tecnológicos.....	47
3.7.	Presupuesto.....	47
3.7.1.	Tabla de presupuesto.....	47
3.8.	Cronograma.....	47

Capítulo IV.

4.	Resultados.....	48
	Anexo.....	50
	Anexo 1.....	51
	Anexo 2.....	52
	Anexo 3.....	54
	Anexo 4.....	57
	Anexo 5.....	58
	Anexo 6.....	59
	Anexo 7.....	60
	Anexo 8.....	61
	Anexo 9.....	62
	Anexo 10.....	67
	Anexo 11.....	61
	Anexo 12.....	72
	Anexo 13.....	77

Bibliografía.

INTRODUCCIÓN.

La rehabilitación oral ha tomado mucha importancia a lo largo de estos años ya que tanto pacientes como profesionales no solo buscan solucionar un problema específico mediante un tratamiento convencional, sino también en enfocarse en otros sectores de la cavidad oral, de tal manera que buscan un equilibrio entre estética y función.

En el presente trabajo de titulación, se realizó la rehabilitación oral integral en una paciente que con tan solo 18 años de edad presentaba múltiples deficiencias en su salud bucal afectando su salud estética, función y como consecuencia de ello su estado anímico. Aplicando los conocimientos teóricos y prácticos adquiridos durante toda la carrera, este trabajo tuvo la finalidad de rehabilitar la cavidad bucal de la paciente realizando primeramente un diagnóstico definitivo de cada patología presente continuando con el plan de tratamiento correspondiente.

Se emplearon diversas especialidades entre ellos de periodoncia, operatoria, cirugía, endodoncia y prótesis parcial removible, aplicando los respectivos protocolos en cada una de ellas.

CAPÍTULO I.

1. Problematización.

1.1. Tema.

Rehabilitación oral integral en paciente con restauraciones defectuosas en el sector anterosuperior y patologías pulpares tipo fistular, periodo marzo-noviembre de 2015.

1.2 . Planteamiento del problema.

Las afecciones pulpares y periapicales son una de las urgencias odontológicas más frecuentes presentes en el consultorio odontológico y la mayoría de ellas están precedidas de caries dentales extensas o restauraciones defectuosas que presentan filtración marginal.

Analizando información disponible en el sitio web google académico en la revista Odontológica Mexicana, una declaración de Portilla, J., y colaboradores¹ (2010), puedo citar que:

La caries dental es una enfermedad multifactorial, por lo que no existe un método preventivo único que pueda constituirse como una panacea, por lo que no puede una sola modalidad preventiva por sí sola eliminar la enfermedad. Es el padecimiento de mayor prevalencia y costo en el mundo, ya que se calcula que es de un 70% en la población mundial. Sin embargo, esta prevalencia es mucho mayor en los países menos desarrollados y con mayor índice de pobreza. Aun cuando la manifestación de este padecimiento es la disolución de la estructura del diente, su naturaleza biológica es infecciosa. (p. 1)

¹ Portilla, J., Pinzón, M., Huerta, E., y Obregón. (2010, Diciembre) Conceptos actuales e investigaciones futuras en el tratamiento de la caries dental y control de la placa bacteriana. *Revista Odontológica Mexicana*. 14. Consultado el 14 de octubre, 2015. En <http://www.medigraphic.com/pdfs/odon/uo-2010/uo104d.pdf>

Analizando información disponible en el sitio web google académico en la revista Odontológica Mexicana, una declaración de Soberaniz, V., y colaboradores² (2011), puedo citar que:

El propósito de este estudio fue conocer la frecuencia de las patologías endodónticas: pulpares, el órgano dentario frecuentemente involucrado, así como determinar el principal motivo de consulta al servicio de endodoncia en pacientes de la clínica hospital de Petróleos Mexicanos Coatzacoalcos, Veracruz. Se registraron 266 expedientes de pacientes que acudieron a consulta para tratamiento endodóntico, el 53% (n=141) correspondió al sexo femenino y 47% (n=125) al sexo masculino. La patología pulpar que se presentó con mayor frecuencia fue pulpitis irreversible con 46.61% (n=124), seguida de periodontitis apical crónica 34.58% (n=92), necrosis pulpar 9.77% (n=26), 6.39% (n=17) de absceso periapical con fístula y 2.63% (n=7) con absceso periapical sin fístula. Los órganos dentarios involucrados más frecuentemente en tratamiento de conductos fueron: los primeros molares inferiores con 19.92% (n=53). (p. 7)

En la provincia de Manabí cantón Portoviejo en las clínicas odontológicas de la Universidad San Gregorio de Portoviejo, se realizó la rehabilitación de la cavidad oral de una paciente con restauraciones defectuosas en el sector anterosuperior y patologías pulpares tipo fistular, en el periodo marzo – noviembre de 2015. El 50% del total de piezas dentarias a tratar presentaba sintomatología dolorosa a la presión y percusión vertical, restauraciones defectuosas que afectaba el tejido pulpar; el 50% de piezas a tratar no presentaba sintomatología pero sí la evidencia de una fistula activa a nivel del fondo del surco gingival.

La rehabilitación no solo está enfocada en aliviar la sintomatología pulpar y el recambio de restauraciones defectuosas, sino también, en la rehabilitación integral y de esta manera se devolverá la paciente función y estética de la cavidad oral.

² Soberaniz, V., Alonzo, L., y Vega, E. (2011, octubre, 11). Frecuencia de patología pulpar en la clínica hospital de petróleo mexicanos Coatzacoalcos. *Revista Científica Odontológica Veracruz*. 8. Consultado el 14 de octubre, 2015. En: <http://colegiodentistas.org/~colegiod/revista/index.php/revistaodontologica/article/view/127/190>

1.3. Delimitación de la investigación.

Campo: salud.

Área: odontología.

Aspecto: rehabilitación oral.

Delimitación espacial: se realizó en un paciente de 18 años de edad, en las clínicas odontológicas de la Universidad San Gregorio de Portoviejo en el cantón Portoviejo, provincia de Manabí, República del Ecuador.

Delimitación temporal: marzo – noviembre de 2015.

1.4. Justificación.

El presente trabajo fue realizado bajo criterios de diagnósticos adecuados y se rigió de la misma manera bajo un plan de tratamiento sistemático; de esta manera se logra mejorar los resultados para favorecer la salud bucal del paciente y por ende engrandecer los conocimientos del profesional.

Para comenzar esta labor se dio a conocer los reglamentos internos de la Universidad San Gregorio de Portoviejo. Por otra parte tomando las medidas convenientes para mejorar la salud oral y la calidad de vida de la población cumpliendo con el objetivo 3 del Plan Nacional del Buen Vivir 2013 – 2017, Secretaria Nacional de Planificación y Desarrollo del Gobierno Nacional de la República del Ecuador.

Analizando información disponible en el sitio web de la Secretaria Nacional de Planificación y Desarrollo del Plan Nacional del Buen Vivir³ (2013), podemos citar que:

³ Secretaría Nacional de Planificación y Desarrollo del Gobierno Nacional de la República del Ecuador. (2013) Buen Vivir Plan Nacional 2013 – 2017. Consultado el 30 de octubre, 2015. En: <http://www.buenvivir.gob.ec/objetivo-3.-mejorar-la-calidad-de-vida-de-la-poblacion>

El artículo 358 establece el Sistema Nacional de Salud para “el desarrollo, protección y recuperación de capacidades y potencialidades bajo los principios de bioética, suficiencia e interculturalidad, con enfoque de género y generacional”, incluyendo los servicios de promoción, prevención y atención integral. Mejorar la calidad de vida de la población es un reto amplio que demanda la consolidación de los logros alcanzados en los últimos seis años y medio, mediante el fortalecimiento de políticas intersectoriales y la consolidación del Sistema Nacional de Inclusión y Equidad Social. Para su logro, este objetivo plantea mejorar la calidad y calidez de los servicios sociales de atención, garantizar la salud de la población desde mejorar la calidad de vida de la población la generación de un ambiente y prácticas saludables. (p. 136 y 137)

Esta labor toma relevante importancia dado a la necesidad de la población de recibir una atención odontológica integral. La problemática de la escasa salud bucal va más enfocada a la sociedad de escasos recursos económicos y aquella población que se dificulta acceder a este servicio de salud ya que residen en lugares remotos del país.

En el ámbito profesional este trabajo se puede justificar de tal manera que podamos poner en práctica los conocimientos y destrezas adquiridas durante nuestra formación profesional.

1.5. Objetivos.

1.5.1 Objetivo general.

Rehabilitar a un paciente con restauraciones defectuosas en el sector anterosuperior y patologías pulpares de tipo fistular, en el periodo marzo - noviembre de 2015.

CAPÍTULO II.

2. Marco Teórico Referencial y Conceptual.

2.1. Historia clínica actual.

Paciente de 18 años de edad, sexo femenino, raza mestiza, acude a la consulta odontológica porque hace 2 meses manifestó dolor en la arcada superior; piezas # 11, 12, 21,22; en las piezas # 11, 21,22, refirió un dolor de tipo pulsátil, de intensidad leve soportable de ubicación localizada y con estímulos que el dolor incrementa con el calor. Al cabo de un mes el paciente refirió presentar una elevación en la mucosa a nivel de dichas piezas; realizando el examen intraoral observamos la presencia de fistulas.

2.1.1. Antecedentes patológicos personales y familiares.

Antecedentes personales.

Antecedentes familiares.

No refiere antecedentes personales.

Hipertensión: abuela materna.

Diabetes: papá, abuelo paterno.

2.1.2. Examen físico general.

Paciente en estado consciente; este hecho se evidencia en el momento de pedirle a la paciente que abra los ojos y oriente la mirada hacia ciertos puntos específicos, se evidencia que la paciente presenta una marcha normal, es decir que su forma de caminar es activa llevando un control de los movimientos que denota coordinación en sus pasos; no presenta facies patognomónicas de ninguna enfermedad. Evidenciamos que piel y mucosa son normales, con hidratación y coloración normal sin lesiones vesiculares,

temperatura de 37°C, frecuencia cardiaca de 64 pulsaciones por minuto y presión arterial de 110/70 ml Hg.

2.1.3. Examen extraoral.

Inspección: la paciente presenta simetría facial, no hay evidencia de edemas ni tumores. Tonicidad facial normal. Cabello de coloración teñido, consistencia e implantación normales.

Palpación: logramos apreciar leve chasquido a nivel de la articulación temporomandibular, cadenas ganglionares de volumen normal y ausencia de dolor.

Auscultación: la frecuencia cardiaca fue de 100 latidos por minuto. En conclusión la paciente al examen físico de cabeza y cuello no presenta patología aparente.

2.1.4. Examen intraoral.

Inspección: presencia de abundante placa bacteriana a nivel de las piezas posteroinferiores esta era de consistencia blanda y color amarillenta dando como efecto un leve indicio de gingivitis a nivel de este sector; el estado gingival en los demás sectores de las arcadas se encuentran en un estado normal con coloración rosa pálido, forma festoneada y presencia de pinteado en la superficie gingival. La presencia de movilidad dentaria se encontró a nivel de las piezas número 21 y 22; ausencia de movilidad en el resto de piezas dentarias. Presencia de caries de esmalte en piezas número 15, 35,45; caries de dentina en piezas número 14, 24, 47. Restauraciones defectuosas y lesiones pulpares y periapicales en piezas número 11, 12,21, 22.

Logramos observar la presencia de restos radiculares correspondiente a las piezas número 16, 26 y 36. Espacio edéntulo que corresponde a la pieza número 47 que se encuentra ausenta.

En el sector del suelo de la boca encontramos la mucosa con una coloración normal sin elevaciones sospechosas y con la presencia del frenillo lingual en la parte media del suelo de la boca, este se encuentra en estado normal permitiendo el movimiento normal de la lengua. En el paladar duro evidenciamos una mucosa de color rosa pálido de consistencia firme y ausencia de torus palatino, las rugas palatinas están bien demarcadas. La lengua presenta acumulo de placa bacteriana en su parte dorsal. Los carrillos son normales, su coloración es rosa pálido y de consistencia blanda.

Palpación: presencia de movilidad dental a nivel de las piezas número 11 y 21. (Ver Anexo 3).

Temperatura intraoral es de 37° C.

Percusión.

Percusión horizontal positiva: 11, 12, 21 y 22.

Percusión vertical positiva: 11, 12, 21 y 22.

2.1.5. Exámenes complementarios radiológicos.

Radiografías panorámicas. (Ver anexo 4).

Exámenes de laboratorio: biometría hemática y apruebas de coagulación. (Ver anexo 5).

2.1.9. Diagnóstico radiológico.

Al examen radiográfico se observa: cresta alveolar horizontal en la arcada superior. En la arcada inferior se observa crestas alveolares horizontales en todos los planos.

Ligamento periodontal se encuentra normal en ambas arcadas, es decir, que rodea completamente la raíz de la pieza; a excepción de las piezas #12 y 22 en donde el ligamento periodontal se observa con un ensanchamiento moderado; y en las piezas # 11 y 21 se observa la presencia de zonas radiolúcida a nivel de los ápices dentarios.

2.1.7. Diagnóstico presuntivo.

Placa bacteriana.

Presencia de caires dental.

Restauraciones deficientes.

2.1.8. Diagnóstico definitivo.

Gingivitis inducida por placa bacteriana.

Caries de esmalte: piezas número 15, 35,45.

Caries de dentina: piezas número 14, 24, 47.

Restos radiculares: piezas número 16, 26, 36.

Absceso alveolar crónico: piezas número 11 y 21.

Periodontitis apical aguda: piezas número 12 y 22.

2.4. Rehabilitación oral.

2.5. Periodoncia.

Analizando la obra de Eley y colaboradores⁴ (2010) podemos citar que:

La principal causa de la enfermedad periodontal es la infección bacteriana. Sin embargo, pequeñas cantidades de placa son compatibles con la salud gingival y periodontal y algunos pacientes pueden convivir con grandes cantidades de placa bacteriana durante largos periodos sin desarrollar periodontitis, aunque presenten gingivitis. (p. 36)

Continuando con el análisis de la obra de Eley & colaboradores⁵ (2010), puedo transcribir que:

El diagnóstico no se debe limitar a dar un nombre al trastorno. Para poder tratar la enfermedad y prevenir su recidiva, el diagnóstico debe incluir la identificación de todos los factores etiológicos; los factores que predisponen al cúmulo y retención de placa y los factores locales o sistémicos con influencia adversa sobre el comportamiento de los tejidos. (p. 167)

2.3.1. Establecimiento del diagnóstico.

Estudiando la obra de Eley & colaboradores⁶ (2010), señaló que: “El diagnóstico no se debe limitar a dar un nombre al trastorno. En el momento del examen inicial se debe intentar evaluar la actitud del paciente hacia la salud dental” (p. 167).

Indagando la obra de Eley y colaboradores⁷ (2010), podemos conocer que:

La colaboración del paciente es esencial para un Resultado satisfactorio del tratamiento periodontal, y ese hecho convierte el tratamiento de la enfermedad periodontal en distinto al de la caries y otras enfermedades odontológicas, en las que el paciente puede adoptar una actitud más pasiva. (p. 156)

⁴ Eley, B., Sorry, M., y Mansson, J. (2010). *Periodoncia* (6^{ta} edición). Reino de España: Elsevier.

⁵ Ídem.

⁶ Ídem.

⁷ Eley, B., Sorry, M., y Mansson, J. (2010). *Periodoncia* (6^{ta} edición). Reino de España: Elsevier.

2.3.2. Sondaje periodontal.

Leyendo la obra de Ferro y Gómez⁸ (2007), podemos transcribir que:

El sondaje periodontal es uno de los pocos medios con características de objetividad, con el que cuenta el examen clínico periodontal; con él se puede detectar la condición de salud o enfermedad, basados en la ausencia o presencia de sangrado a través del surco gingival durante o inmediatamente después de la ejecución de dicho procedimiento. Además, permite establecer la magnitud de la profundidad de los surcos gingivales o bolsas periodontales, lo mismo que el nivel de inserción clínico periodontal. Sin embargo, se debe tener en cuenta que existe un margen de error asociado con este examen, que en un examinador debidamente calibrado puede ser hasta de 1 mm. (p. 157)

2.3.3. Análisis radiográfico.

Analizando la obra de Ferro y Gómez⁹ (2007), señaló que “El uso de las radiografías en el diagnóstico periodontal se basa en el objetivo de evaluar el nivel óseo radiográfico incluyendo la extensión y el patrón de ya pérdida ósea si está presente” (p. 160).

Continuando con el estudio de la obra de Ferro y Gómez¹⁰ (2007), Señaló que “También ofrecen información acerca del espacio del ligamento periodontal, la cortical ósea, longitud y morfología radicular, proporción coronal raíz y de factores de riesgo locales como cálculos subgingivales, restauraciones desadaptadas o sobrecontorneadas y compromiso endodóntico” (p. 160).

⁸ Ferro, M., y Gómez, M. (2007). *Periodoncia Fundamentos de la Odontología* (2^{da} edición). Colombia: Pontificia Universidad Javeriana.

⁹ Ídem.

¹⁰Ídem.

Prolongando el estudio de la obra de Ferrero y Gómez¹¹ (2007), citamos que “Entre las radiografías convencionales, las periapicales, acompañadas de las coronales, son las que mejor ayuda diagnóstica ofrecen durante el examen periodontal” (p. 167).

Continuando con el análisis de la obra de Ferro y Gómez¹² (2007), transcribimos que:

Estos dos tipos de técnicas radiográficas pueden indicar la presencia de pérdida ósea, desafortunadamente, ese hallazgo radiográfico no es más que, el reflejo de la enfermedad plenamente instaurada, a la que seguramente le han antecedido meses e incluso años desde su inicio. Esto quiere decir que las radiografías convencionales no constituyen un medio de diagnóstico precoz ni mucho menos un predictor de enfermedad periodontal. Ellas revelan estadios tardíos de la enfermedad. (pp. 160, 167)

2.3.4. Tratamiento.

Control de placa y raspado.

Estudiando la obra de Eley y colaboradores¹³ (2010), señalo que “El control de la placa y el raspado son los procedimientos más importantes en el tratamiento periodontal. Cuando la patología periodontal ha sido diagnosticada y tratada en un estadio inicial, son los únicos tratamientos requeridos” (p. 176).

Siguiendo con el estudio de la obra de Eley & colaboradores¹⁴ (2010), señaló “También proporcionan un indicio sobre la actitud, la destreza y el nivel de colaboración del paciente. Cuando el nivel de colaboración sea inadecuado, quizás no esté justificado el tratamiento quirúrgico ni otra forma de tratamiento complicado” (p. 176).

¹¹ Ferro, M., y Gómez, M. (2007). *Periodoncia Fundamentos de la Odontología* (2^{da} edición). Colombia: Pontificia Universidad Javeriana.

¹² Ídem.

¹³ Ídem.

¹⁴ Eley, B., Sorry, M., y Mansson, J. (2010). *Periodoncia* (6^{ta} edición). Reino de España: Elsevier.

Examinando la obra de Eley y colaboradores¹⁵ (2010) podemos citar que:

Esta fase de tratamiento debe incluir también el pulido de las restauraciones desbordantes y la sustitución de restauraciones defectuosas. No es realista ni justo esperar un nivel elevado de control de la placa cuando existen condiciones que lo hacen imposible; en esta fase se deben corregir todos los factores que contribuyan a la retención de la placa. (p. 176)

2.3.5 Raspado y alisado.

Revisando información disponible en el sitio web; la revista digital Acta Odontológica Venezolana, un artículo de los autores; Amaro y colaboradores¹⁶ (2007), transcribimos que:

El raspado y alisado radicular es un procedimiento indispensable para el tratamiento de la enfermedad periodontal. Sin embargo, no sólo son eliminados las bacterias y el cálculo de la superficie radicular, sino también el cemento y partes de la dentina. Esta técnica descubre los túbulos dentinarios y al estar los túbulos expuestos al medio bucal, la dentina se ve afectada por una gran variedad de estímulos tales como: bacterias, químicos y estímulos mecánicos. (p. 2)

2.3.6. Mantenimiento.

En el mantenimiento o control post tratamiento periodontal podemos citar en la obra de Eley & colaboradores¹⁷ (2010), señaló “Control permanente es la consigna del tratamiento periodontal satisfactorio, y en ese sentido el tratamiento periodontal no termina nunca” (p. 176).

Continuando con la obra de Eley y colaboradores¹⁸ (2010), transcribimos que:

¹⁵ Eley, B., Sorry, M., y Mansson, J. (2010). *Periodoncia* (6^{ta} edición). Reino de España: Elsevier.

¹⁶ Romero, L., Escalona, L., y Acevedo, A. (2007, Mayo 08). Frecuencia de hipersensibilidad dentinaria posterior al raspado y alisado radicular en un grupo de pacientes evaluados en el postgrado de periodoncia de la facultad de odontología ucv. Estudio piloto. *Acta Odontológica Venezolana*. volumen 46 N° 3. Consultado el 08 de noviembre, 2015. En: http://www.actaodontologica.com/ediciones/2008/3/pdf/hipersensibilidad_dentinaria_posterior.pdf

¹⁷ Eley, B., Sorry, M., y Mansson, J. (2010). *Periodoncia* (6^{ta} edición). Reino de España: Elsevier.

¹⁸ Eley, B., Sorry, M., y Mansson, J. (2010). *Periodoncia* (6^{ta} edición). Reino de España: Elsevier.

Los pacientes necesitan visitas repetidas para control, vigilancia de la higiene oral y raspado a intervalos de 3, 6, 9 o 12 meses, según la enfermedad previa y su susceptibilidad. Quizás se deban repetir radiografías individuales si las mediciones de las bolsas muestran progreso de la enfermedad. Se debe evitar la creación de una situación en la que el paciente dependa por completo del cuidado profesional. Algunos individuos se sienten felices al delegar la responsabilidad del estado de la boca en el odontólogo o el higienista. Es esencial dejar claro al paciente que en último término él será responsable de su propia salud dental. Sólo a través de la colaboración se puede conseguir la salud dental a largo plazo. (p. 176)

2.4. Operatoria dental.

2.4.1. Caries dental.

Revisando la obra de Acosta¹⁹ (2006) podemos citar que:

La caries dental es una enfermedad transmisible e infecciosa de origen multifactorial, localizado, pos eruptivo, que termina en la destrucción de los tejidos duros del diente cuando el proceso dinámico de desmineralización y remineralización constante es alterado por el exceso de producción de ácidos en combinación con los demás factores de virulencia de los microorganismos cariogénicos. (p. 170)

2.4.2. Restauración simple: cara oclusal de molares y premolares.

Considerando la obra de Barrancos y Barrancos²⁰ (2006), podemos destacar que:

Las maniobras previas son: buche antiséptico, observación de la anatomía dentaria, diagnóstico pulpar, examen radiológico, transiluminación, análisis de la oclusión, corrección de cúspides, eliminación de cálculo y de placa. Selección del color, anestesia y preparación del campo. En cuanto a la selección del color, en el caso de los molares no es necesario lograr el matiz que armonice perfectamente con los tejidos dentarios. (p. 917)

¹⁹ Costa, A., Agudelo, C., Barrieto, S., Chávez, M., Ávila, A., Correa, C., Gamboa, F., Gamboa, L., Gómez, O., Gómez, M., Herazo, B., Gómez, S., González, O., Gutiérrez, S., Jaramillo, L., Otero, L., Roa, N., Rodríguez, A., Londoño, L., y Valdiviezo, C. (2006). *Fundamento de Ciencias Básicas Aplicadas a la Odontología*. Colombia: Pontificia Universidad Javeriana.

²⁰ Barrancos, J., y Barrancos, P. (2006). *Operatoria Dental Integración Clínica* (4^{ta} edición). Argentina: Editorial Médica Panamericana.

2.4.3. Apertura y conformación.

Consultado la obra de Barrancos y Barrancos²¹ (2006), destacamos que:

Una vez determinada la ubicación de los topes de céntrica, se procede a la apertura de la lesión, procurando respetar al máximo el esmalte intacto de la superficie oclusal. Para esto deben utilizarse fresas piriformes pequeñas. La fresa piriforme debe penetrar a través del lugar más evidente de caries de acuerdo con la observación visual. Al realizar la apertura y la conformación a velocidad superalta, en un solo tiempo operatorio y con la misma fresa el operador debe recordar que está actuando sobre esmalte y dentina simultáneamente. (p. 918)

2.4.4. Extirpación de tejidos deficientes.

Continuando con la obra de Barrancos y Barrancos²² (2006), podemos transcribir que:

Con los pasos realizados previamente se logra extirpar el 80% o más de tejidos cariados. Lo poco que puede quedar en algunos sitios específicos de la preparación se elimina ahora con fresa redonda lisa a alta velocidad lavando, secando y observando bien las superficies de la dentina: se repite el procedimiento hasta llegar a obtener dentina sana, lo que se compra con detector de caries. El operador debe recordar que la dentina dañada posee dos capas: una infectada, necrótica, sin capacidad de remineralización, teñible con el detector de caries y una afectada, vital, con posibilidad de remineralización y no teñible. No importa que la dentina infectada provenga de lesiones sin brecha oclusal o clínicamente difíciles de diagnosticar con métodos tradicionales. Si la dentina está infectada, debe removerse. Por otro lado, la dentina afectada debe conservarse. (p. 920)

2.4.5. Selección de la técnica de protección del complejo dentinopulpar.

Estudiando la obra de Nocchi²³ (2007), podemos citar que:

Después de concluida la preparación cavitaria, el profesional puede optar por el uso de la técnica de hibrización con algún sistema adhesivo o combinar el empleo de un material de base asociado con el sistema adhesivo antes de la inserción de la resina compuesta. (p. 239)

²¹ Barrancos, J., y Barrancos, P. (2006). *Operatoria Dental Integración Clínica* (4^a edición). Argentina: Editorial Médica Panamericana.

²² Ídem.

²³ Nocchi, E. (2007). *Odontología Restauradora Salud Estética* (2^{da} edición). Argentina: Editorial Médica Panamericana.

Continuando con el estudio de la obra de Nocchi²⁴ (2007) señaló que “En estos casos preferimos utilizar el cemento de ionómeros vítreo resinoso fotopolimerizable como un liner, debido a sus características de adhesividad al sustrato dental, mejor resistencia mecánica, capacidad de liberación de flúor y practicidad de uso” (p. 239).

2.4.6. Terminación de paredes.

Investigando la obra de Barrancos y Barrancos²⁵ (2006) señaló “Este paso operatorio consta de una sola etapa que se realiza con facilidad: alisado. Alisado: Todas las paredes deben ser alisadas con fresas troncocónicas con filos múltiples a mediana intensidad” (p. 922).

2.4.7. Tiempos de la restauración.

Aislamiento del campo operatorio.

Indagando en la obra de Nocchi²⁶ (2007) señaló que “Es fundamental obtener un campo de trabajo seco y libre de humedad para la confección de restauraciones directas de resina compuesta en dientes posteriores” (p. 247).

Técnica adhesiva convencional.

Leyendo Barrancos y Barrancos (2006)²⁷ señala que “Si se va a grabar exclusivamente el esmalte, se usa el gel coloreado de ácido fosfórico en

²⁴ Nocchi, E. (2007). *Odontología Restauradora Salud Estética* (2^{da} edición). Argentina: Editorial Médica Panamericana.

²⁵ Barrancos, J., Barrancos, P. (2006). *Operatoria Dental Integración Clínica* (4^{ta} edición). Argentina: Editorial Médica Panamericana.

²⁶ Nocchi, E. (2007). *Odontología Restauradora Salud Estética* (2^a edición). Argentina: Nocchi, E. (2007). *Odontología Restauradora Salud Estética*. Argentina: Editorial Médica Panamericana.

²⁷ Barrancos, J., Barrancos, P. (2006). *Operatoria Dental Integración Clínica* (4^{ta} edición). Argentina: Editorial Médica Panamericana.

concentraciones de entre 30 y 40% (con frecuencia 37%) durante 15 segundos” (p. 923).

Inserción de la resina compuesta.

Analizando la obra de Nocchi²⁸ (2007), podemos concluir:

El principal cuidado que el profesional debe tener durante la inserción de la resina compuesta en la cavidad es minimizar la contracción de a polimerización que es inherente a las resinas compuestas. En las cavidades oclusales la técnica preferencial de inserción es oblicua, evitando unir cúspides opuestas y por medio de incrementos de máximo de 2 mm de espesura. De esta forma, el dentista reduce el estrés de la polimerización, impide la posibilidad de flexión de las cúspides, que puede generar sensibilidad posoperatoria, facilita la reconstrucción de la anatomía y minimiza así la etapa de acabado. (p. 248)

Alisado.

Continuando con la obra de Barrancos y Barrancos²⁹ (2006), podemos destacar que:

En esta etapa se procura obtener una superficie completamente lisa en el material de obturación. Para ello se puede utilizar, a mediana o baja velocidad, los siguientes elementos: a) piedras diamantadas especiales para pulir de grano fino y extrafino (entre 15 y 5 um); b) Fresas de 12 filos, c) piedras de alúmina blanca de formas variadas (truncocónicas, aguja, llama, bala, etc.). (p. 927)

Ajuste oclusal.

Revisando la obra de Nocchi³⁰ (2007), podemos transcribir que:

Después del retiro del dique de goma, el dentista debe registrar nuevamente los contactos oclusales en máxima intercuspidad habitual, lateralidad, protrusión y relación céntrica, En el caso de que ocurran interferencias, éstas deben removerse con auxilio de una piedra diamantada de grano fino o fresa multilaminada. (p. 249)

²⁸ Nocchi, E. (2007). *Odontología Restauradora Salud Estética* (2^{da} edición). Argentina: Editorial Médica Panamericana.

²⁹ Barrancos, J., Barrancos, P. (2006). *Operatoria Dental Integración Clínica* (4^{ta} edición). Argentina: Editorial Médica Panamericana.

³⁰ Nocchi, E. (2007). *Odontología Restauradora Salud Estética* (2^{da} edición). Argentina: Editorial Médica Panamericana.

Restauraciones de clase III y clase IV.

Analizando la obra de Aschheim³¹ (2002), podemos citar que:

Sólo es posible conseguir restauraciones de clase III y clase IV verdaderamente invisibles, preparando una cavidad adecuada y logrando el color. Es esencial conseguir que el color de la resina restauradora se funda gradualmente con el color dental. Para lograr un color final exacto es indispensable utilizar modificadores del color. (p. 56)

Aislamiento del campo operatorio.

Razonando la obra de Nocchi³² (2007), pudimos transcribir que:

Realizar un adecuado aislamiento del campo operatorio es esencial para favorecer la obtención de mejores resultados durante la etapa de la preparación cavitaria y, principalmente, en la confección de los resultados. Tres factores están directamente involucrados en la realización del aislamiento del campo operatorio: control de la humedad, acceso al campo operatorio y prevención de accidentes. (p. 88)

2.4.8. Restauración originada por caires.

Apertura y conformación.

Indagando la obra de Barrancos y Barrancos³³ (2006), señala que “También puede realizarse con instrumental rotatorio, como una fresa troncocónica a velocidad superalta con refrigeración acuosa” (p.999).

Retención micromecánica a esmalte y a dentina.

Continuando con la obra de Barrancos y Barrancos³⁴ (2006), podemos citar que:

Mediante la técnica del grabado ácido del esmalte y la dentina, para aumentar la superficie del esmalte por grabar como también para mejorar las condiciones del

³¹ Aschheim, K. (2002). *Odontología Estética* (2^{da} edición). Reino de España: Elsevier.

³² Nocchi, E. (2007). *Odontología Restauradora Salud Estética* (2^{da} edición). Argentina: Editorial Médica Panamericana.

³³ Barrancos, J., Barrancos, P. (2006). *Operatoria Dental Integración Clínica* (4^{ta} edición). Argentina: Editorial Médica Panamericana.

³⁴ Barrancos, J., Barrancos, P. (2006). *Operatoria Dental Integración Clínica* (4^{ta} edición). Argentina: Editorial Médica Panamericana.

esmalte, se realiza un biselado del borde cavo con una fresa troncocónica fina a mediana velocidad. (p. 999)

Selección del color y aislamiento del campo.

Prolongando la obra de Nocchi³⁵ (2007), podemos mencionar que:

El profesional debe seleccionar el color del compuesto mediante escala de colores, estando el diente limpio antes del aislamiento absoluto y probando los diferentes colores del compuesto para simular dentina y esmalte para fotopolimerizarlos sobre la superficie del diente. La utilización de aislamiento absoluto con dique de goma facilita significativamente la obtención de un campo operatorio seco y libre de contaminación. (p. 293)

Técnica operatoria.

Preparación de la Matriz.

Continuando con la obra de Barrancos y Barrancos³⁶ (2006), podemos citar que:

Para reconstruir la anatomía dentaria se debe utilizar una matriz. Existen distintos tipos de matrices para realizar una restauración clase IV. Son los siguientes: tiras de acetato, coronas de acetato preformadas, ángulos preformados de acetato o metal maleable, matriz de plata 1000. (p. 1004)

Técnica adhesiva.

Analizando la obra de Palma y Sánchez³⁷ (2002), podemos citar que:

Para realizar la adhesión mediante sistema multicomponentes o sistema convencional. Hay que acondicionar o preparar el esmalte y la dentina: se realiza mediante el grabado ácido. Hay que acondicionar o preparar el esmalte y la dentina: se realiza mediante el grabado ácido. (p. 210)

Pasos de la técnica.

³⁵ Nocchi, E. (2007). *Odontología Restauradora Salud Estética* (2^{da} edición). Argentina: Editorial Médica Panamericana.

³⁶ Barrancos, J., Barrancos, P. (2006). *Operatoria Dental Integración Clínica* (4^{ta} edición). Argentina: Editorial Médica Panamericana.

³⁷ Palma, A., y Sánchez, F. (2007). *Técnica de Ayuda Odontológica y Estomatología* (1^{ra} edición). Reino de España: Paraninfo S.A.

Revisando el libro de Palma y Sánchez³⁸ (2007), podemos transcribir que:

Aplicar ácido ortofosfónico al 37% durante 15 s. Lavar con agua 30 segundos. Secar con jeringa de aire, hasta obtener un blanco tiza en el esmalte, y se debe secar o dejar ligeramente húmeda la dentina en función del solvente que contenga el adhesivo que se va a usar (técnicas húmeda o seca de adhesión). (p. 210)

Adhesión de la estructura dentaria (esmalte y dentina): primer paso de la técnica:

Examinando la obra de Palma y Sánchez³⁹ (2007), señala “Aplicar primer generosamente, Dejar actuar 10-30 s, Aplicar aire para evaporar el solvente” (p. 210).

Inserción, adaptación y modelado de la resina.

Continuando con Barrancos y Barrancos⁴⁰ (2006), podemos concluir que:

Espátulas: estas pueden ser de plástico de puntas intercambiables con distintas formas y tamaños, se prefieren las de extremo delgado flexible y pequeño que forme ángulo con el extremo de la espátula. Una vez insertado el material se debe condensar para adaptar correctamente a toda la preparación. Debe presentarse especial atención en introducirlo en las macrorretenciones mecánicas y cubrir el anclaje adicional si se hubiere realizado. La técnica de agregado sucesivo permite un modelado de la restauración con una espátula o pincel humedecido en adhesivo para reducir los excesos de las maniobras de terminación. (pp. 1011,1012)

Revisando información disponible en el sitio web; la revista digital *Gaceta Dental* un artículo del Dr. Milnar⁴¹ (2012), citamos que “A continuación se finalizaron las restauraciones utilizando discos, puntas y copas para el contorno, la forma y el brillo.

³⁸ Palma, A., y Sánchez, F. (2007). *Técnica de Ayuda Odontológica y Estomatología* (1^{ra} edición). Reino de España: Paraninfo S.A.

³⁹ Palma, A., y Sánchez, F. (2007). *Técnica de Ayuda Odontológica y Estomatología* (1^{ra} edición). Reino de España: Paraninfo S.A.

⁴⁰ Barrancos, J., Barrancos, P. (2006). *Operatoria Dental Integración Clínica* (4^{ta} edición). Argentina: Editorial Médica Panamericana.

⁴¹ Milnar, F. (2012, mayo.). Estética Natural al sustituir restauraciones existentes de clase IV utilizando únicamente dos tonos de composite. *Gaceta Dental*. 236. Consultado el 09 de noviembre, 2015. En: http://www.onipo.com.mx/wp-content/uploads/2013/04/AB-GrandioSO_Dr_Milnar_Gaceta-Dental_Mai-2012.pdf

De este modo se consiguió que las restauraciones guardaran una armonía con los dientes adyacentes, así como entre ellas” (p. 170).

2.5. Cirugía bucal.

Analizando la obra de Mitra⁴² (2012), podemos citar que:

Es la rama de la odontología que trata con el diagnóstico, prevención y/ o tratamiento de enfermedades, desordenes y / o condiciones de la cavidad oral. A medida que ha progresado la humanidad, hemos visto un aumento del campo de la cirugía oral. Inicialmente, el pensamiento hacia el tratamiento dental aterrorizaba a las personas, sin embargo con el transcurso del tiempo la odontología ha dado un gran salto y el terror se ha ido con él. (p. 1)

Estudiando la obra de Escoda y Aytès⁴³ (2004), señala “Dentro de los medios que se emplean para el tratamiento de las enfermedades (terapéutica), existe uno caracterizado esencialmente por la utilización de procedimientos manuales. Se conoce con el nombre de Cirugía o Terapéutica quirúrgica” (p. 1).

2.5.1. Exodoncias simples.

Consultando sobre el concepto de exodoncia simple en la obra de Raspall⁴⁴ (2007), podemos transcribir que:

Se entiende por exodoncia simple aquella que puede llevarse a cabo con la técnica clásica de fórceps y elevadores. Cualquier procedimiento en cirugía oral y espacialmente en exodoncia, exige el empleo de una fuerza controlada. El éxito de la técnica depende de: Expansión del proceso alveolar, ruptura del ligamento alveolar, separación de la inserción epitelial. (p. 63)

2.5.2. Instrumental básico en exodoncia simple.

⁴² Mitra, V. (2012). *Manual ilustrado de Cirugía Oral y Maxilofacial*. República de Panamá: Jaypee Highlights Medical Publishers, inc.

⁴³ Escda, C., y Aytès, L. (2004). *Tratado de Cirugía Bucal* (Tomo 1). Reino de España: Ergon.

⁴⁴ Raspall, G. (2007). *Cirugía Oral e Implantología* (2^{da} edición). Reino de España: Editorial Médica Panamericana.

Consultando los instrumentales utilizados en la exodoncia simple en la obra de Palma y Sánchez⁴⁵ (2007), podemos citar que:

Los materiales desechables que el auxiliar debe preparar ante una técnica de exodoncia son los básicos de toda técnica operatoria (vaso, babero, servilleta, cánula de aspiración, rollos de algodón). Junto con gasas estériles, carpules de anestesia y agujas, esponjas hemostáticas, antisépticos tópicos, y si es necesario realizar sutura, hilo de sutura. Los instrumentos necesarios para realizar una exodoncia aparte del instrumental de exploración (pinza, espejo y sonda de exploración) e instrumental para la anestesia (jeringa) son fórceps, elevadores, sindesmotomo y otros que se van a detallar. (p. 271)

2.5.3. Estudio radiográfico.

Estudiando la obra de Escoda y Aytès⁴⁶ (2004), podemos transcribir que:

La radiología es un medio auxiliar fundamental en cirugía bucal, complementando el estudio clínico del paciente. Las radiografías confirman muchos de los datos observados en la historia clínica y revelan otros nuevos de una manera rápida y efectiva. La patología quística es normalmente diagnosticada como un hallazgo radiográfico al hacer una placa radiográfica de control o por otro motivo cualquiera. En nuestra especialidad pueden utilizarse distintas técnicas radiográficas que trataremos seguidamente en 4 apartados: radiografía panorámica u ortopantomografía, radiografías intrabucuales, radiografías extrabucuales, y otras técnicas radiográficas. (p. 33)

Buscando en la obra de Raspall⁴⁷ (2007), podemos mencionar que:

Es preciso obtener una imagen radiográfica de cualquier diente tributario de extracciones para obtener información sobre: relaciones con los dientes vecinos, erupcionados o no, que pueden lesionarse durante la exodoncia.

Situación respecto a estructuras vecinas importantes como el agujero mentoniano, el canal dentario o el seno maxilar, que pueden sentar la indicación de una técnica de colgajo o evitar un curetaje agresivo.

Morfología de las raíces. Indica el número, curvatura y orientación de las raíces que, según el caso, pueden hacer necesarias una extracción quirúrgica en el lugar de la normal con fórceps. Hueso circundante. Aporta información sobre la densidad de grado de mineralización. (p. 71)

⁴⁵ Palma, A., y Sánchez, F. (2007). *Técnica de Ayuda Odontológica y Estomatología* (1^{ra} edición). Reino de España: Paraninfo S.A.

⁴⁶ Escoda, C., y Aytès, L. (2004). *Tratado de Cirugía Bucal* (Tomo 1). Reino de España: Ergon.

⁴⁷ Raspall, G. (2007). *Cirugía Oral e Implantología* (2^{da} edición). Reino de España: Editorial Médica Panamericana.

2.5.4. Periodo preoperatorio.

En el estudio realizado en la obra de Escoda y Aytès⁴⁸ (2004), podemos transcribir que:

Abarca desde la realización de la anamnesis, de la exploración clínica, de los estudios radiológicos y complementarios que sean imprescindibles para efectuar un correcto diagnóstico todo lo cual dará lugar o no a una indicación quirúrgica-hasta la preparación del paciente para la ejecución del acto quirúrgico. De los exámenes de laboratorio que con más frecuencia se efectúan destacaremos:

Biometría hemática: recuento de glóbulos rojos, valor del hematocrito, determinación de la hemoglobina, recuento y fórmula leucocitaria, recuento de plaquetas, algunas características de los hematíes como el VCM (volumen corpuscular medio) entre otros, VSG (velocidad de sedimentación globular), etc.

Pruebas de hemostasia. Examen general de orina: volumen en 24 horas, color, pH, densidad, presencia de proteínas, glucosa, productos de degradación cuerpos cetónicos, urobilina, urobilinógeno, etc.-, y estudio microscópico ("sedimento") para detectar la existencia de hematíes, leucocitos, cristales, bacterias, etc.

Bioquímica sanguínea: enzimas, proteínas, carbohidratos, lípidos, minerales (oligoelementos), productos de degradación metabólica, etc. Estudio de los electrolitos (sodio, potasio, cloro), del equilibrio ácido-base y de la oximetría. (p. 67)

2.5.5. Procedimientos de la exodoncia.

Estudiando los procedimientos para realizar una exodoncia en la obra de Palma y Sánchez⁴⁹ (2007), señala “Como todo acto quirúrgico, requiere previamente la anestesia de la zona a tratar, estableciendo los siguientes tiempos o pasos en el procedimiento” (p. 274).

2.5.6. Técnicas anestésicas.

Anestesia locorregional.

Indagando en la obra de Escoda y Aytès⁵⁰ (2004), podemos mencionar que:

Hacemos aquí mención de las técnicas que consiguen básicamente la abolición de la sensibilidad dolorosa y de otras, al mismo tiempo, como la térmica de una

⁴⁸ Escda, C., y Aytès, L. (2004). *Tratado de Cirugía Bucal* (Tomo 1). Reino de España: Ergon.

⁴⁹ Palma, A., y Sánchez, F. (2007). *Técnica de Ayuda Odontológica y Estomatología* (1^{ra} edición). Reino de España: Paraninfo S.A.

⁵⁰ Escda, C., y Aytès, L. (2004). *Tratado de Cirugía Bucal* (Tomo 1). Reino de España: Ergon.

determinada zona del organismo; cuando ésta es limitada hablamos de anestesia local, mientras que cuando es más extendida implicando la zona inervada por un determinado tronco nervioso entonces se emplea el término de anestesia regional. (p. 155)

Tópica.

Analizando la obra de Escoda y Aytès⁵¹ (2004), señala “Algunos anestésicos locales aplicados sobre los tegumentos en especial las mucosas- tienen la capacidad de atravesarlos y actuar sobre las terminaciones sensoriales” (p.157).

Infiltrativa.

Investigando en la obra de Escoda y Aytès⁵² (2004), podemos citar que:

En esta modalidad, el anestésico local se inyecta alrededor de las terminaciones nerviosas o de aquellas fibras nerviosas terminales que no son macroscópicamente identificables; es la típica "anestesia local" y recibe, de forma complementaria, otros nombres que responden a la topografía donde se deposita el anestésico local. (p. 157)

Bloqueo nervioso.

Continuando con el estudio de la obra de Escoda y Aytès⁵³ (2004), podemos mencionar que:

Se consigue cuando la inyección del anestésico local se hace lejos de las terminaciones nerviosas, sea en un tronco nervioso importante bloqueo troncal, o en un ganglio nervioso bloqueo ganglionar; obviamente el efecto anestésico es muy superior a las técnicas infiltrativas. (p. 157)

Sindesmotomía o despegamiento de la encía.

⁵¹ Escoda, C., y Aytès, L. (2004). *Tratado de Cirugía Bucal* (Tomo 1). Reino de España: Ergon

⁵² Ídem.

⁵³ Ídem.

Volviendo con la obra de Palma y Sánchez⁵⁴ (2007), podemos citar que:

Consiste en la liberación de los ligamentos que une el diente a la encía, para evitar un desgarro de esta. Se realiza recorriendo todo el surco gingival dentario con el sindesmotomo/ periostotomo, aunque también se puede realizar con un botador recto de hoja ancha. (p. 274)

Prensión.

Estudiando nuevamente la obra de Escoda y Aytès⁵⁵ (2004), podemos citar que:

Preparado el diente para la exodoncia, se separan los tejidos blandos con la mano libre; con el fórceps en la otra, se realiza la toma o prensión del diente en las superficies vestibular y lingual o palatina, lo más hacia apical posible en la zona del cuello dentario y sin lesionar el hueso alveolar. (p. 211)

Luxación.

Continuando con la obra de Raspall⁵⁶ (2007) “El objetivo es romper las fibras periodontales y dilatar el alveolo. Se pueden utilizar movimientos de lateralidad y movimientos de rotación” (p. 68).

Tracción.

Siguiendo con la obra de Palma y Sánchez⁵⁷ (2004), señala que “Consiste en realizar los movimientos que consiguen la salida del diente del alveolo dentario. Puede realizarse con fórceps o botadores” (p. 274).

⁵⁴ Palma, A., y Sánchez, F. (2007). *Técnica de Ayuda Odontológica y Estomatología* (1^{ra} edición). Reino de España: Paraninfo S.A.

⁵⁵ Escda, C., y Aytès, L. (2004). *Tratado de Cirugía Bucal* (Tomo 1). Reino de España: Ergon.

⁵⁶ Raspall, G. (2007). *Cirugía Oral e Implantología* (2^{da} edición). Reino de España: Editorial Médica Panamericana.

⁵⁷ Palma, A., y Sánchez, F. (2007). *Técnica de Ayuda Odontológica y Estomatología* (1^{ra} edición). Reino de España: Paraninfo S.A.

Continuando con el estudio de la obra de Escoda y Aytès⁵⁸ (2004), en cuanto a la tracción podemos citar que:

El movimiento de tracción se ejerce, después de los de lateralidad o rotación, cuando el diente está en la porción más externa del arco de lateralidad. En ocasiones se inician a la vez los movimientos de rotación y tracción. Todos los movimientos que se realizan con los fórceps deben ser dirigidos con tacto y prudencia con el fin de no provocar complicaciones; estas cualidades se van perfeccionando con la praxis quirúrgica diaria. (p. 214)

Aplicación del botador.

Analizando con la obra de Escoda y Aytès⁵⁹ (2004), en cuanto a la tracción podemos citar que:

El instrumento se introduce realizando pequeños movimientos de rotación hasta alcanzar el punto útil de aplicación deseada, momento en el cual la cara plana o cóncava de la hoja del botador entra en contacto con el diente. La meta es colocar el botador entre la pared del alvéolo y el lado más elevado de la raíz, excavando incluso la pared ósea para poder apalancar bien, evitando así el riesgo de aplicar presión sobre el fragmento dentario en sentido apical. (p. 252)

Luxación.

Estudiando con la obra de Escoda y Aytès⁶⁰ (2004), en cuanto a la tracción podemos citar que:

Aplicando el elevador en el espacio periodontal entre la raíz y la pared ósea del alvéolo, éste actúa como cuña, y si realizamos esta acción alrededor de toda la circunferencia del diente a extraer, conseguiremos su luxación. Los movimientos de rotación del botador hacia la derecha e izquierda y de impulsión se irán repitiendo hasta conseguir la movilización del diente. (p. 252)

Exodoncia.

⁵⁸ Escda, C., y Aytès, L. (2004). *Tratado de Cirugía Bucal* (Tomo 1). Reino de España: Ergon.

⁵⁹ Ídem.

⁶⁰ Escda, C., y Aytès, L. (2004). *Tratado de Cirugía Bucal* (Tomo 1). Reino de España: Ergon

Leyendo la obra de Escoda y Aytès⁶¹ (2004), señala “Una vez luxado el diente o la raíz se amplían los movimientos rotatorios y se busca un punto de apoyo para actuar como palanca de primer género” (p. 253).

2.5.7. Extracción de restos radiculares con botadores.

Estudiando con la obra de Escoda y Aytès⁶² (2004), en cuanto a la tracción podemos citar que:

Los elevadores o botadores se utilizan normalmente para realizar la sindesmotomía y para luxar el diente a extraer como paso previo al uso de los fórceps. En ocasiones, ésta puede llegar a ser completada con este mismo instrumental que es especialmente útil para la extracción de restos radiculares. En estos casos se suelen utilizar botadores rectos, que actuando como palanca consiguen luxar el diente sobre el cual se aplica, pudiendo ejercer también la acción de cuña. Los tiempos de extracción serán analizados a continuación. (p. 253)

Tratamiento y pautas de conducta tras la extracción dentaria.

Indagando la obra de Escoda y Aytès⁶³ (2004), podemos citar que:

El tratamiento y las pautas a seguir después de una extracción dentaria dependen de múltiples factores y, de entre ellos, destacaremos el estado del paciente, la causa que indicó la exodoncia, el estado del alvéolo y las partes blandas vecinas, etc.; así pues, no es posible estandarizar una indicación general, y es por tanto preciso adaptarse a cada caso particular. (p.223)

Conducta del odontólogo.

Indagando la obra de Escoda y Aytès⁶⁴ (2004), podemos citar que:

Una vez terminada la extracción dentaria convencional deberemos realizar: Reconstrucción y observación del diente, para asegurarnos que se ha efectuado la exodoncia completa. Si existe alguna duda, se hace una radiografía periapical. Es muy importante comprobar que la raíz ha sido eliminada íntegra. La radiografía postoperatoria debe realizarse antes de introducir medicamentos o

⁶¹ Escoda, C., y Aytès, L. (2004). *Tratado de Cirugía Bucal* (Tomo 1). Reino de España: Ergon.

⁶² Ídem.

⁶³ Ídem.

⁶⁴ Ídem.

gasas hemostáticas en el interior del alvéolo y será de gran valor diagnóstico para visualizar restos radiculares, secuestros o fragmentos óseos, etc.; la comprobación de que el alvéolo está limpio y sano, permite evitar posibles complicaciones y una posible reintervención. Revisión del alvéolo, y legrado en todas sus paredes y especialmente en la zona apical, con el fin de verificar que no se deja un granuloma o restos de un tejido patológico. Si existe material suficiente o sospechoso, se remite al anatomopatólogo para su estudio histológico. Estudiar el estado de las paredes óseas con el objeto de comprobar fracturas de las corticales. Si existe alguna espícula, esquirla o fragmento suelto, debe eliminarse con la pinza gubia, y si las corticales están luxadas pero adheridas al periostio hecho muy frecuente en los molares las afrontaremos mediante compresión digital. Los fragmentos del septo óseo interradicular deben ser eliminados con la cureta o cucharilla, o incluso en ocasiones con la ayuda de la gubia, a fin de evitar que se produzca un secuestro o una alveolitis seca. Inspección de las partes blandas, y solucionar las posibles lesiones que, de forma normalmente iatrogénica, existan en la encía adherida, la mucosa libre, etc. Si existen tejidos blandos gingivales traumatizados o esfacelados debe realizar su exéresis, aunque esta acción (Friedrich) debe ser muy económica. (p. 223)

Indagando la obra de Escoda y Aytès⁶⁵ (2004), podemos citar que:

Constatar que existe un sangrado fisiológico y que se produce la formación de un coágulo normal. En caso de no observar un correcto sangrado, se estimula ligeramente el alvéolo con la cureta, o con la introducción y el roce de las paredes con la punta de una gasa. En ocasiones en las partes blandas existe un pequeño vaso sangrante que se evidencia una vez desaparecida la acción vasoconstrictora de la anestesia local. En estos casos se coagula o liga el vaso, o al colocar la sutura, se hace la hemostasia de toda la zona. Sutura de las partes blandas (encía adherida) sobre el alvéolo. Con sutura atraumática de seda o ácido poliglicólico de 3/0, C 16 colocamos un punto en X, en U, o dos o más puntos sueltos según la extensión del alvéolo. De esta forma los bordes gingivales se aproximan todo lo posible, protegiendo así el alvéolo y permitiendo la organización del coágulo. Los puntos se retiran a los 5-7 días. Normalmente no se debe esperar más ya que el hilo de sutura puede convertirse en un material irritante provocando hipertrofias del tejido gingival. (p. 223)

Conducta del paciente.

Revisando información disponible en el sitio web google académico de la revista scielo

un artículo de Romero, M., y Colaboradores⁶⁶ (2006), pudimos referenciar que:

⁶⁵ Escoda, C., y Aytès, L. (2004). *Tratado de Cirugía Bucal* (Tomo 1). Reino de España: Ergon.

⁶⁶ Romero, M., Herrero, M., Torres, D., y Gutiérrez, J. (2006, abril). Protocolo de control del dolor y la inflamación postquirúrgica. *Una aproximación racional*. 11. Consultado el 11 de noviembre, 2006. En http://scielo.isciii.es/scielo.php?script=sci_arttext&pid=S1138-123X2006000200005

El período postoperatorio es en el que clásicamente se ha insistido a la hora de aplicar los tratamientos para controlar los síntomas postoperatorios, siendo también aquí fundamental nuestra actuación, de manera que en esta fase se llevarán a cabo distintas medidas y actuaciones para conseguir los objetivos previstos. Las diferentes medidas postoperatorias son expuestas a continuación, siendo aconsejable entregar al paciente la mayor información posible por escrito, además de ser explicadas adecuadamente en las visitas previas a la intervención. (p. 1)

Medidas higiénico, dietético, posturales.

Revisando información disponible en el sitio web google académico de la Revista Scielo un artículo de Romero, M y colaboradores⁶⁷ (2006), podemos referenciar que:

Es importante no ingerir alimentos las 4-6 horas siguientes a la intervención, continuando después con una dieta líquida o blanda, preferiblemente fría o a temperatura ambiente. Se aconseja no fumar ni ingerir alcohol los días después de la cirugía, al actuar como irritantes que dificultan y retrasan la cicatrización, favoreciendo la aparición de complicaciones. Es importante no realizar trabajos o ejercicios físicos importantes los días siguientes, e intentar dormir con la cabeza en posición más alta que el cuerpo. Es posible el cepillado y la higiene bucal general, evitando cepillar la zona intervenida para no traumatizarla y evitar la pérdida de algún punto. Son muy útiles los cepillos dentales específicos postcirugía, por la extremada suavidad de sus cerdas que facilita la higiene evitando hacer daño. (p. 1)

Medidas físicas.

Revisando información disponible en el sitio web google académico de la Revista Scielo un artículo de Romero, M y colaboradores⁶⁸ (2006), podemos referenciar que:

Durante las primeras 24-48 horas puede aplicarse frío en la piel de la zona donde se intervino, siendo aconsejable comenzar en el mismo instante en que acaba la cirugía, por lo que recomendamos disponer en la consulta de algunas bolsas diseñadas para tal fin y suministrarlas al paciente en cuanto se baja del sillón, continuando con la filosofía preventiva de nuestras actuaciones. Igualmente útil puede resultar una bolsa de plástico con hielo envuelta en un paño o gasa que será la que entre en contacto con la piel, o productos específicos comercializados

⁶⁷ Romero, M., Herrero, M., Torres, D., y Gutiérrez, J. (2006, abril). Protocolo de control del dolor y la inflamación postquirúrgica. *Una aproximación racional*. 11. Consultado el 11 de noviembre, 2006. En http://scielo.isciii.es/scielo.php?script=sci_arttext&pid=S1138-123X2006000200005

⁶⁸ Romero, M., Herrero, M., Torres, D., y Gutiérrez, J. (2006, abril). Protocolo de control del dolor y la inflamación postquirúrgica. *Una aproximación racional*. 11. Consultado el 11 de noviembre, 2006. En http://scielo.isciii.es/scielo.php?script=sci_arttext&pid=S1138-123X2006000200005

para este fin. Se le recomendará que haga las aplicaciones a intervalos breves (de 10 minutos), para no enfriar en exceso la piel de la zona. El frío consigue evitar la congestión en la zona de la intervención, reduce el edema y el dolor, y disminuye el riesgo de hemorragia y hematomas. Al día siguiente de la intervención puede enjuagarse con agua hervida con sal o algún preparado farmacéutico similar (efecto osmótico), y con un colutorio (clorhexidina al 0,12%), alternando ambos. La aplicación de clorhexidina en gel en la zona intervenida varias veces al día es también una buena medida preventiva de complicaciones infecciosas de la herida. (p.1)

Medicación.

Revisando información disponible en el sitio web google académico de la Revista Scielo un artículo de Martorell, L. y colaboradores⁶⁹ (2006), Señaló “En el caso del ibuprofeno se necesitan de 2400 a 3200 mg de ibuprofeno por día para obtener el efecto antiinflamatorio; mientras que el efecto analgésico se consigue a dosis de 200 a 600 mg 4 veces al día u 800 mg 3 veces al día” (p. 2).

2.6. Endodoncia.

2.6.1. Patologías pulpares y periapicales; fase diagnóstica.

Analizando la obra de Langlais y colaboradores⁷⁰ (2011), podemos citar que:

La invasión de la caries puede ser proceso lento o rápido, y en ocasiones implicar a la pulpa, antes de que el paciente este consiente de la lesión. En la mayor parte de los casos tarda varios en que la caries alcance la pulpa. (p. 68)

Estudiando la obra de Langlais y colaboradores⁷¹ (2011), podemos transcribir que:

La primera fase de la infección de la pulpa o pulpitis reversible, se caracteriza por hiperemia pulpar y sensibilidad del diente al calor y al frío, que se dispone al retirarse la frecuencia de la temperatura. La inflamación pulpar persistentes causa cambios irreversibles, o pulpitis irreversible, en la cual el paciente

⁶⁹ Martorell, L., García, B., y Peñarrocha, M. (2004, octubre). *Actualización en el tratamiento del dolor orofacial*. *Revista Scielo*. 9. Consultado el 10 de noviembre, 2015. En: http://scielo.isciii.es/scielo.php?script=sci_arttext&pid=S1698-44472004000400004

⁷⁰ Langlais, R., Miller, C., y Nield, J. (2011). *Atlas a Color de Enfermedades Bucales*. Estados Unidos Mexicanos: Manual Moderno.

⁷¹ Ídem.

experimenta dolor espontáneo y persistente en el diente, después de retirarse la frecuencia de la temperatura. La destrucción intensa del tejido pulpar por infección bacteriana, o interrupción del riego sanguíneo a la pulpa, produce una pulpa no vital y cambios periapicales subsecuentes (inflamación periapical crónica). (p. 68)

2.6.2. Enfermedades periapicales.

Consultando la obra de Lima (2009), señala “La reacción inflamatoria crónica viene después de la aguda, esta reacción solo es posible ante la presencia de estímulos caracterizados por una baja intensidad y una alta frecuencia este hecho determinara la reacción por parte del organismo” (p. 26).

Razonando la obra de Lima⁷² (2009), podemos mencionar que:

Este proceso demanda tiempo y una participación activa de células de mediadores químicos, de maneras que su evolución, en la mayoría de las oportunidades se produzca en forma asintomática, al contrario de la evolución aguda que después de la solución de problemas, presenta dolor y camina rápidamente hacia la necrosis tisular. (p. 26)

Considerando la obra de Hargreaves y Cohen⁷³ (2010), podemos citar que:

Un diente con una periodontitis perirradicular aguda exhibirá una respuesta dolorosa al morder o a la percusión. Las respuestas de la prueba de vitalidad pulpar es variable y la radiografía de la imagen del diente va a mostrar generalmente el espacio del ligamento periodontal ensanchado pero sin radiolucidez perirradicular. (p. 37)

Analizando la obra de Hargreaves y Cohen⁷⁴ (2010), podemos mencionar que:

Un diente con una periodontitis perirradicular crónica se presenta normalmente sin síntomas clínicos. Este diente no responde a las pruebas de vitalidad pulpar y la radiografía y la imagen muestra una radiolucidez perirradicular, habitual alrededor del tercio apical de la raíz. Este diente suele ser insensible a la presión al morder pero el paciente puede mostrarlo diferente a la percusión. (p. 37)

⁷² Lima, M. (2009). *Endodoncia de la Biología y la Técnica*. República Federativa del Brasil: Amolca.

⁷³ Hargreaves, K., y Cohen, S. (2010). *Vías de la Pulpa* (10^{ma} edición). Reino de España: Elsevier.

⁷⁴ Ídem.

Considerando la obra de Lima⁷⁵ (2009), podemos citar que:

En la pulpa una vez caracterizada dentro de los cuadros clínicos de procesos inflamatorios, enfatizaremos la incidencia de la pulpitis crónica y/ o pólipo pulpar. Estas patologías entre otros factores. Células hiperplásica, con crecimiento más allá de la cámara pulpar, es decir, hacia el medio externo. El pólipo pulpar, o tejido hiperplásico, en este caso, es un tejido de granulación por excelencia. Está constituido por delicadas fibras de tejido conjuntivo, intercaladas por un número variable de pequeños capitales. Puede presentar un infiltrado celular inflamatorio característico de cronicidad por la presencia de linfocitos y plasmocitos, con la eventual presencia de neutrófilos y otros LPMN, pudiendo presentar la proliferación evidente de células endoteliales y fibroblastos. Esta última condición, sin embargo solo es posible si se relaciona con factor de orden local (microbiota sin mucha agresividad, cámara pulpar abierta, diente joven con ápice abierto), además de ser influenciada por características de orden (resistencia inmunológica). Condiciones como estas garantizan el desarrollo de esas reacciones. (pp. 29, 30)

2.6.3. Absceso perirradicular agudo.

Estudiando la obra de Hargreaves y Cohen⁷⁶ (2010), podemos mencionar que:

Un diente con un absceso perirradicular agudo será muy dolorosa a la presión al morder, la percusión o a la palpación. Este diente no responderá a ninguna de las pruebas de vitalidad pulpar y exhibirá grados de movilidad variable y la radiografía puede evidenciar desde un ensanchamiento del espacio periodontal hasta una radiolucidez perirradicular. El pliegue mucolabial y los tejidos faciales próximos del diente pueden estar inflamados. Es frecuente que los pacientes tengan fiebre y que los ganglios linfáticos cervicales y submandibulares sean sensibles a la palpación. (p. 37)

2.6.4. Absceso apical crónico.

Analizando la obra de Hargreaves y Cohen⁷⁷ (2010), podemos mencionar que:

Un diente con un absceso apical crónico no presenta normalmente síntomas clínicos. Este diente no responde a las pruebas de vitalidad pulpar y la radiografía revela una radiolucidez perirradicular. El diente normalmente no está sensible al morder pero el paciente puede notarlo diferente a la percusión. Esta entidad se diferencia de la periodontitis perirradicular crónica porque mostrara una supuración a través del tracto sinusal asociado. (pp. 37, 38)

⁷⁵ Lima, M. (2009). *Endodoncia de la Biología y la Técnica*. República Federativa del Brasil: Amolca.

⁷⁶ Hargreaves, K., y Cohen, S. *Vías de la Pulpa* (10^{ma} edición). Reino de España: Elsevier.

⁷⁷ Ídem.

2.6.5. Fístula odontogénica.

Analizando información disponible en el sitio web google académico, un artículo de la revista del Centro Dermatológico de Pascua de Fernández y Rodas⁷⁸ (2011), donde podemos citar que:

Las fístulas odontogénicas son canales que se originan en un foco infeccioso dental y drenan en la cara o en el cuello; comúnmente son mal diagnosticadas y el tratamiento no es el adecuado; por ello es importante conocer su etiología. Clínicamente, la fístula odontogénica se presenta como un nódulo blando, depresible, adherido a estructuras subyacentes, con una apertura central por donde drena secreción purulenta. A la palpación, los tejidos que rodean la fístula revelan un tracto acordonado unido al hueso alveolar en el área del diente que se sospecha es el afectad. (pp. 101, 111)

2.6.6. Radiografías.

Analizando información disponible en el sitio web google académico en la revista Acta Odontológica Venezolana un artículo de Anjos y colaboradores⁷⁹ (2011), podemos citar que:

De todas las especialidades odontológicas, la endodoncia es una de las que más realiza el examen radiográfico, siendo usado en el diagnóstico, odontometría, para evaluar la calidad de la obturación y para el control del caso. Además de los errores comunes a la técnica y al procesamiento radiográfico, la obtención de radiografías periapicales de calidad, durante el tratamiento endodóncico, puede ser perjudicada en virtud de la posición de la película debido al aislamiento absoluto. (p. 2, 3)

2.6.7. Tratamiento farmacológico.

Consultando la obra de Leonardo⁸⁰ (2005), podemos citar que:

⁷⁸ Fernández, L., y Rodas, A. (2011, diciembre). Fístula Odontogénica. *Revista del Centro Dermatológico de Pascua*. 20. Consultado el 10 de noviembre, 2015. En: <http://www.medigraphic.com/pdfs/derma/cd-2011/cd113e.pdf>

⁷⁹ Anjos, M., Pereira, K., Anjos, A., Salazar, J., y Cuhna, F. (2011, enero 19). Evaluación de la calidad de las radiografías periapicales obtenidas en la clínica de endodoncia por alumnos de pregrado. *Acta Odontológica Venezolana*. 49. Consultado el 10 de noviembre, 2015. En: <http://www.actaodontologica.com/ediciones/2011/4/pdf/art6.pdf>

⁸⁰ Leonardo, M. (2005). *Endodoncia Tratamiento de Conductos Radiculares Principios Técnicos y Biológicos* (Tomo 2). República Federativa del Brasil: Artes Medicas Latinoamérica.

Aunque el tratamiento endodóntico deba ser analizado especialmente desde el punto de vista quirúrgico, o sea, una serie de actos operatorios que se inician con el acceso coronal y terminan con la obturación de los conductos radiculares, durante su desarrollo necesitamos una serie de recursos medicamentosos en la mayor parte de las veces aplicados localmente. En muchas ocasiones necesitamos fármacos de acción sistémica, cuando tratamos de resolver ciertos problemas que pueden surgir en la secuencia del tratamiento, principalmente la reacción inflamatoria, dolor e infección. (p. 1255)

Terapéutica de la inflamación.

Ácido hetero-aril-acéticos.

Continuando con el estudio de la obra de Leonardo⁸¹ (2005), podemos mencionar que:

Tiene efecto mayor que la de la indometacina, que la del naproxeno y que la de los varios otros agentes, esto lo hace agente de primera línea en el control del dolor y de la inflamación de origen endodóntico (periodontitis y abscesos dentoalveolares agudos) y en las mediciones postquirúrgica. (p. 1265)

Terapéutica de la infección.

Penicilina.

Continuando con el estudio de la obra de Leonardo⁸² (2005), podemos transcribir que:

En endodoncia, con excepción de las complicaciones infecciosas de etiología poco común, la gran mayoría de las infecciones puede ser tratada eficazmente con una de las penicilinas, que se colocan como primera opción como medicación sistémica. (p.1267)

2.6.8. Anestesia.

Analizando la obra de Soares y Goldberg⁸³ (2002), podemos transcribir que:

La anestesia del diente que va a someterse al tratamiento endodóntico merece el máximo cuidado. El tratamiento de los dientes con pulpa viva, una anestesia correcta y cuidadosa es fundamental para proporcionar confort al paciente y

⁸¹ Leonardo, M. (2005). *Endodoncia Tratamiento de Conductos Radiculares Principios Técnicos y Biológicos* (Tomo 2). República Federativa del Brasil: Artes Medicas Latinoamérica.

⁸² Leonardo, M. (2005). *Endodoncia Tratamiento de Conductos Radiculares Principios Técnicos y Biológicos* (Tomo 2). República Federativa del Brasil: Artes Medicas Latinoamérica

⁸³ Soares, I., y Goldberg, F. (2002). *Endodoncia Técnicas y Fundamentos*. República de Argentina: Editorial Médica Panamericana.

tranquilidad al profesional. En la gran mayoría de los casos, con anestesia regional por bloqueo o infiltrativas se obtiene el silencio operatorio deseado. (p. 10, 11)

Aislamiento del campo operatorio.

Indagando sobre el aislamiento del campo operatorio en la obra de Hargreaves y Cohen⁸⁴ (2010), podemos mencionar que:

El dique de goma es imprescindible en el tratamiento de conducto radicular. El dique se usa en endodoncia por las siguientes razones: protege al paciente frente a posibles aspiraciones o deglución de instrumentos, medicamentos y soluciones de irrigación. El campo operatorio quirúrgicamente limpio queda aislado de saliva sangre y otros fluidos corporales. Protege y separa los tejidos blandos. Mejora la visibilidad. (p. 109)

2.6.9. Acceso cameral al grupo de dientes anteriores.

Punto de Elección.

Estudiando la obra de Soares y Goldberg⁸⁵ (2002), señala “El punto de elección identifica el lugar donde debe iniciarse la apertura, en los incisivos está localizado en la cara palatina por encima del cíngulo” (pp. 35 y 36).

Analizando la obra de Zeledón⁸⁶ (2005), podemos citar que:

El bosquejo o forma externa del acceso se inicia con broca de diamante en forma perpendicular sobre el esmalte, al llegar a dentina se cambia a broca de calibre y se cambia también a una dirección paralela para penetrar a la cámara pulpar y localizar la entrada del conducto. Al penetrar a la cámara pulpar, se localiza y exploran la entrada del conducto con el explorador de endodoncia DG26. Se eliminan retenciones, prominencia dentinarias y se debe biselar al borde incisal de la apertura. Debe ampliarse la entrada del conducto o los conductos con brocas gates glidden o con limas. (p. 12)

⁸⁴ Hargreaves, K., y Cohen, S. *Vías de la Pulpa* (10^{ma} edición). Reino de España: Elsevier.

⁸⁵ Soares, I., y Goldberg, F. (2002). *Endodoncia Técnicas y Fundamentos*. República de Argentina: Editorial Médica Panamericana.

⁸⁶ Zeledón, R. (2005). *Guía para endodoncia preclínica*. Editorial Universidad de Costa Rica.

2.6.10. Instrumentación.

Analizando información disponible en el sitio web de Proclinic SA⁸⁷ (2015), podemos transcribir que:

Instrucciones paso a paso para las limas protaper.

Crear un acceso recto al orificio del conducto. Siempre irrigar y confirmar que existe un camino permeable del conducto con una lima manual ISO 015.

Protocolo de uso: Localizar el orificio. Usar pasivamente una lima manual ISO 015 hasta encontrar resistencia. Usar la lima de preparación S1 con movimiento de cepillado hasta la misma distancia que llegó la lima manual ISO 015. Repetir esta secuencia hasta que se determine la longitud de trabajo con la lima manual ISO 015 y la lima S1 llegue a dicha longitud de trabajo. Usar la lima de preparación S2 con movimiento de cepillado hasta alcanzar la longitud de trabajo. Reconfirmar la longitud de trabajo. Usar la lima de acabado F1 (movimiento de no cepillado) llegando en cada inserción a mayor profundidad hasta alcanzar la longitud de trabajo. Medir el foramen con limas manuales. Usar la correcta lima de acabado (F2, F3, F4, F5) con el mismo movimiento de no cepillado hasta la longitud de trabajo si se requiere más ensanchamiento o el foramen es mayor. Si es necesario, usar la lima SX con movimiento de cepillado para alejar la parte coronal del conducto de la furca y/o crear más ensanchamiento coronal. (p. 2)

2.6.11. Irrigación de conductos radiculares.

Indagando en la obra de Lima⁸⁸ (2009), señala “Muchas veces, los procedimientos mecánicos no son suficientes para que se alcancen estos resultados. Por esto la utilización de coadyuvantes químicos se torna imprescindible para que se pueda alcanzar una mayor limpieza y descontaminación” (p. 299).

Estudiando la obra de Soares y Goldberg⁸⁹ (2012), podemos mencionar que:

El arsenal de productos comerciales destinados a la irrigación de conductos radiculares es amplio. Seleccionar la solución adecuada depende del cotejo entre

⁸⁷ Proclinic SA, (2015). Modo de Utilización del Protaper® Universal. Consultado el 10 noviembre del 2015. En:

https://www.proclinic.es/media/fichas_tecnicas/1765_anexo1_PROTAPER_UNIVERSAL_TREATMENT_0514_DFU_5lang.pdf

⁸⁸ Lima, M. (2009). *Endodoncia de la Biología y la Técnica*. República Federativa del Brasil: Amolca.

⁸⁹ Soares, I., y Goldberg, F. (2002). *Endodoncia Técnicas y Fundamentos*. República de Argentina: Editorial Médica Panamericana.

las propiedades del producto y los efectos deseados en cada una de las condiciones clínicas que el diente en tratamiento pueda presentar. (p. 205)

Cloruros.

Analizando la obra de Lima⁹⁰ (2009), podemos citar que:

Su principal representante es el hipoclorito de sodio, que posee baja tensión superficial con gran poder de penetración en las estructuras dentinarias. Además, es poco irritante en comparación con los otros agentes utilizados como medicamento intrarradicular, y también posee acción bacteriana directa. (p. 301)

Hidróxido de calcio.

Buscando información disponible en el sitio web de google académico en la Revista de la Facultad de Ciencias de la Salud un artículo de Quintero y colaboradores⁹¹ (2009), podemos transcribir que:

... el hidróxido de calcio que es un potente agente bacteriostático y bactericida que se utiliza para el control de microorganismos cuando es empleado como medicamento intraconducto, igualmente actúa como agente catalizador en la modificación del pH en los tejidos periapicales con el fin de favorecer el proceso de cicatrización, presenta excelentes propiedades higroscópica en cuanto al control del exudado en conductos radiculares de dientes con lesiones periapicales grandes los cuales muchas veces presentan humedad persistente en los canales radiculares asimismo actúa en la prevención o detención de procesos resorptivos ejerciendo efectos moduladores en la actividad clástica. (p.141)

Indagando en la obra de Nageswar⁹² (2011), sobre el hidróxido de calcio podemos mencionar que:

Tiene efecto quelantes:

El solvizol causa un cierto Grado de irritación tisular. La pasta de hidróxido de calcio para el uso intraconducto es una suspensión gruesa de polvo de Ca (OH)₂

⁹⁰ Lima, M. (2009). *Endodoncia de la Biología y la Técnica*. República Federativa del Brasil: Amolca.

⁹¹ Quintero, E., Díaz, A., y Covo, E. (2009 febrero). *Ventajas del mineral trióxido agregado y del hidróxido de calcio frente a patologías pulpares de tipo degenerativo*. la Revista de la Facultad de Ciencias de la Salud. 6. Consultado el 10 noviembre, 2015. En: <http://revistas.unimagdalena.edu.co/index.php/duazary/article/view/680/640>

⁹² Nageswar, R. (2011). *Endodoncia Avanzada*. Republica de la India: Amolca.

en agua destilada o solución salina. El pH de la pasta de hidróxido de calcio es el responsable del efecto destructivo sobre las membranas celulares bacterianas y las proteínas estructuradas. Pocas bacterias pueden sobrevivir en este pH de aproximadamente 12,5. (pp. 183, 184)

2.6.12. Obturación de conductos.

Indagando la obra de Torabinejad y Walton⁹³ (2010), señala “La condensación lateral es la técnica de obturación más popular, tanto en la práctica clínica como en los programas de la enseñanza de la mayoría de los centros” (p.308).

Fase de la obturación.

Considerando la obra de Torabinejad y Walton⁹⁴ (2010), podemos citar que:

Se mezcla el sellador y se aplica sobre las paredes del conducto. Se introduce el cono maestro (sin sellador) lentamente para permitir que salga el aire y el exceso de cemento. Se introduce el espaciador medido entre el cono maestro y la pared del conducto, presionando... solo en la zona apical hasta penetrara 1-2 mm de longitud de trabajo. Se libera el espaciador haciéndolo girar hacia uno y otro lado sobre su eje. Se elimina el exceso de gutapercha con un instrumento caliente aproximadamente a un milímetro del borde apical al borde gingival en los dientes anteriores y un milímetro apical al orificio del conducto en los dientes posteriores. Con un instrumento nº 1 de Glick o un calentador atacador del n.º 5 -7 se compacta firmemente la parte cervical de la gutapercha caliente en sentido apical. (pp. 310, 311)

2.7. **Prótesis parcial removible.**

Analizando información de la obra de Carr y colaboradores⁹⁵ (2006), podemos citar que:

Desde la perspectiva del paciente, el objetivo de las prótesis de reposición es reemplazar los dientes que tienen un cometido funcional y social en su vida y relación. Teniendo en cuenta que estas necesidades específicas puedan quedar cubiertas por varios tipos de prótesis, es aconsejable considerar de otro en este caso debemos duplicar en la reposición. (p. 11)

⁹³ Torabinejad, M., y Walton, R. (2010). *Endodoncia Principios y Práctica* (4^{ta} edición). Reino de España: Elsevier.

⁹⁴ Ídem.

⁹⁵ Carr, A., McGivney, G., y Brown, David. (2006). *Prótesis Parcial Removible* (11^{va} edición). Reino de España: Elsevier.

2.7.1. Toma de impresión con alginato.

Examinando la obra de Rosenstiel y colaboradores⁹⁶ (2008), podemos mencionar que:

Para obtener unos resultados óptimos los dientes tienen que estar limpios, por lo que la boca se debe enjuagar cuidadosamente. Es necesario que las superficies estén secas, pero no tanto como para que el alginato se quede pegado. El material se debe mezclar hasta que adquiera una consistencia homogénea, posteriormente se carga en la cubeta y se alisa con los dedos enguantados y humedecidos. Una pequeña pérdida de adherencia del material (gelificación) indica que el material ha comenzado a fraguar, la cubeta debe retirarse 2 o 3 minutos después de la pérdida de adherencia. (p.44)

2.7.2. Vaciado de los modelos.

Continuando con el estudio de la obra de Rosenstiel y colaboradores⁹⁷ (2008), podemos transcribir que:

Es importante elegir adecuadamente la marca del yeso debido a que se pueden producir interacciones negativas entre superficie de los materiales de impresión hidrocoloides irreversibles y los productos para el vaciado. Después de que se haya mezclado el yeso, se van colocando pequeñas cantidades en una única localización (p. eje., en una de las zonas posteriores sobre un molar). Después se van añadiendo pequeñas cantidades sobre el mismo sitio, así se minimiza a la formación de burbujas. Para obtener mejores resultados, el modelo debe separarse una hora después. (p. 44)

2.7.3. Preparación de los descansos oclusales.

Estudiando la obra de Yudicè⁹⁸ (2006), podemos mencionar que:

En general los descansos deben ser de un tamaño tal que aseguren el empleo de apoyos de un volumen suficiente, para que no se deforme o que se quiebren al transferir a los dientes pilares las fuerzas generadas por la prótesis. Su forma es básicamente triangular, con base hacia el reborde marginal y el ápice hacia el centro del diente. No deben tener aristas, todas las líneas de un ángulo deben redondearse, en especial al que forma la superficie proximal y el piso, para permitir un espesor de metal de aproximadamente 1.3mm. El piso debe ser ligeramente inclinado hacia el centro del diente. (p. 28)

⁹⁶ Rosenstiel, S., Land, M., y Fujimoto, J. (2008). *Prótesis Fija Contemporánea* (4^{ta} edición). Reino de España: Elsevier.

⁹⁷ Rosenstiel, S., Land, M., y Fujimoto, J. (2008). *Prótesis Fija Contemporánea* (4^{ta} edición). Reino de España: Elsevier.

⁹⁸ Yudicè, R. (2006). *Prótesis Parcial Removible Conceptos Actuales Atlas a Color* (1^{ra} edición). Estados Unidos Mexicanos: Editorial Médica Panamericana.

2.7.4. Impresión y diseño definitivo de la prótesis.

Continuando con el estudio de Yudicè⁹⁹ (2006), podemos citar que:

Después de haber realizado todas las preparaciones de la boca que se indicaron en el plan de tratamiento, se procede a tomar la impresión para obtener el modelo maestro o definitivo, que es el que se va a enviar al laboratorio dental para la confección de la armazón metálica de la prótesis. (p.97)

2.7.5. Diseño definitivo de la prótesis.

Siguiendo con el análisis de la obra de Yudicè¹⁰⁰ (2006), podemos transcribir que:

En el diseño de la prótesis parcial removible no hay una secuencia establecida, aunque existe una tendencia a seguir el orden siguiente:
Marcar la altura del contorno y tripodizar el modelo. Dibujar los apoyos oclusales. Dibujar los conectores menores y el conector mayor respetando la distancia que debe existir entre este y la encía marginal. Dibujar las rejillas de retención, o las bases metálicas. Dibujar los retenedores directos e indirectos. (p. 98)

2.7.6. Registro de relaciones oclusales.

Examinado una vez más la obra de Yudicè¹⁰¹ (2006), en cuanto al registro de la relación céntrica podemos mencionar que:

El objetivo de estos registros es el de establecer una relación oclusal armónica entre los dientes naturales y la prótesis parcial removible en todos los movimientos mandibulares que se realizan durante la función masticatoria. En el caso de dentosoportadas con una oclusión normal la técnica es sencilla, ya que los registros interoclusales se toman con cera de mordida con los dientes en máxima intercuspidad. (p. 108)

2.7.7. Prueba ajuste e instalación de la prótesis en el paciente.

⁹⁹ Yudicè, R. (2006). *Prótesis Parcial Removible Conceptos Actuales Atlas a Color* (1ª edición). Estados Unidos Mexicanos: Editorial Medica Panamericana.

¹⁰⁰ Ídem.

¹⁰¹ Ídem.

Indagando una vez más la obra de Yudicè¹⁰² (2006), señala “Primero se debe evaluar el ajuste y la oclusión de la prótesis. La oclusión generalmente requiere ajustes tanto en céntrica como en lateralidad debido a que la resina para la base sufre cambios dimensionales durante el proceso de cocimiento” (p. 108).

2.7.8. Educación del paciente.

Analizando información de la obra de Carr y colaboradores¹⁰³ (2006), podemos mencionar que:

La prótesis parcial removible mejor diseñada biológicamente está condenada a un éxito parcialmente limitado si el paciente no es capaz de ejercer los hábitos correctos de higiene oral e incumple las visitas de control, único modo de preservar las estructuras orales. (p. 14)

Continuando con el estudio de la obra de Carr y colaboradores¹⁰⁴ (2006), señala “La educación del paciente debe comenzar en la primera toma de contacto y continuar durante todo el tratamiento. El protocolo educativo es especialmente importante al discutir el plan de tratamiento y el pronóstico del paciente” (p. 14).

¹⁰² Yudicè, R. (2006). *Prótesis Parcial Removible Conceptos Actuales Atlas a Color* (1^{ra} edición). Estados Unidos Mexicanos: Editorial Medica Panamericana.

¹⁰³ Carr, A., McGivney, G., y Brown, David. (2006). *Prótesis Parcial Removible* (11^{va} edición). Reino de España: Elsevier.

¹⁰⁴ Ídem.

CAPÍTULO III.

3. Marco Metodológico.

3.1. Modalidad de trabajo.

Sistematización práctica.

3.2. Métodos.

La rehabilitación se realizó en una paciente de 18 años de edad en las clínicas odontológicas de la Universidad San Gregorio de Portoviejo, mediante un diagnóstico previo de acuerdo a la historia clínica 033 del Ministerio de Salud Pública (MSP)¹⁰⁵ (Ver Anexo 6).

Se procedió a darles las indicaciones sobre el trabajo de titulación sistematización práctica, una vez dada la explicación la paciente accedió inmediatamente a someterse al tratamiento; para esto se le pidió firmar el acta de consentimiento informado (Ver Anexo 1). La rehabilitación se llevó a cabo en un periodo de alrededor de 3 meses: septiembre octubre y noviembre de 2015.

Todos los procedimientos fueron realizados en las clínicas odontológicas de la Universidad San Gregorio de Portoviejo bajo supervisión de los docentes encargados de

¹⁰⁵ Ministerio de Salud Pública. Manual de Uso del Formulario 033 Historia Clínica Única de Odontología. Consultado el 01 de noviembre del 2015. En: <https://aplicaciones.msp.gob.ec/salud/archivosdigitales/documentosDirecciones/dnn/archivos/HISTORIA%20CL%C3%8DNICA%20%C3%9ANICA%20DE%20SALUD%20BUCAL.pdf>

cada área, cada tratamiento fue realizado a partir de protocolos establecidos para cada uno de ellos.

3.3. Protocolo de tratamiento.

Diagnóstico.

Historia clínica 033. (Ver Anexo 6).

Inspección.

Palpación.

Percusión.

Auscultación.

Exámenes complementarios.

Radiografías: panorámicas.

Biometría hemática y pruebas de coagulación.

Periodoncia.

Analizando la obra de Eley y colaboradores (2010), Ferro y Gómez (2007), y La revista digital Acta Odontológica Venezolana, un artículo de los autores; Amaro y colaboradores (2007). Se realizaron los protocolos del tratamiento periodontal de las arcadas superior e inferior. (Ver Anexo 7).

Operatoria dental.

Revisando la obra de Acosta (2006), Barrancos y Barrancos (2006), Nocchi (2007), Aschheim (2002), Palma y Sánchez (2002) y La Revista digital Gaceta Dental un artículo del Dr. Milnar (2012). Se efectuaron los protocolos de operatoria dental de las piezas número: 14, 15, 24, 25, 12, 11, 21,22, 38, 37, 35, 47, 45. (Ver Anexo 8).

Cirugía bucal.

Analizando la obra de Mitra (2011), Escoda y Aytès (2004), Raspall (2007), Palma y Sánchez (2007), y La Revista Scielo un artículo de Romero, M. y Colaboradores. (2006). Se ejecutaron los protocolos para exodoncias de las piezas número: 16, 26, 36. (Ver Anexo 9).

Endodoncia.

Analizando la obra de Langlais y colaboradores (2011), Lima (2009), Hargreaves y Cohen (2010), un artículo de la revista del Centro Dermatológico de Pascua. De Fernández y Rodas (2011), en la revista Acta Odontológica Venezolana un artículo de Anjos y colaboradores (2011), Leonardo (2005), Soares y Goldberg (2002), Zeledón (2005), Proclinic SA (2015), en la Revista de la Facultad de Ciencias de la Salud un artículo de Quintero y colaboradores (2009), Nageswar (2011), Torabinejad y Walton (2010). Se realizó el protocolo para el tratamiento endodóntico de las piezas número: 11, 12, 21,22. (Ver anexo 10).

Prótesis parcial removible

Analizando información de la obra de Carr y colaboradores (2006), Rosenstiel y colaboradores (2008), Yudicè (2006). Se realizó el protocolo para la elaboración de los elementos protésicos que reemplazaran las piezas número: 16, 26, 36. (Ver Anexo 11).

3.4. Ética.

Para efectuar esta labor primero consultamos con la paciente para contar con su participación en el trabajo de sistematización de práctica, se puso en manifiesto en qué consistía la rehabilitación oral integral, la cual ella iba a ser sometida; también se dio a

conocer que la información obtenida sería anónima y que esta sería empleada con fines investigativos; como último punto se pidió a la paciente que firmara el acta de consentimiento informado como señal de que acepta participar en el trabajo de sistematización de práctica. (Ver Anexo 1).

3.5. Marco Administrativo.

Recursos.

Humanos.

Autora.

Tutora de titulación.

3.6. Materiales.

Caja de guantes.

Caja de mascarillas.

Caja de radiográficas

Campos operatorios.

Torundas de algodón.

Lápiz bicolor.

Borrador.

Bolígrafo.

3.6.1. Materiales para periodoncia.

Cepillo profiláctico.

Pasta profiláctica.

Cubetas desechables.

Flúor neutro en gel.

3.6.2. Materiales para operatoria.

Fresas de diamante redonda # 1157, fresa troncocónica # 170 y fresa de 12 filos 7664.

Ácido fosfórico al 37%.

Bondi (componente acetona) 7ml.

Aplicadores de bondi.

3.6.3. Materiales para cirugía.

Agujas cortas.

Gasas.

Suero fisiológico (solución salina al 0.9%).

Cartuchos de anestésicos con vaso constricción (Lidocaína al 2% con epinefrina de 1: 80,000).

3.6.4. Materiales para endodoncia.

Limas protaper manuales de níquel titanio 25mm.

Conos de gutapercha protaper 25mm (exudado del árbol sapotáceo).

Cartuchos de anestésicos con vaso constricción (Lidocaína al 2% con epinefrina de 1: 80,000).

Diques de goma látex.

Hipoclorito de sodio al 2.5%.

Succionadores de plástico.

Jeringas de 3cm.

Agujas navitip.

Radiografías periapicales.

3.6.5. Materiales para prótesis removible.

Alginato.

Yeso piedra.

Yeso extra duro.

Láminas de cera.

Material de impresión silicona.

3.6.6. Tecnológicos.

Computadora.

Pen drive.

Impresora.

CD.

Cámara fotográfica.

3.7. Presupuesto.

El trabajo de titulación: sistematización práctica tuvo un costo de \$510, 02.

3.7.1. Tabla de presupuesto.

(Ver anexo 2).

3.8. Cronograma.

(Ver anexo 3).

CAPÍTULO IV.

4. Análisis e Interpretación de los Resultados.

Como resultados la rehabilitación oral fue definida por el paciente como la satisfacción de haber recuperado su salud bucal funcional y estética.

Este trabajo fue realizado abarcando las especialidades odontológicas que requería la paciente para cada patología presente en su cavidad bucal. La eliminación de placa bacteriana mediante el tratamiento periodontal ayudó a mejorar el estado de salud gingival y el problema de halitosis que presentaba; las restauraciones efectuadas en las piezas que presentaban caries fueron realizadas satisfactoriamente utilizando resinas de macrorelleno procurando que estas no quedaran con puntos de contacto altos ni sensibilidad post operatorias.

Los restos radiculares extraídos se efectuaron sin dificultad, para esto se aplicó la técnica anestésica infiltrativa utilizando anestésicos con lidocaína al 2% con epinefrina de 1:80,000; deteniendo el proceso infeccioso que estos ocasionarían a futuro y de esta manera evidenciando su correcta cicatrización en un tiempo aproximado de 1 mes y 30 días.

Las piezas dentales diagnosticadas con absceso alveolar crónico y periodontitis apical aguda fueron sometidas a tratamiento endodóntico culminándolas con éxito mediante la irrigación intraconducto con hipoclorito de sodio al 2.5%, irrigación intrafistular con hidróxido de calcio químicamente puro y la obturación de conductos

radiculares fue realizada con cemento a base de hidróxido de calcio. Las piezas que presentaban absceso alveolar crónico aún están en una etapa de control radiográfica para evaluar la formación ósea en el área periapical y por consiguiente evitar así la reagudización de la infección; por otra parte los elementos dentales con periodontitis apical aguda fueron restaurados normalmente mediante técnica adhesiva devolviéndoles su función y estética.

Una vez culminada la fase de cicatrización de los restos radiculares extraídos estos fueron reemplazadas mediante prótesis parciales removibles de cromo cobalto tipo Ackers, de esta manera impedimos la extrusión o desplazamiento coronal de las piezas antagonistas. Los resultados obtenidos mediante la rehabilitación oral integral fueron satisfactorios, logrando devolver a la paciente su sonrisa al observar su nueva apariencia.

ANEXOS.

Anexo 1.

Carta de Consentimiento Informado.

Yo, _____ he sido informado y entiendo que los datos obtenidos en el estudio pueden ser publicados o difundidos con fines científicos. Acepto ser participe en este trabajo de Sistematización de Practicas. Recibiré una copia firmada y fechada de esta forma de consentimiento.

Firma del paciente (representante).

____/____/____/

Día Mes Año

Fecha.

He _____ explicado _____ al Sr(a)._____ La naturaleza y los propósitos de este trabajo. Dejando claro en todo momento que la participación en este trabajo es totalmente voluntaria. He contestado a las preguntas en la medida de lo posible y he preguntado si tiene alguna duda. Finalizando esto se procedió a firmar el presente documento.

Estudiante de odontología.

Nombre del testigo

Firma

Anexo 2.

Presupuesto.

MATERIALES	CANTIDAD	PRECIO UNITARIO	PRECIO FINAL
Caja de guantes.	1 caja.	8,00	8,00
Caja de mascarillas.	1 caja.	5,00	5,00
Caja de radiografías.	1 caja.	30,00	30,00
Caja de campos operatorios.	1 caja.	5,00	5,00
Paquete de torundas de algodón.	1 paquete.	3,00	3,00
Cepillo profiláctico.	3.	0,25	0,75
Pasta profiláctica.	1 frasco.	6,00	6,00
Cubetas desechables.	1.	0,30	0,30
Flúor neutro.	1 frasco.	15,00	15,00
Fresas de diamante redonda.	5.	0,50	3,00
Fresas de pulir resina.	1 caja.	8,00	8,00
Acido grabador.	1 jeringa.	2,50	2,50
Bondi.	1 frasco.	12,00	12,00
Aplicadores de bondi.	1 paquete.	3,00	3,00
Caja de agujas cortas.	1 paquete.	5,00	5,00
Gasas.	2 paquetes.	2,00	4,00
Suero fisiológico.	1 frasco.	2,50	2,50
Anestésicos con vaso constrictor.	1 paquete.	15,00	15,00
Limas protaper manuales.	1 juego.	61,00	61,00
Conos de gutapercha protaper.	1 caja.	10,00	10,00
Dique de goma.	1 caja.	7,00	7,00
Hipoclorito de sodio.	1 frasco.	7,00	7,00
Succionadores.	20.	0,25	5,00
Jeringas de 3mm.	20.	0,15	3,00
Agujas navitip.	4.	2,00	8,00
Alguinato.	1 funda.	7,00	7,00
Yeso piedra.	1 funda.	1,00	1,00
Yeso extra duro.	1 funda.	1,50	1,50
Material de impresión silicona.	1 caja.	30,00	30,00
Láminas de cera.	2.	0,50	1,00
Prótesis parciales de cromo cobalto.	3.	25,00	75,00

Lápiz bicolor.	1.	0,50	0,50
Copias.	156 copias.	0,02	3,12
Impresiones.	240.	0,05	12,00
Anillados.	3.	1,00	3,00
Viáticos.	20.	5,00	100,00
Subtotal.			463,17
Imprevistos.		10%	46,31
TOTAL.			510,02

Anexo 3.

Cronograma.

**CRONOGRAMA DE TITULACIÓN
PERIODO MARZO-AGOSTO 2015**

Semana	Fecha	Número de Horas			
		Tutorías Metodológicas	Praxis Profesional	Tutoría Personalizada	Actividades
1	16-17 Abril 2015	5			Talleres presenciales
2	20-24 Abril 2015	10			Talleres presenciales
3	27-30 Abril 2015	10			Talleres presenciales
4	4-8 Mayo 2015	10			Talleres presenciales
5	11-15 Mayo 2015	10			Talleres presenciales
6	18-22 Mayo 2015	10			Talleres presenciales
7	25-29 Mayo 2015	10			Talleres presenciales
8	1-5 Junio 2015	10			Talleres presenciales
9	8-12 Junio 2015	10			Talleres presenciales
10	15-19 Junio 2015	10			Talleres presenciales
11	22-26 Junio 2015	10			Talleres presenciales
12	29 Junio-3 Julio 2015	10			Talleres presenciales
13	6-10 Julio 2015	5	5	10	Talleres presenciales Trabajo con paciente en clínicas integrales
14	13-17 Julio 2015		5	10	Talleres presenciales Trabajo con paciente en clínicas integrales

15	20-24 Julio 2015		5	10	Talleres presenciales Trabajo con paciente en clínicas integrales
16	27-31 julio 2015		5	10	Talleres presenciales Trabajo con paciente en clínicas integrales
17	3-7 agosto 2015		5	10	Talleres presenciales Trabajo con paciente en clínicas integrales
18	10-14 agosto 2015		5	10	Talleres presenciales Trabajo con paciente en clínicas integrales
19	17-21 agosto 2015		5	10	Talleres presenciales Trabajo con paciente en clínicas integrales
20	24-27 agosto 2015		5	10	Talleres presenciales Trabajo con paciente en clínicas integrales
21	31 agosto- 4 septiembre 2015		5	10	Talleres presenciales Trabajo con paciente en clínicas integrales
22	7-11 septiembre 2015		5	10	Talleres presenciales Trabajo con paciente en clínicas integrales
23	14-18 septiembre 2015		5	10	Talleres presenciales Trabajo con paciente en clínicas integrales
24	21-25 septiembre 2015		5	10	Talleres presenciales Trabajo con paciente en clínicas integrales
25	28 sept. -2 octubre 2015		5	10	Talleres presenciales Trabajo con paciente en clínicas integrales
26	5-8 octubre 2015		5	10	Talleres presenciales Trabajo con paciente en clínicas integrales
27	12-16 octubre 2015		5	10	Talleres presenciales Trabajo con paciente en clínicas integrales
28	19-23 octubre 2015		5	10	Talleres presenciales Trabajo con paciente en clínicas integrales
29	26-30 octubre 2015			10	Talleres presenciales Trabajo con paciente en clínicas integrales
30	9-13 noviembre 2015			10	Talleres presenciales Trabajo con paciente en clínicas integrales
31	16-20 noviembre 2015			10	Talleres presenciales Trabajo con paciente en clínicas integrales

32	23-27 noviembre 2015			10	Talleres presenciales Trabajo con paciente en clínicas integrales
TOTAL DE HORAS		120	80	200	

Anexo 4.

Examen intraoral

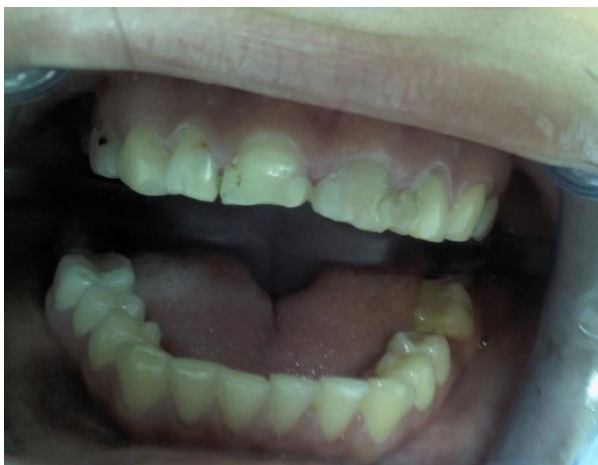

Gráfico N°1. Examen intraoral. Vista frontal.

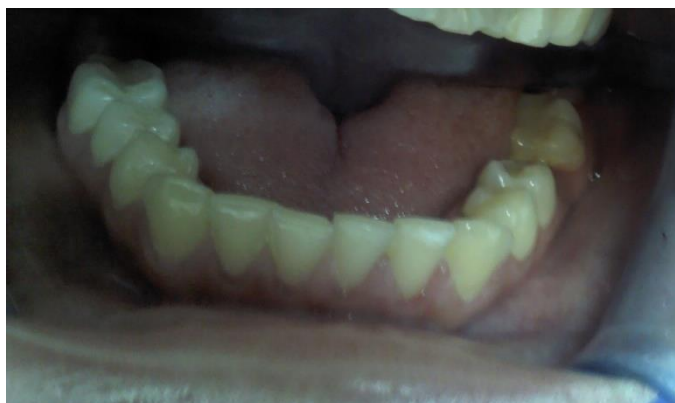

Gráfico N° 2. Examen intraoral. Maxilar inferior.

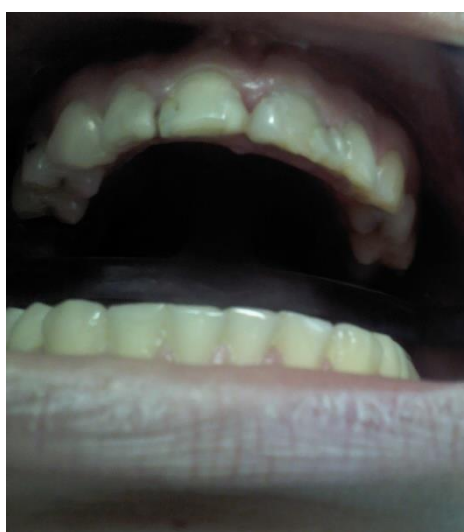

Gráfico N° 3. Examen intraoral. Maxilar superior.

Anexo 5.

Radiografía panorámica inicial.

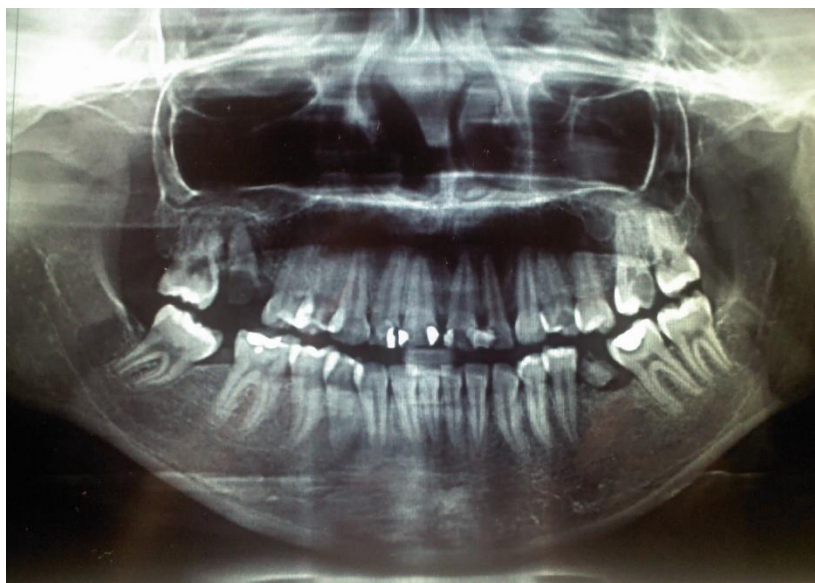

Gráfico N° 4. Examen complementario: radiografía panorámica inicial.

Anexo 6.

Exámenes hemáticos.

LABORATORIO CLÍNICO
Trayectoria y calidad siempre

gamma
MEDICINA DE LABORATORIO

PORTO RIEJO
• Matriz - Av. Manabí s/n y América
• Clínica Metropolitana (9 de Octubre y Rocafuerte)
• Clínica San Antonio ATENCIÓN LAS 24 HORAS (Paulo Emilio Macías y Reales Tamarindos)

MANA
• Av. 8 y Calle 10

BAHIA
• Bofra entre Bolívar y Montufar

1 / 1 Paciente miércoles, 05 de agosto de 2015 (15:27) Eda
Srta. María Andrea De la Cruz Zamora 19
Médico Análisis 164 Se
CS 404501 Fe

	Resultados	Valores
HEMATO-INMUNOHEMATOLOGIA		
Leucocitos	10,400	/ul 4,400 - 11,5
Hemáties	3,850,000	/ul 4,100,000 -
Hemoglobina	10.8	g/dl 12.3 - 15.3
Hematócrito	* 33.6	% 35.0 - 47.0
VCM	87	fl. 80.0 - 96.0
HCM	28.1	pg. 28.0 - 32.0
CHCM	32.1	% 32.0 - 36.0
IDE	14.0	% 11.5 - 16.0
Plaquetas	214	mil/ul 150 - 450
VPM	10.1	fl. 7.2 - 11.1
Plaquetocrito	0.216	%
N. Cayados	0.0 %	0 /ul
N. Segmentados	41.0 %	4264 /ul
Eosinófilos	* 17.0 %	1768 /ul
Basófilos	0.0 %	0 /ul
Linfocitos	35.0 %	3640 /ul
Monocitos	7.0 %	728 /ul
Morfología de células sanguíneas: Normal		
HEMOSTASIA Y COAGULACION		
T. Coagulación	5m 38s	minutos 3.00 - 5.00

*** Resultados verificados**
MFZ 05/ago/2015 17:42

Dr. Manuel Ignacio Alcívar B.
Patólogo Clínico
DIRECTOR DE LABORATORIO

Gráfico N° 5. Biometría hemática y pruebas de coagulación.

Anexo 7.

Historia clínica.


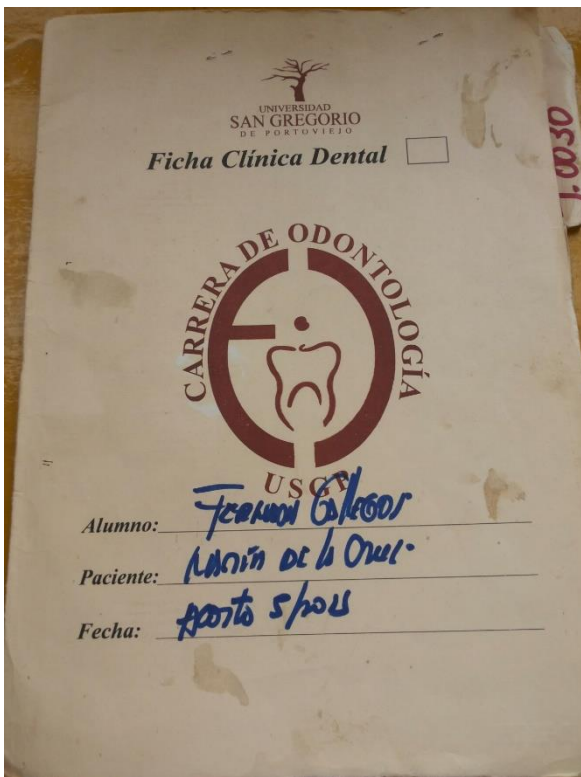


Gráfico N° 6. Historia clínica 033 del MSP. Detalla los datos personales del paciente, enfermedad actual, antecedentes personales y la historia odontológica actual.

Anexo 8.

Periodoncia.

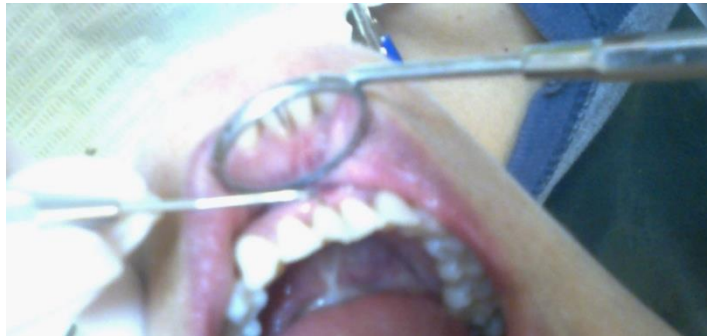

Gráfico N° 7. Sondaje periodontal es parte integral del diagnóstico y tratamiento periodontal, se realiza con una sonda periodontal.

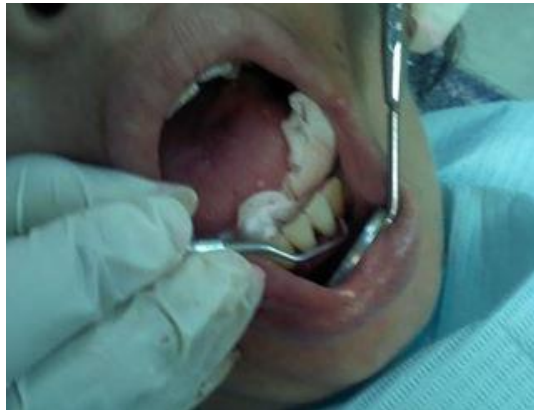

Gráfico N° 8. Eliminación de placa y cálculo, se realiza con cureta tipo gray.

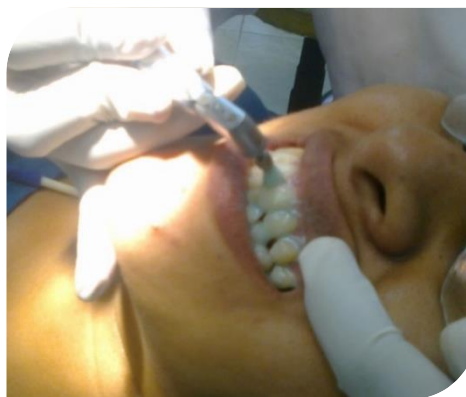


Gráfico N° 9. Cepillado con pasta profiláctica; el cepillado se realiza para pulir la superficies dentarias y eliminar residuos de placa y calculo dental.

Anexo 9.

Operatoria dental.

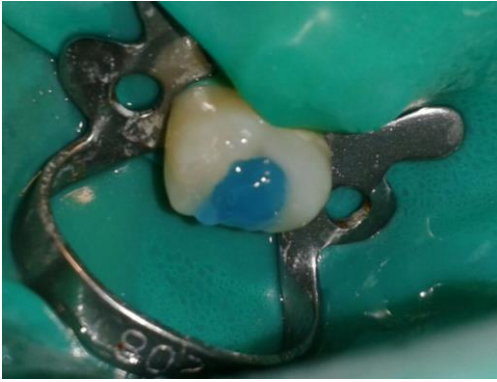
Restauraciones con resina en el sector posterior.

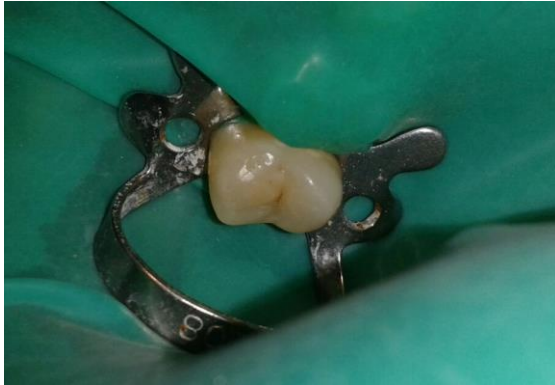

Gráfico N° 10. Aislamiento absoluto; se realiza para tener un campo operatorio visible y libre de contaminación.

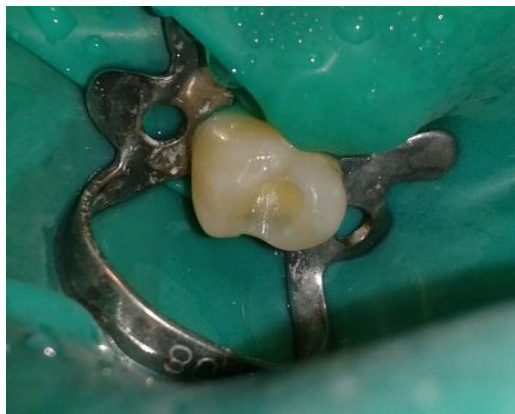
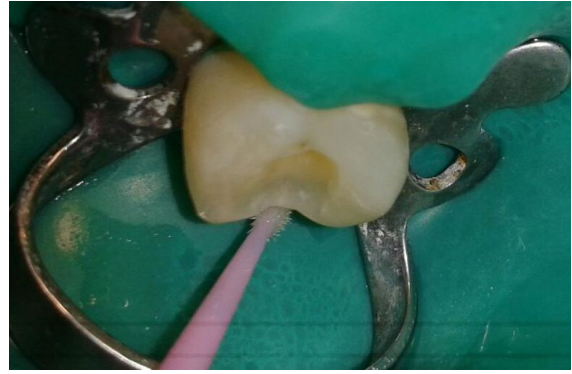
Gráfico N° 11. Apertura y eliminación de caries; se realiza con una fresa redonda a alta velocidad.



Nº 12. Acondicionamiento de la cavidad con ácido grabador; se coloca ácido grabador por un tiempo de 15 segundos, se enjuaga con abundante agua, se seca y se coloca el sistema adhesivo bondi.

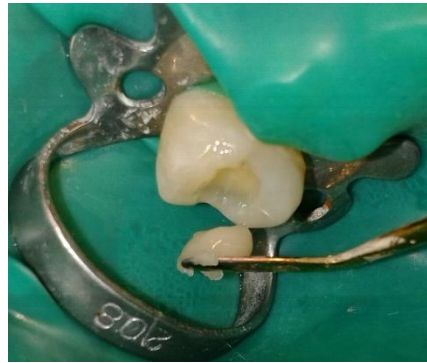

Gráfico Nº 13. Inserción de la resina; se coloca por capas de 2mm cada una a la vez que se le va dando la morfología deseada.

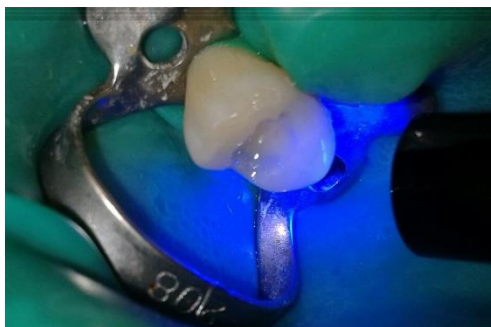

Gráfico Nº 14. Fotopolimerización.

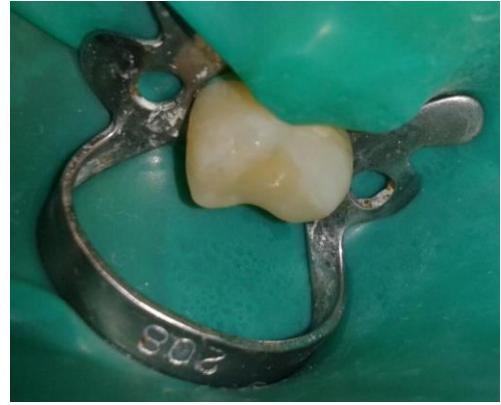
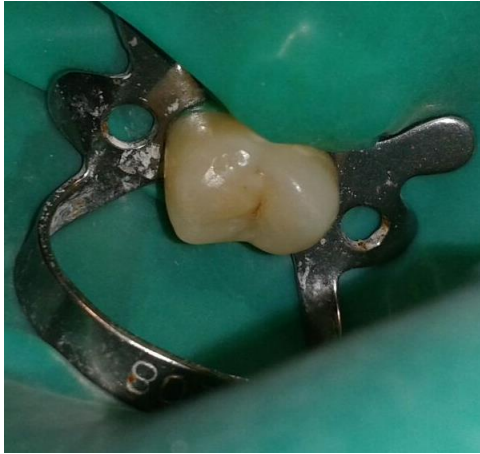
Gráfico N° 15. Antes y después.

Restauraciones con resina en el sector anterior.

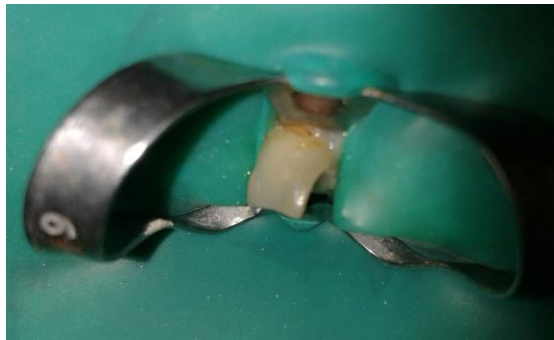

Gráfico N° 16. Aislamiento Absoluto; se realiza para tener un campo operatorio visible y libre de contaminación.



Gráfico N° 17. Apertura, eliminación de caries y biselado; se realiza con una fresa redonda a alta velocidad y con una fresa cilíndrica se realiza el biselado.

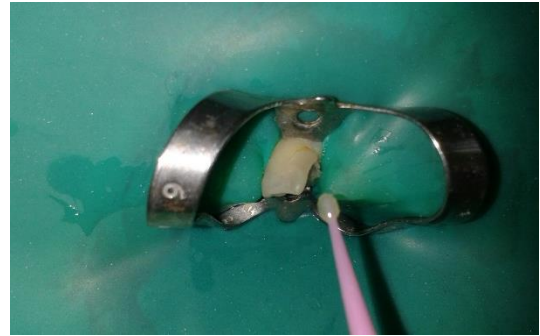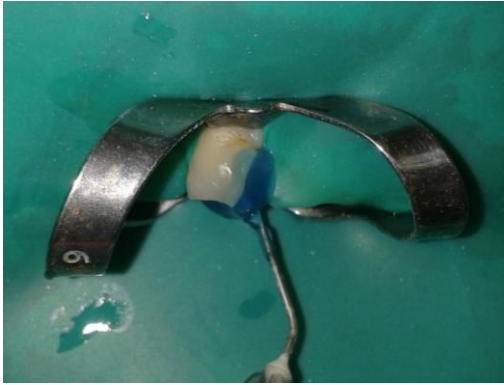


Gráfico N° 18. Acondicionamiento de la cavidad con ácido grabador; se coloca ácido grabador por un tiempo de 15 segundos, se enjuaga con abundante agua, se seca y se coloca el sistema adhesivo bondi.

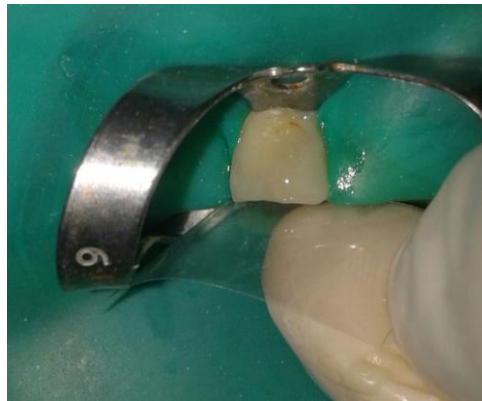

Gráfico N° 19. Colocación del sistema de matriz; permite realizar la separación con la pieza contigua.

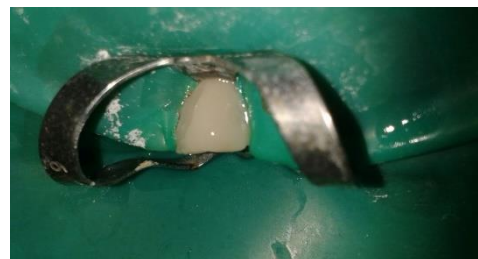
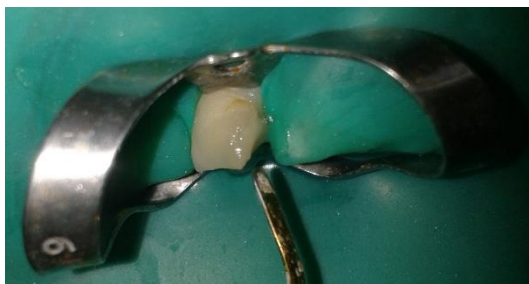
Gráfico N° 20. Inserción de la resina; se coloca por capas de 2mm cada una a la vez que se le va dando la morfología deseada.

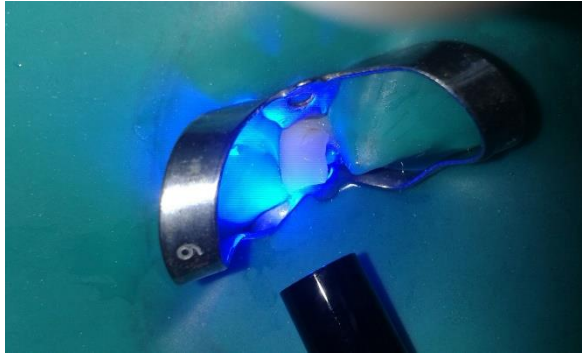


Gráfico N° 21. Fotopolimerización.

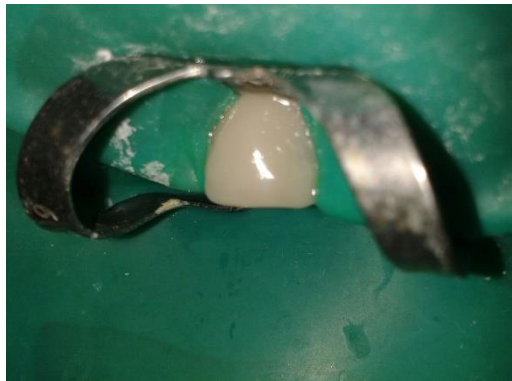

Gráfico N° 22 Pulido de la restauración y eliminación de los puntos altos de contacto; se realiza mediante fresas de 12 filis y papel de articular.

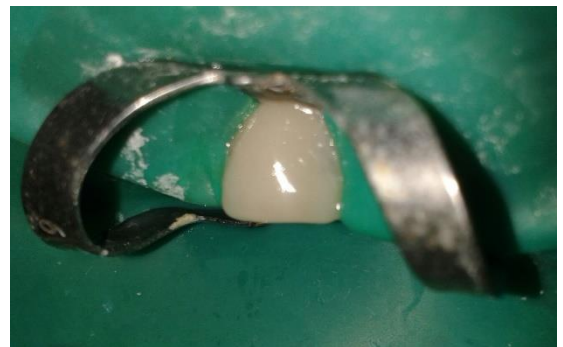
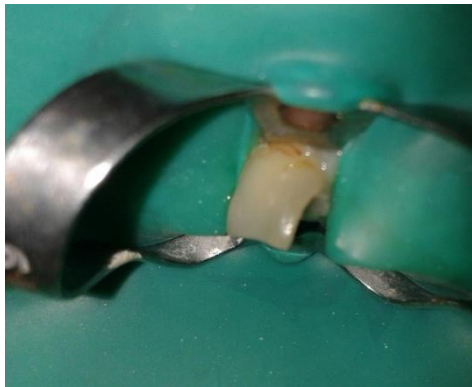
Gráfico N° 23. Antes y después; la función y estética de la pieza tuvieron cambios.

Anexo 10.

Cirugía bucal.

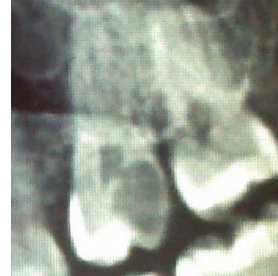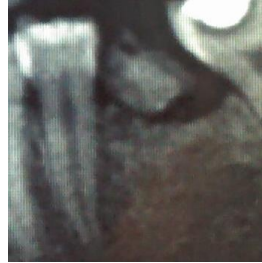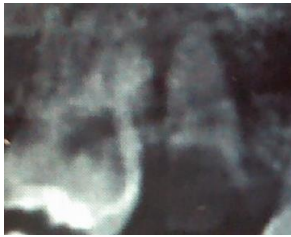


Gráfico N° 24. Radiografía previa; se realiza un evaluación previa a la extracción para verificar el estado del resto radicular y que este pueda presentar o no complicaciones.

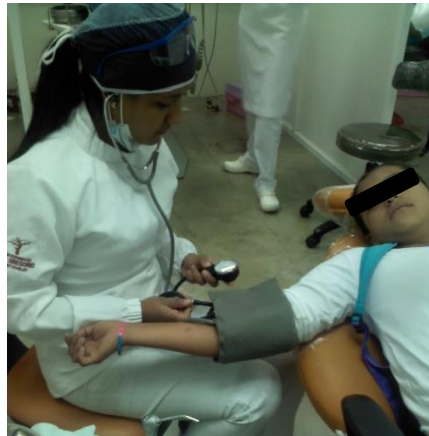

Gráfico N° 25. Evaluación de signos vitales. Paciente con una presión arterial de 122/80 ml Hg.

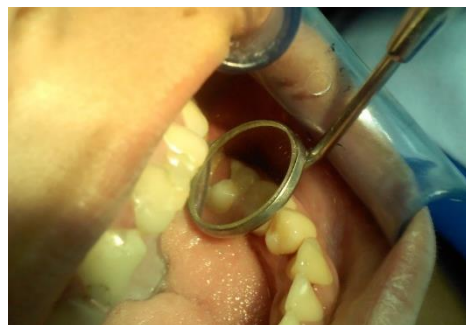
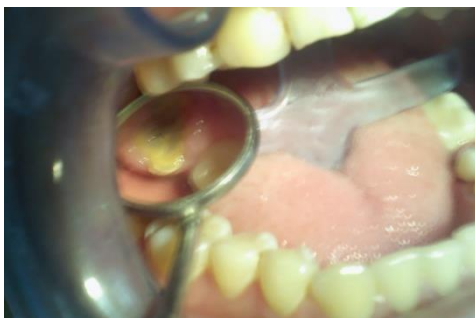
Gráfico N° 26. Evaluación clínica de los elementos a extraer.

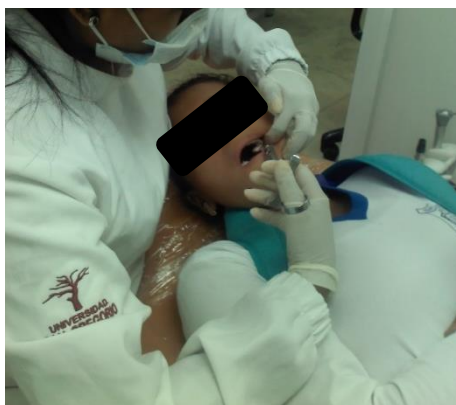

Gráfico N° 27. Anestesia infiltrativa; se colocó un tubo de anestésico con epinefrina a nivel del fondo del vestíbulo.

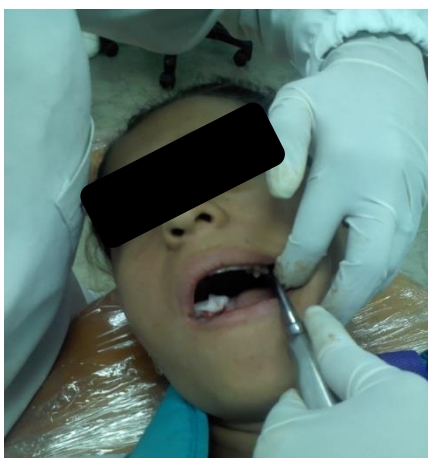

Gráfico N° 28. Sindesmotomía; acción que se realiza para desprender las fibras gingivales a nivel cervical de la pieza.

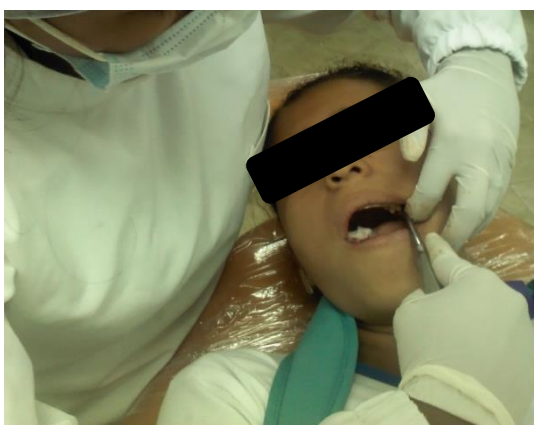

Gráfico N° 29. Luxación con elevador; se aplica fuerzas de palanca de tal manera que desprenderán las fibras periodontales.

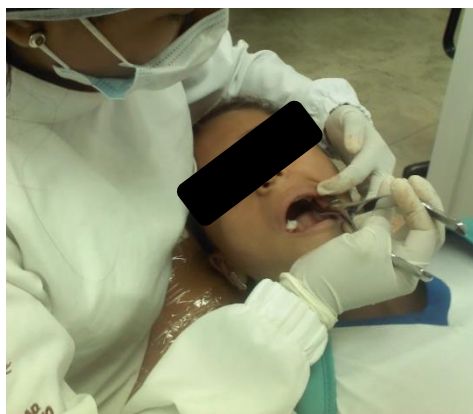

Gráfico N° 30. Luxación con fórceps; se realizan movimientos de vestibular a palatino con el fin de expandir las tablas óseas y permitir la avulsión de la pieza.

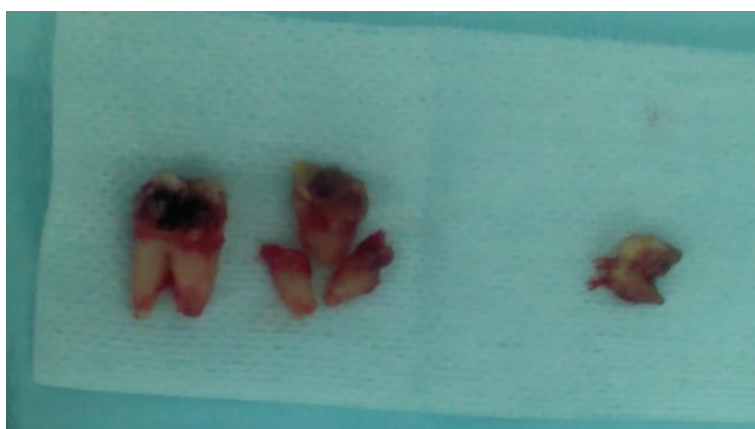

Gráfico N° 31. Avulsión; restos radiculares completos fuera de su alveolo.

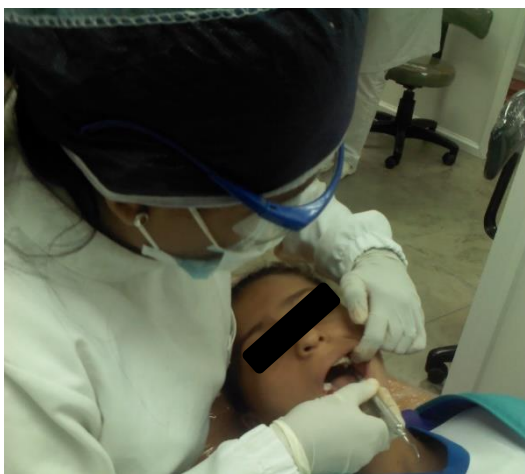

Gráfico N° 32. Curetaje del alveolo; eliminación las esquirlas óseas mediante una cureta de Lucca.

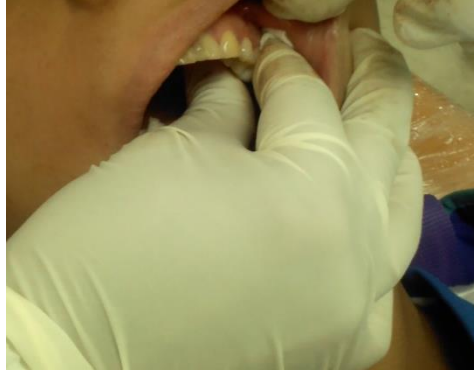


Gráfico N° 33. Cierre de tablas óseas; se ejerce presión con los dedos pulgar e índice colocados en vestibular y palatino.

Anexo 11.

Endodoncia.

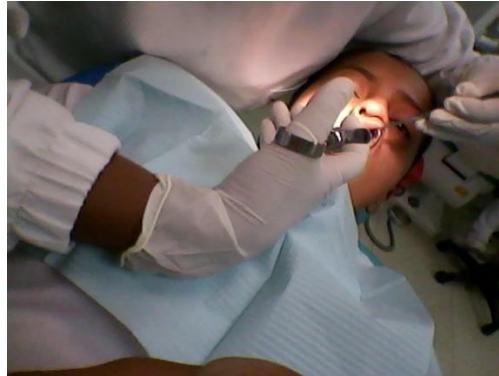

Gráfico N° 34. Anestesia Infiltrativa; se colocó un tubo de anestésico con epinefrina a nivel del fondo del vestíbulo.

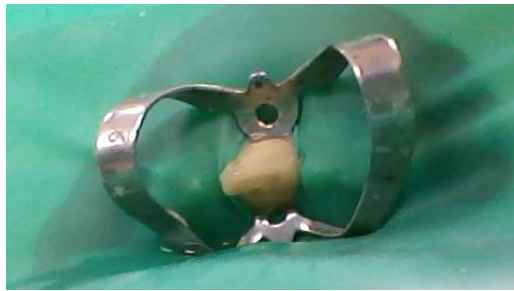

Gráfico N° 35. Aislamiento Absoluto; Se realiza para tener un campo operatorio visible y libre de contaminación.

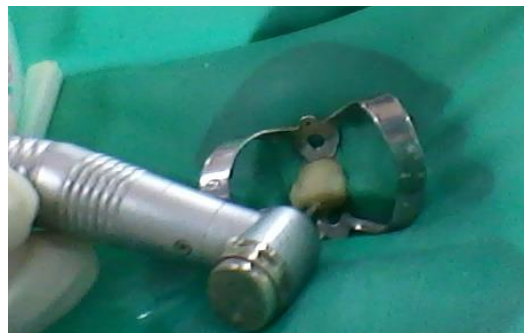

Gráfico N° 36. Acceso cameral; permite la entrada a los conductos radiculares y lograr una correcta instrumentación.

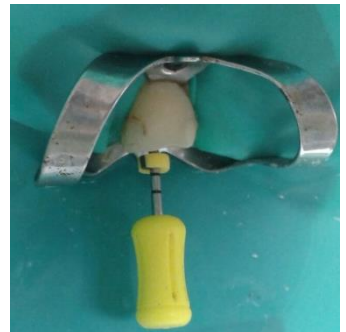


Gráfico N° 37. Biomecánica del conducto radicular. Limas protaper

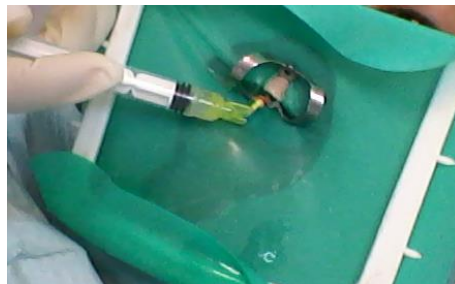

Gráfico N° 38. Irrigación del conducto; la irrigación del conducto se realizó con hipoclorito de sodio.

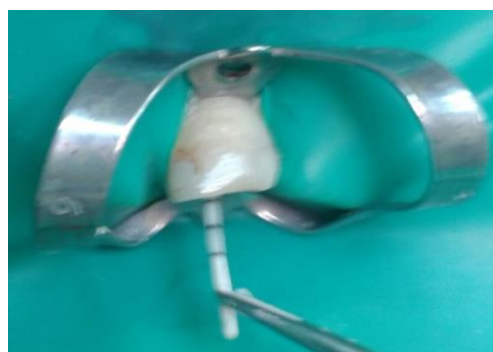

Gráfico N° 39. Previo a la condensación; el conducto radicular es secado con conos de papel.

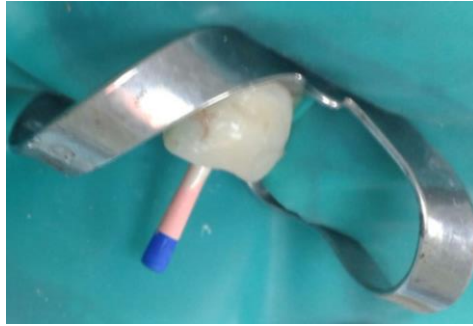


Gráfico N° 40. Cronometría; nos indica hasta donde debe llegar la condensación del conducto radicular.

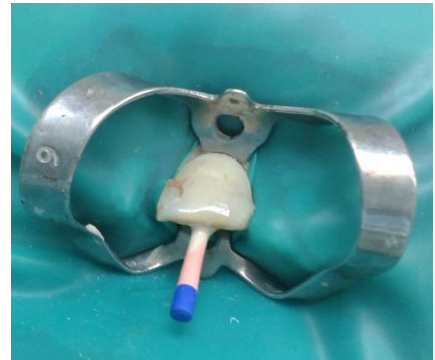
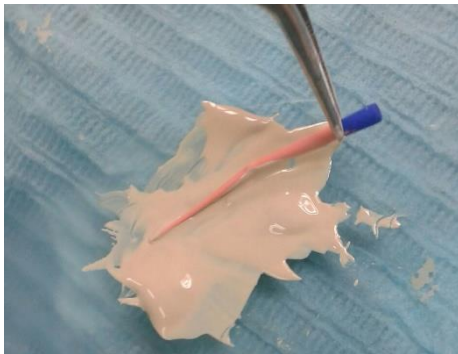


Gráfico N° 41. Condensación; se envuelve el cono maestro con material de condensación (sealapex), posteriormente se realiza el corte del cono.

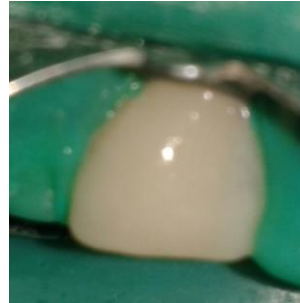
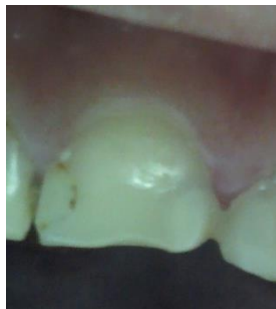
Gráfico N° 42. Entes y después de la pieza tratada endodònticamente; restauración directa con resina.

Anexo 12.

Prótesis parcial removible.

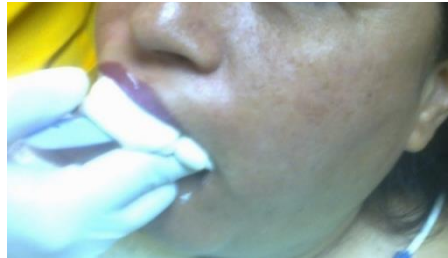

Gráfico N° 43. Impresión primaria; la toma de impresión se realiza con alginato.

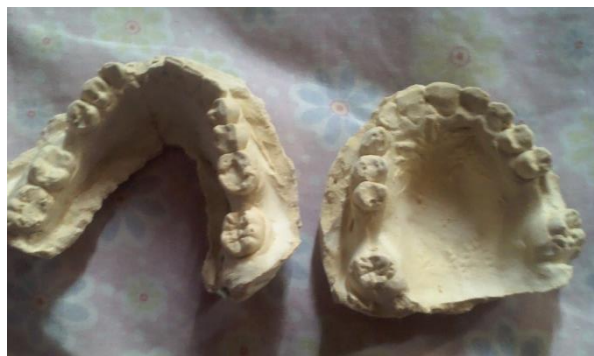

Gráfico N° 44. Modelos primarios; el vaciado para los modelos se realiza con yeso piedra.

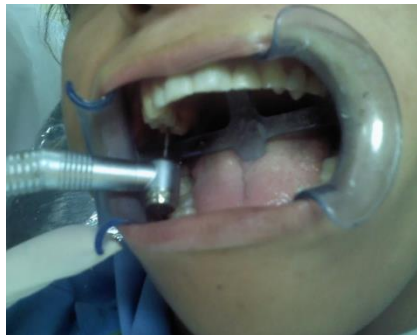

Gráfico N° 45. Preparación de la boca; los descansos oclusales se realizan con fresa cilíndrica a nivel ocluso-distal de la pieza.



Gráfico N° 46. Impresión definitiva; se realiza con silicona de condensación.

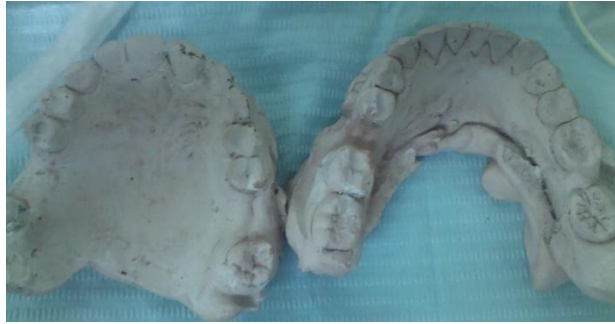

Gráfico N° 47. Modelos definitivos; el vaciado de los modelos se realiza con yeso extra duro.

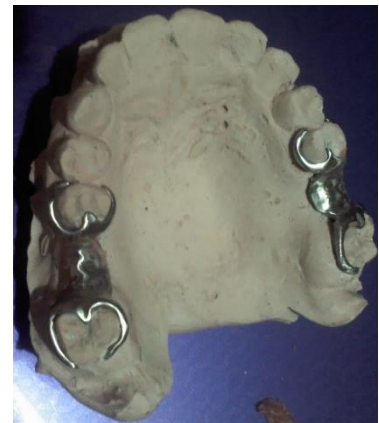
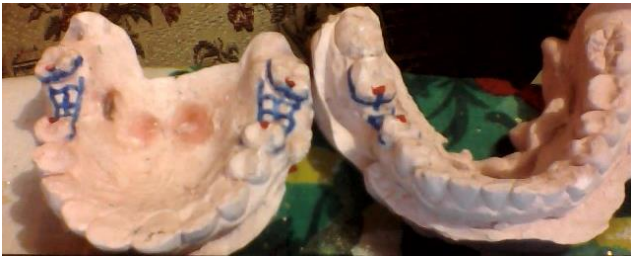
Gráfico N° 48. Diseño de la prótesis; se dibuja en el modelo como debe ir confeccionarse el armazón de la prótesis, posterior a esto se envía al laboratorio para su correcta elaboración.

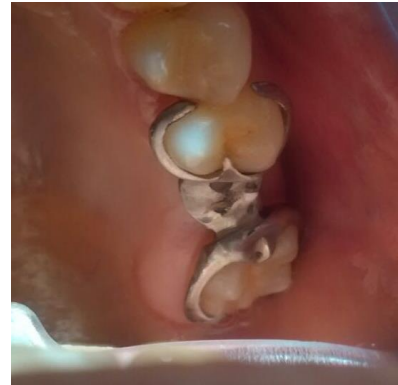
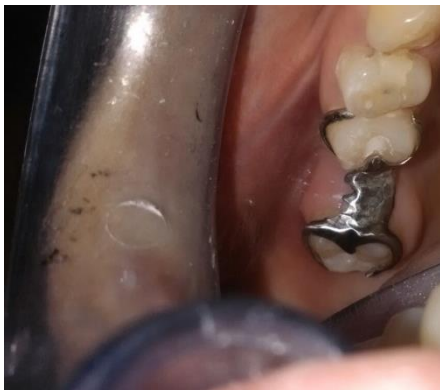
Gráfico N° 49. Prueba del armazón metálica; los ajustes se realizan desgastando el armazón de tal manera este quede correctamente adaptado.

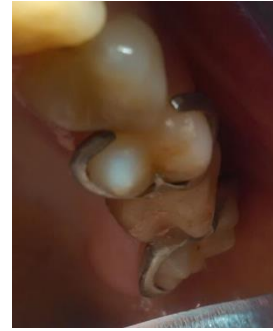
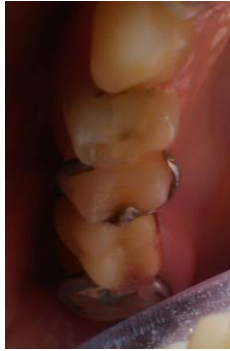
Gráfico N° 50. Enfilado; se hace la prueba con los dientes artificiales puestos en el armazón únicamente con cera rosada.

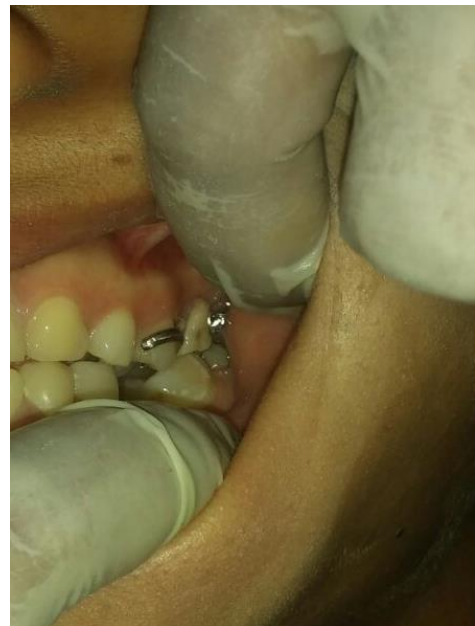
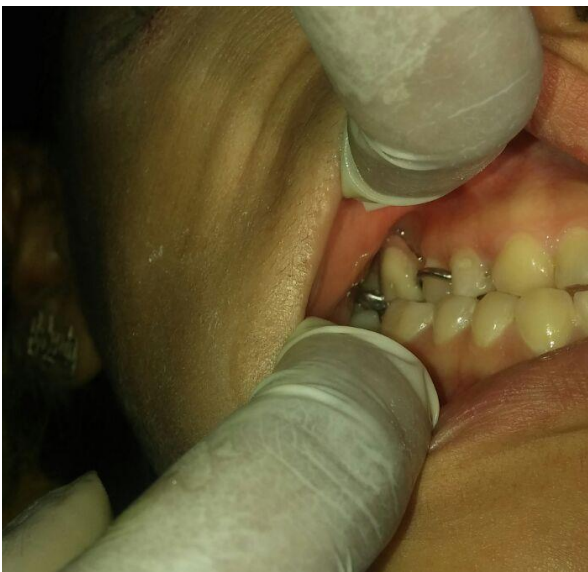
Grafico 51. Acrilado; se manda al laboratorio para completar su elaboración, posterior a esto se realizan los ajustes oclusales en bocal del paciente y la entrega definitiva.

Anexo 13.

Tratamiento finalizado.

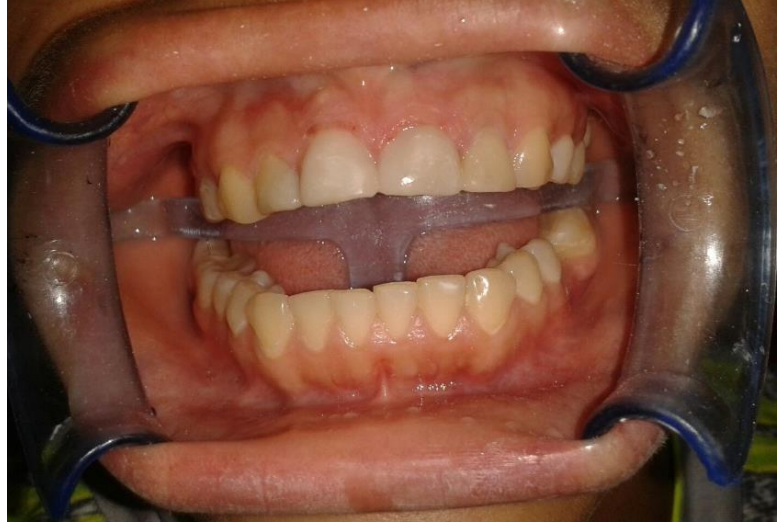
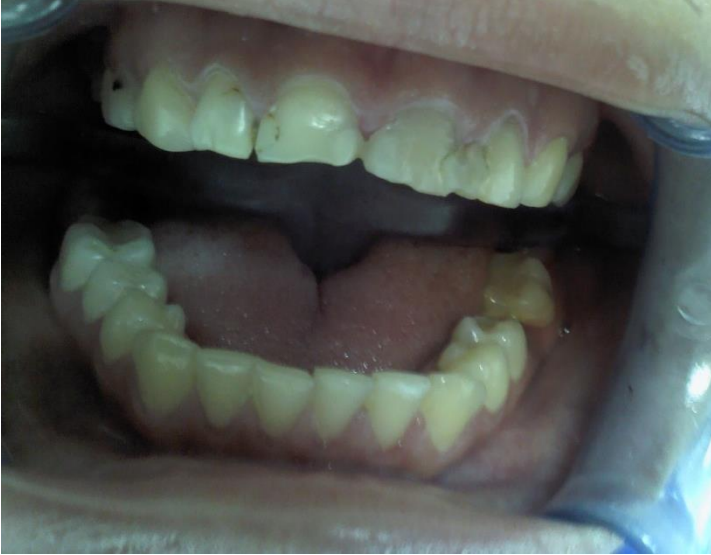
Grafico 52. Antes y después.

BIBLIOGRAFÍA.

- Anjos, M., Pereira, K., Anjos, A., Salazar, J., y Cuhna, F. (2011, enero 19). Evaluación de la calidad de las radiografías periapicales obtenidas en la clínica de endodoncia por alumnos de pregrado. *Acta Odontológica Venezolana*. 49. Consultado el 10 de noviembre, 2015. En: <http://www.actaodontologica.com/ediciones/2011/4/pdf/art6.pdf>
- Aschheim, K. (2002). *Odontología Estética* (2^{da} edición). Reino de España: Elsevier.
- Barrancos, J., y Barrancos, P. (2006). *Operatoria Dental Integración Clínica* (4^{ta} edición). Argentina: Editorial Médica Panamericana.
- Car, A., McGivney, G., y Brown, David. (2006). *Prótesis Parcial Removible* (11^{va} edición). Reino de España: Elsevier.
- Costa, A., Agudelo, C., Barrieto, S., Chávez, M., Ávila, A., Correa, C., Gamboa, F., Gamboa, L., Gómez, O., Gómez, M., Herazo, B., Gómez, S., González, O., Gutiérrez, S., Jaramillo, L., Otero, L., Roa, N., Rodríguez, A., Londoño, L., y Valdiviezo, C. (2006). *Fundamento de Ciencias Básicas Aplicadas a la Odontología*. Colombia: Pontificia Universidad Javeriana.
- Eley, B., Sorry, M., y Mansson, J. (2010). *Periodoncia* (6^{ta} edición). Reino de España: Elsevier.
- Escda, C., y Aytès, L. (2004). *Tratado de Cirugía Bucal* (Tomo 1). Reino de España: Ergon.
- Fernández, L., y Rodas, A. (2011, diciembre). Fistula Odontogenica. *Revista del Centro Dermatológico de Pascua*. 20. Consultado el 10 de noviembre, 2015. En: <http://www.medigraphic.com/pdfs/derma/cd-2011/cd113e.pdf>
- Ferro, M., y Gómez, M. (2007). *Periodoncia Fundamentos de la Odontología* (2^{da} edición). Colombia: Pontificia Universidad Javeriana.

Hargreaves, K., y Cohen, S. (2010). *Vías de la Pulpa* (10^{ma} edición). Reino de España: Elsevier.

Langlais, R., Miller, C., y Nield, J. (2011). *Atlas a Color de Enfermedades Bucales*. Estados Unidos Mexicanos: Manual Moderno.

Leonardo, M. (2005). *Endodoncia Tratamiento de Conductos Radiculares Principios Técnicos y Biológicos* (Tomo 2). República Federativa del Brasil: Artes Medicas Latinoamérica.

Lima, M. (2009). *Endodoncia de la Biología y la Técnica*. República Federativa del Brasil: Amolca.

Martorell, L., García, B., y Peñarrocha, M. (2004, octubre). *Actualización en el tratamiento del dolor orofacial*. *Revista Scielo*. 9. Consultado el 10 de noviembre, 2015.

En: http://scielo.isciii.es/scielo.php?script=sci_arttext&pid=S1698-44472004000400004

Milnar, F. (2012, mayo.). Estética Natural al sustituir restauraciones existentes de clase IV utilizando únicamente dos tonos de composite. *Gaceta Dental*. 236. Consultado el

09 de noviembre, 2015. En: http://www.onipo.com.mx/wp-content/uploads/2013/04/AB-GrandioSO_Dr_-Milnar_Gaceta-Dental_Mai-2012.pdf

Ministerio de Salud Pública. Manual de Uso del Formulario 033 Historia Clínica Única de Odontología. Consultado el 01 de noviembre del 2015. En:

<https://aplicaciones.msp.gob.ec/salud/archivosdigitales/documentosDirecciones/dnn/archivos/HISTORIA%20CL%C3%8DNICA%20%C3%9ANICA%20DE%20SALUD%20BUCAL.pdf>

Mitra, V. (2012). *Manual ilustrado de Cirugía Oral y Maxilofacial*. República de Panamá: Jaypee Highlights Medical Publishers, inc.

Nageswar, R. (2011). *Endodoncia Avanzada*. Republica de la India: Amolca.

Nocchi, E. (2007). *Odontología Restauradora Salud Estética* (2^{da} edición). Argentina: Editorial Médica Panamericana.

Palma, A., y Sánchez, F. (2007). *Técnica de Ayuda Odontológica y Estomatología* (1^{ra} edición). Reino de España: Paraninfo S.A.

Palma, A., y Sánchez, F. (2007). *Técnica de Ayuda Odontológica y Estomatología* (1^{ra} edición). Reino de España: Paraninfo S.A.

Portilla, J., Pinzón, M., Huerta, E., y Obregón. (2010, diciembre) Conceptos actuales e investigaciones futuras en el tratamiento de la caries dental y control de la placa bacteriana. *Revista Odontológica Mexicana*. 14. Consultado el 14 de octubre, 2015. En <http://www.medigraphic.com/pdfs/odon/uo-2010/uo104d.pdf>

Proclinic SA, (2015). Modo de Utilización del Protaper® Universal. Consultado el 10 noviembre del 2015. En: https://www.proclinic.es/media/fichas_tecnicas/1765_anexo1_PROTAPER_UNIVERSAL_TREATMENT_0514_DFU_5lang.pdf

Quintero, E., Díaz, A., y Covo, E. (2009 febrero). *Ventajas del mineral trióxido agregado y del hidróxido de calcio frente a patologías pulpares de tipo degenerativo*. la Revista de la Facultad de Ciencias de la Salud. 6. Consultado el 10 noviembre, 2015. En: <http://revistas.unimagdalena.edu.co/index.php/duazary/article/view/680/640>

Raspall, G. (2007). *Cirugía Oral e Implantología* (2^{da} edición). Reino de España: Editorial Médica Panamericana.

Romero, L., Escalona, L., y Acevedo, A. (2007, mayo 08). Frecuencia de hipersensibilidad dentinaria posterior al raspado y alisado radicular en un grupo de pacientes evaluados en el postgrado de periodoncia de la facultad de odontología ucv. Estudio piloto. *Acta Odontológica Venezolana*. volumen 46 N° 3. Consultado el 08 de noviembre, 2015. En:

http://www.actaodontologica.com/ediciones/2008/3/pdf/hipersensibilidad_dentinaria_posterior.pdf

Romero, M., Herrero, M., Torres, D., y Gutiérrez, J. (2006, abril). Protocolo de control del dolor y la inflamación postquirúrgica. *Una aproximación racional*. 11. Consultado el 11 de noviembre, 2006. En http://scielo.isciii.es/scielo.php?script=sci_arttext&pid=S1138-123X2006000200005

Rosenstiel, S., Land, M., y Fujimoto, J. (2008). *Prótesis Fija Contemporánea* (4^{ta} edición). Reino de España: Elsevier.

Secretaría Nacional de Planificación y Desarrollo del Gobierno Nacional de la República del Ecuador. (2013) Buen Vivir Plan Nacional 2013 – 2017. Consultado el 30 de octubre, 2015. En: <http://www.buenvivir.gob.ec/objetivo-3.-mejorar-la-calidad-de-vida-de-la-poblacion>

Soares, I., y Goldberg, F. (2002). *Endodoncia Técnicas y Fundamentos*. República de Argentina: Editorial Médica Panamericana.

Soberaniz, V., Alonzo, L., y Vega, E. (2011, octubre, 11). Frecuencia de patología pulpar en la clínica hospital de petróleos mexicanos Coatzacoalcos. *Revista Científica Odontológica Veracruz*. 8. Consultado el 14 de octubre, 2015. En: <http://colegiodentistas.org/~colegiod/revista/index.php/revistaodontologica/article/view/127/190>

Torabinejad, M., y Walton, R. (2010). *Endodoncia Principios y Práctica* (4^{ta} edición). Reino de España: Elsevier.

Yudicè, R. (2006). *Prótesis Parcial Removible Conceptos Actuales Atlas a Color* (1^{ra} edición). Estados Unidos Mexicanos: Editorial Médica Panamericana.

Zeledón, R. (2005). *Guía para endodoncia preclínica*. Editorial Universidad de Costa Rica.

