



CARRERA DE ODONTOLOGÍA

TRABAJO DE SISTEMATIZACIÓN DE PRÁCTICA

PREVIO A LA OBTENCIÓN DEL TÍTULO DE:

ODONTÓLOGA

TEMA:

Rehabilitación oral integral en un paciente con afecciones bucodentales y compromiso estético en el sector anterior, en el periodo septiembre 2018-febrero 2019.

Autora

Ericka Payuska Mendoza Palacios

Tutora

Od. Jessica Valentina García Loor. Esp. Prótesis dental

Portoviejo- Manabí-Ecuador

2019

CERTIFICACIÓN DE LA TUTORA DE SISTEMATIZACIÓN PRÁCTICAS

Od. Jessica Valentina García Loor, tutora del trabajo de sistematización de práctica en adulto, tengo a mi bien certificar que la egresada, **Mendoza Palacios Ericka Payuska**, ha realizado el trabajo de sistematización de práctica: rehabilitación oral integral en un paciente con afecciones bucodentales y compromiso estético en el sector anterior, periodo septiembre 2018 – febrero de 2019. La misma que fue ejecutada bajo mi asesoramiento, habiendo demostrado en ella eficiencia, capacidad y responsabilidad durante la rehabilitación realizada, particular que comunico a ustedes para los fines pertinentes.

Od. Jessica Valentina García Loor. Esp. Prótesis dental

TUTORA

CERTIFICACIÓN DEL TRIBUNAL

Los suscritos, miembros del tribunal de revisión y sustentación del trabajo de titulación: rehabilitación oral integral en un paciente con afecciones bucodentales y compromiso estético en el sector anterior, ha sido presentado y realizado por la egresada **Ericka Payuska Mendoza Palacios**. Ha cumplido con todo lo señalado en el reglamento interno de graduación, previo a la obtención del título de odontóloga.

Tribunal

Od. Lucia Galarza Santana. Mg. Cs

Coordinadora de la carrera

Od. Jessica García Loor. Esp. Prótesis dental

Tutora de Sistematización Practica

Od. Gabriela García Iturralde. Esp. Endo. Od. Marco Mendieta. Esp. Periodoncia

Miembro del tribunal

Miembro del tribunal

DECLARACIÓN DE AUTORÍA

La responsabilidad del informe, argumentos, análisis y resultados del presente trabajo de sistematización de práctica, titulado: rehabilitación oral integral en un paciente con afecciones bucodentales y compromiso estético en el sector anterior, son exclusivas de la autora, y los derechos de autoría corresponde a la Universidad San Gregorio De Portoviejo.

Ericka Payuska Mendoza Palacios

AUTORA

AGRADECIMIENTO

Al culminar una etapa más de mi carrera universitaria, quiero en primer lugar agradecer inmensamente a Dios por ser mi guía en todo momento, por darme fuerzas para no rendirme y poder superar todos los obstáculos y dificultades presentadas.

De manera especial a mi familia quienes me brindaron su apoyo incondicional a lo largo de todos estos años de carrera y que sin ellos no podía haber llegado donde estoy ahora. A mis padres Xavier Mendoza y Payuska Palacios por ser el pilar fundamental en mi vida; a mis tíos Dr. Bosco Mendoza, Dr. Daniel Mendoza, Aracely Palacios y Carlos Centeno por creer en mí ya que gracias a su ayuda he logrado culminar mis estudios y ser lo que ahora soy, una doctora; a mis hermanos Vielka, Xavier y Diogo Mendoza Palacios por estar siempre a mi lado; y a todos mis tíos que de una u otra manera han estado presente en este caminar.

A la Universidad San Gregorio de Portoviejo, quien me abrió sus puertas para formarme como profesional exitosa y competitiva en el ámbito laboral y social.

La amistad la podemos catalogar como uno de los mayores tesoros que una persona puede encontrar durante su vida, la amistad es aquello que te permite caminar en la vida con seguridad, por eso agradezco a mis amigas mosqueteras Gabriela Cusme, Josselyn Ibarra, Kimberly Cevallos, Shessnarda Romero, Nicole Briones por todo el apoyo incondicional que me brindaron en el transcurso de esta etapa, y por nunca dejarme sola, cada una con sus diferente personalidad; también agradezco a Fransheska y Patricia Vivero, mis primas de corazón por confiar en mí siempre y darme aliento para no decaer y por enseñarme que siempre habrá una mano amiga en quien apoyarme.

También agradezco a mis docentes por su ayuda incondicional, a la Od. Jessica García Loor por impartir sus conocimientos y por brindarme su ayuda desinteresada para llegar al término de este trabajo.

DEDICATORIA

Le dedico mi trabajo a Dios que me ha dado fortaleza y salud para seguir adelante y lograr todos mis objetivos propuestos.

A mi familia, quienes estuvieron prestos a brindarme su mano en todo momento y de manera especial a mis abuelitos Ayda García y Bosco Mendoza, que desde el cielo me han dado todo su amor, protección y fuerzas para obtener mi título, a mis padres, mi abuelita Esperanza García, hermanos y tíos quienes depositaron su confianza y apoyo desde el inicio de mi carrera, indudablemente sin su esfuerzo y sacrificio hubiera resultado imposible culminar mis estudios.

RESUMEN

En la sistematización de práctica, se realizó la Rehabilitación oral integral en un paciente con afecciones bucodentales y compromiso estético en el sector anterior, el cual se desarrolló en la clínica odontológica de la Universidad San Gregorio de Portoviejo.

Primeramente, se elaboró la historia clínica odontológica basada en el formulario 033 del MSP, registrando las patologías presentes y estableciendo el diagnóstico definitivo, lo que permitió diseñar el plan de tratamiento para su posterior ejecución.

El paciente reveló deficiencia en la higiene oral presentando gingivitis crónica, por lo que se realizó detartraje y técnica de cepillado, así mismo se evidenció destrucción coronal por caries, las cuales fueron sometidas a la extracción.

Terminada la fase de tratamiento descrita anteriormente se procedió a la confección de elementos protésicos como coronas de e.max, prótesis parcial removible de cromo cobalto y acrílico, para reemplazar las piezas dentarias perdidas la cual mejoró todas las funciones oclusales, masticatorias, fonación y estética del paciente.

Palabras claves: Higiene oral; Gingivitis; Prótesis parcial; Corona E. Max; Alteraciones craneocefálicas.

SUMMARY

INDICE

INTRODUCCIÓN	10
CAPÍTULO I.....	11
1. PROBLEMATIZACIÓN	11
1.1 Tema.....	11
1.2 Planteamiento del Problema	11
1.3 DELIMITACIÓN	13
1.4 JUSTIFICACIÓN	13
1.5 OBJETIVOS.....	15
CAPÍTULO II.....	16
2. MARCO TEÓRICO REFERENCIAL Y CONCEPTUAL	16
2.1 Historia clínica de la enfermedad o problema actual	16
2.2 Rehabilitación Oral.....	18
2.3 Periodoncia	18
2.4 Prótesis Fija	26
2.5 Endodoncia	35
2.6 Operatoria Dental	41
2.7 Prótesis Parcial Removible	43
2.8 Cirugía Oral.....	52
CAPÍTULO III.....	56
3 METODOLOGÍA	56
3.1 Modalidad de trabajo.....	56
3.2 Métodos	56
3.3 Protocolo de tratamiento	56
3.4 Ética.....	59
3.5 Marco Administrativo	60
3.6 Materiales	60
CAPÍTULO IV	64
4 RESULTADOS.....	64
BIBLIOGRAFIA	65
ANEXOS	71

INTRODUCCIÓN

El trabajo de sistematización de práctica titulado: Rehabilitación Oral Integral en un paciente con afecciones bucodentales y compromiso estético en el sector anterior, consiste en devolver la estética y la función masticatoria al paciente.

Antes de la disposición de cualquier tratamiento odontológico es necesario efectuar una adecuada proyección del caso a tratar. Para esto se utilizan recursos diagnósticos tales como la Historia clínica, radiografías panorámicas y peri apicales, modelos de estudios, exámenes de laboratorio.

Al tratarse de un paciente respirador bucal con compromiso estético y consecuentemente de esta para función surgieron problemas gingivales, el tratamiento se llevó de la mano con elementos protésicos que permitieran arreglar esta condición y mejorar el curso exitoso de los procedimientos realizados en el paciente.

La rehabilitación oral integral ha tomado mucha importancia a lo largo de estos años, ya que tanto pacientes como profesionales buscan un equilibrio en la salud bucal y esto se logra mediante la realización de procedimientos en las diferentes ramas especializadas de la Odontología, tales como la Periodoncia, Endodoncia, Cirugía, Operatoria, Prótesis fija y Removible, obteniendo finalmente resultados favorables y satisfactorios para el paciente y el profesional.

La autora dividió el presente trabajo en 3 capítulos, el primero aborda el planteamiento del problema, el segundo marco teórico basado en los protocolos de las diferentes áreas de especialidad y el tercero indica la metodología empleada en la rehabilitación hasta alcanzar el objetivo propuesto.

CAPÍTULO I

1. PROBLEMATIZACIÓN

1.1 Tema

Rehabilitación Oral Integral en un paciente con afecciones bucodentales y compromiso estético en el sector anterior.

1.2 Planteamiento del Problema

Pacientes con enfermedades bucodentales más frecuentes, como son las caries, afecciones periodontales, pérdida dental y compromiso estéticos son los más recurridos en las consultas odontológicas, trastornos que limitan en la persona afectada la capacidad de morder, masticar, sonreír y hablar, y al mismo tiempo que repercutan en su bienestar psicosocial.

La organización mundial de la salud (2012) nos indica que las caries son el principal problema de salud refiriéndose que en terminos mundiales cerca del 100% de los adultos tienen caries dental, a menudo acompañada de dolor o sensación de molestia.

Respecto a esto Rivas (2014) mencionan que en el mundo según la organización mundial de la salud (OMS – World Health Report 2003), 5 mil millones de personas padecen caries dental, lo que equivale aproximadamente a un 80% de la población mundial; otros estudios plantean que la caries dental la padece aproximadamente el 99% de la población de américa latina y un 96% del mundo.

Las enfermedades bucales, como la caries dental, cuentan con alta prevalencia en el mundo entero (afectan del 95% al 99% de la población), lo que las sitúa como la principal causa de pérdida de dientes, ya que de cada 10 personas nueve presentan la enfermedad o las secuelas de esta. Como lo menciona el Ministerio de Salud Publica (2015): “Los índices de CPOD (promedio de piezas definitivas cariadas, perdidas u obturadas) en Ecuador pasa a 4,6 a la edad

de 18 años y a 6,64 (CPOD) a la edad de 23 años. Esto define un nivel severo de acuerdo con lo establecido por la OPS/OMS”. (p. 25).

En la provincia de Manabí cantón Portoviejo en las clínicas odontológicas de la Universidad San Gregorio, los pacientes acuden de forma continua para realizarse los diversos tratamientos dentales, en este caso se rehabilitará integralmente la cavidad oral de un paciente que presenta compromiso estético en el sector anterior.

1.3 DELIMITACIÓN

Campo: Salud

Área: Odontología

Aspecto: Salud Oral

Delimitación Espacial: Clínicas Odontológicas de la Universidad San Gregorio de Portoviejo, Provincia Manabí, Republica del Ecuador.

Delimitación Temporal: Periodo septiembre 2018- febrero 2019

1.4 JUSTIFICACIÓN

El presente trabajo de sistematización práctica se justifica para dar cumplimiento al objetivo uno del Plan Nacional de Desarrollo. De tal forma que se cumple con lo mencionado en el art. 66 núm. 2 del Plan Nacional de Desarrollo del 2017 – 2021 indicando que el Estado reconoce y garantiza a las personas el derecho a una vida digna, que asegure la salud, alimentación, nutrición, agua potable, vivienda, saneamiento ambiental, educación, trabajo, empleo, descanso y ocio, cultura física, vestido, seguridad social y otros servicios sociales necesarios.

El esfuerzo humano, ético y profesional de indagar y proponer soluciones sobre la problemática de salud bucal planteada, es una alternativa viable debido a que la Universidad San Gregorio de Portoviejo se vincula con la sociedad a través de la formación de profesionales altamente capacitados guiados por tutores especializados en las diferentes áreas de la odontología, para brindar atención de calidad a los sectores vulnerables de la comunidad.

La sistematización práctica aporta a mejorar la calidad de vida del paciente reflejado en la rehabilitación bucal integral, dando solución directa a los diversos problemas bucales que se

puedan diagnosticar, el manejo integral coordinado y planificado, que permite la aplicación de procedimientos eficientes, con los materiales y el tratamiento requerido mediante las técnicas adecuadas, proporcionando el bienestar del beneficiado.

Mediante la rehabilitación oral integral se devolvió la estética y funcionalidad; aumentando de esta manera su calidad de vida y entorno social. El trabajo de sistematización de práctica ha beneficiado a la autora, fortaleciendo sus conocimientos teóricos-prácticos en las diferentes ramas de odontología, realizando como en este caso una rehabilitación oral integral en el paciente con problemas dentales.

1.5 OBJETIVOS

1.6 Objetivo General

Rehabilitar de manera integral a un paciente con afecciones bucodentales y compromiso estético en el sector anterior.

1.7 Objetivo Específicos

- Devolver la función masticatoria, a través de la rehabilitación oral por medio de prótesis fija y removibles
- Eliminar los factores infecciosos presente en la cavidad oral a través de las extracciones y tratamiento de conducto
- Mejorar su aspecto físico a través de tratamientos funcionales y estético.

CAPÍTULO II

2. MARCO TEÓRICO

2.1 Historia clínica de la enfermedad o problema actual

Paciente de 20 años de edad de sexo masculino, raza mestiza; acude a consulta odontológica manifestando dolor en el sector antero-inferior específicamente a nivel de las piezas #32, #31, #41, #42, presentando lesiones cariosas a nivel de las caras mesiales y distales, con sensibilidad al ingerir alimentos fríos o calientes lo cual le ocasiona malestares. A más de sangrado y dolor de la encía cada vez que se cepilla.

2.1.1 Antecedentes patológicos personales y familiares:

No refiere antecedentes patológicos personales ni familiares

2.1.2 Examen físico regional.

Inspección: Paciente dolicocefálico, perfil convexo, cejas y orejas bien implantadas. Ojos simétricos con una musculatura facial normo desarrollada, color de la piel normal, una disfunción respiratoria por motivo de problemas con las adenoides, con labios gruesos, textura blanda, consistencia normal, color rosado pálido

Palpación: Ausencia de tumefacción.

Auscultación: Articulación temporomandibular sin alteraciones, no hay síntomas de dolor y chasquido en los movimientos de apertura, cierre y lateralidad.

2.1.3 Examen intraoral.

Encontramos mucosa bucal color rojiza y textura flexible, fractura dentaria en las Piezas # 24,26, 32, 31, caries dental Piezas # 17,16, 37, 36, 41, 42, 46, 47

En el maxilar superior no se encuentra patología sospechosa.

En la mucosa oral y carrillos no se observa patología aparente. En el paladar duro presenta una mucosa rosa pálida, gruesa y adherida al hueso adyacente, el paladar blando se encuentra de color rosado, liso y brillante. Tenemos también encía color rojizo brillante, aumento de tamaño hacia vestibular, pérdida del punteado, textura lisa y consistencia semi blanda.

Observamos la lengua de consistencia blanda, movimientos libres, de color rosado. La cara ventral de la lengua se observa el frenillo lingual que llega hasta el piso de la boca.

El piso o suelo de la boca de apariencia sana color de la mucosa rosada, lisa y brillante y húmeda. Glándulas salivales sin presencia de anomalías, ni aumento de volumen.

2.1.4 Exámenes complementarios indicados:

- Radiografía panorámica
- Radiografía peri apicales

2.1.5 Diagnóstico presuntivo:

- Enfermedad periodontal
- Caries dental

2.1.6 Diagnóstico diferencial:

- Gingivitis
- Caries
- Fracturas dentarias

2.1.7 Diagnóstico definitivo:

- Gingivitis
- Caries dental

2.1.8 Plan de tratamiento

Periodoncia

Educación para la salud, motivación, control de placa bacteriana, detartraje, cepillado y fluorización.

Cirugía

Extracciones de restos dentales piezas #24, 26, 32, 31, 41,42.

Endodoncia

Fines protésicos piezas #12, 11, 21,22

Operatoria

Restauraciones piezas # 16, 17, 25, 37, 36, 45, 46,47

Prótesis fija

Piezas # 12, 11, 21, 22

Prótesis parcial removible

Prótesis parcial de cromo cobalto piezas # 24, 26

Prótesis parcial de acrílico piezas # 32, 31, 41,42

2.2 Rehabilitación Oral

Periodoncia

Como menciona Fernández (2015) el periodonto, también llamado aparato de inserción o tejidos de sostén de los dientes, constituye una unidad de desarrollo, biológica o funcional, que experimenta determinados cambios con la edad y que además está sometida a modificaciones morfológicas relacionadas con alteraciones funcionales y del medioambiente bucal. Así mismo Harpenau, et al. (2013) argumenta que la función principal del periodonto consiste en unir el diente al tejido óseo de los maxilares y en mantener la integridad en la superficie de la mucosa masticatoria de la cavidad bucal y este va comprender los siguientes tejidos; encía, ligamento periodontal, cemento radicular y el hueso alveolar.

Encía

Con respecto a Berner, Will, Loubies y Vidal (2016) define a la encía como una fibromucosa formada por tejido conectivo denso con una cubierta de epitelio escamoso queratinizado que cubre los procesos alveolares y rodea a los dientes. La encía normal es de color rosado coral,

firme y resistente, de superficie finamente punteada y de aspecto lobulada, aunque puede variar en las diferentes personas, esto relacionado con la pigmentación cutánea de las misma, esta consiste en un núcleo central de tejido conectivo cubierto por epitelio escamoso estratificado. La queratinización de la cavidad bucal varía en diferentes zonas en el siguiente orden, mayor queratinización en paladar, y menor en encía, lengua y carrillos

Ligamento periodontal

Además Fermín (2013) indica que es el tejido fibroso que une diente y hueso, a nivel radiográfico se ve como un espacio radiolúcido alrededor de la raíz del diente. Sin embargo Palma y Sanchez (2013) manifiesta que: “Sus funciones más importantes son: mecánica, de soporte del diente, genética, formadora de hueso y cemento, nutritiva y sensorial, al proveer nutrición e inervación del cemento y hueso” (p. 16).

Cemento radicular

Como mencionan Palma y Sánchez (2013), en su obra técnicas de ayuda odontológica y estomatológica, el cemento radicular es un tejido mineralizado que recubre la dentina en la porción radicular del diente. Su espesor es mínimo en el cuello y las fulcras; y aumenta a medida que se dirige hacia apical, no presentándose a nivel de los orificios apicales. Forma parte del periodonto al unirse con el ligamento periodontal. Cuando se encuentra expuesto a la cavidad oral por recesión de encía, aparecerán fácilmente procesos que van desde la hipersensibilidad dental hasta al caries de raíz.

Hueso alveolar

Cabe mencionar, además que Fermín (2013) afirma que: “Junto con el cemento radicular y el ligamento periodontal, el hueso alveolar constituye el aparato de inserción del diente, cuya ocupación principal consiste en distribuir y absorber las fuerzas generadas por la masticación y otros contactos dentarios” (p.34). Las apofisis alveolares forman parte de los huesos maxilares superiores e inferior, que contienen los receptáculos de los dinetes o alveólos dentarios, donde se alojan las raíces. El hueso alveolar es una estructura al servicio del diente por su función de anclaje y protección.

Microbiota Periodontal

Acorde a Tortora, Funke y Case (2014) “las infecciones periodontales se consideran infecciones bacterianas mixtas, causadas principalmente por bacterias anaerobias

gramnegativas como: Actinobacillus actinomycetemcomitans y Porphyromonas gingivalis” (p. 2). Entre las bacterias más relacionadas con este proceso se encuentran las bacterias gram positivas anaerobias facultativas, anaerobias estrictas y treponemas orales: Actinomyces (Actinomyces viscosus y Actinomyces naeslundii), Streptococcus sanguis y Streptococcus mitis, Peptostreptococcus, Fusobacterium nucleatum, Prevotella intermedia, Veillonella, Campylobacter y Treponema denticola.

Papel de la Microbiota Periodontal

Con el dato expuesto de Fernández (2015), el papel de la microbiota periodontal se considera a aquella bacteria que es capaz de desafiar los mecanismos de defensa del huésped, siendo esta la que pueda alterar el equilibrio del mismo. De acuerdo con Almaguer (2018) los neutrófilos juegan un papel fundamental en el mantenimiento de la salud oral, dado que la falta y el exceso de estos conllevan a problemas gingivales y periodontales. El estado de salud oral se mantiene si la microbiota oral está en simbiosis con el sistema inmunológico, cuando algún factor altera este equilibrio, se produce una alteración de la microbiota oral que promueve a enfermedades gingivales y/o periodontales .

Factores de Riesgo

Como define la Sociedad Española de Periodoncia (2014) “las enfermedades gingivales y/o periodontales son multifactoriales que corresponden desde la mala higiene bucal (estilo de vida), factores psicosociales, factores sistémicos, herencia, y factores ambientales como el tabaco” (p. 65).

Factores inherentes al individuo

Alrededor de la consulta odontológica se generan en el paciente emociones como el miedo y la ansiedad, que pueden influir directamente en el diseño de un plan de tratamiento y ejecución de un procedimiento, la ansiedad y los miedos dentales, desde la perspectiva conductual, se consideran patrones multidimensionales y aprendidos de comportamiento que resultan desadaptativos con relación al tratamiento odontológico. Como lo menciona Horacio (2014) se atribuye a la acumulación de destrucción de tejidos periodontales a lo largo del tiempo, relacionado con la edad y susceptibilidad a la enfermedad periodontal, las diferencias raciales que conllevan a factores genéticos, siendo de mayor prevalencia en raza negra y en el sexo masculino.

Factores sociales y del comportamiento

Lindhe (2014) denomina que se reconoce el tabaco como factor de riesgo, se relaciona con la dosis de cigarrillos; en cuanto a la nutrición, se asocia con el calcio y la vitamina C y D de la dieta. De la misma manera se relaciona con el estrés, es el grande desgaste físico, la rutina, la administración del consultorio, la soledad y los pacientes ansiosos y no colaboradores están entre los factores desencadenantes

Factores sistémicos

Como lo define la Sociedad Española de Periodoncia (2014) “uno de los factores de riesgo más importante es la diabetes mellitus sea insulino dependiente y no insulino dependiente. Así mismo en pacientes con osteoporosis” (p. 66).

Otros factores

Plaza (2014) estipula a la gingivitis y el agrandamiento gingival son frecuentes en quienes respiran por la boca. El hábito de respirar por la boca, durante años, ha sido considerado como factor importante en el desarrollo de gingivitis en los sectores anteriores de la boca. Se dio por llamar gingivitis del respirador bucal, con características propias como que la encía aparece roja y edematosa, con una superficie sin brillo en el área expuesta. La región anterior del maxilar es, con frecuencia, el sitio más afectado. En muchos casos, la encía alterada se encuentra bien delimitada de la encía normal adyacente no expuesta, línea del respirador bucal.

Sin embargo, la Sociedad Española de Periodoncia y Osteointegración (2014) dice que: “El efecto deletéreo de respirar por la boca, sobre los tejidos gingivales, se lo atribuye, por lo general, a la irritación de la superficie de los tejidos gingivales deshidratada” (p. 14). Y al mismo tiempo Varela y Cerecedo (2014) menciona que cuando existen dificultades para que la función respiratoria se lleve a cabo por la nariz, se produce una sustitución por respiración bucal. Hay personas que respiran por la boca sin ninguna causa aparente que la provoque, más allá de un mal hábito. Pero en general las causas más frecuentes de respiración bucal sustitutoria son las obstrucciones o la flacidez de la musculatura perioral.

Alteraciones craneofaciales y dentarias provocadas por la respiración bucal

Según Varela y Cerecedo (2014) las alteraciones craneofaciales son:

- Crecimiento craneofacial predominantemente vertical.

- Ángulo goníaco aumentado.
- Paladar ojival.
- Dimensiones faciales estrechas.
- Hipo desarrollo de los maxilares.
- Narinas estrechas o inclinadas.
- Menor espacio en la cavidad nasal.
- Desviación del tabique.
- Clase II, over jet, mordida cruzada y/o abierta. – Protrusión frecuente de los incisivos superiores

Caries relacionada con la Gingivitis

Como menciona Tortora, Funke y Case (2014) la iniciación de la caries depende de la adhesión de Streptococos Mutans al diente. Estas bacterias no se adhieren a los dientes limpios pero en pocos minutos un diente recién cepillado se cubre con una película de proteínas de la saliva. En pocas horas las bacterias cariogénicas se establecen en esta película y comienzan a producir un polisacárido gomoso de moléculas de glucosa llamado dextrano, siendo que la placa dental está formada por la acumulación de bacterias y dextrano adheridos a los dientes, provocando por ende la enfermedad gingival.

Mal Higiene

Fermín (2013) sustenta que la mala higiene de la boca también constituye un factor de riesgo para el padecimiento de enfermedades bucodentales. Una mala higiene dentaria y bucal en general puede tener a la larga consecuencia mucho más grave, provocado por una caries o un problema de las encías.

Gingivitis

Como determina Ferro (2014), en su libro fundamentos de odontología-periodoncia, la patología que compromete la unidad dentogingival, es la forma más común de enfermedad periodontal, se presenta en individuos que practican una higiene oral deficiente, la cual

predispone tanto a un incremento en la carga bacteriana como a cambios en la composición, se diagnostica por la anatomía gingival afectada.

Gingivitis inducida por placa bacteriana

Lindhe refiere (2014) que la gingivitis inducida por placa bacteriana es la inflamación de la encía como resultado de la actividad de bacterias localizadas a la altura del margen gingival. La relación entre la placa bacteriana y la inflamación gingival ha sido postulada con frecuencia como la causa de la gingivitis. Siguiendo con la explicación del autor anterior en su libro periodontología clínica e implantología odontológica la gingivitis inducida por placa comienza en el margen gingival y se puede extender a todo el resto de los tejidos gingivales. Los signos clínicos de inflamación, que incluyen cambios en el contorno, el color y la consistencia de la encía, se asocian con un tejido periodontal con nivel de inserción estable (ni pérdida de tejido periodontal ni de hueso alveolar). Al contrario Kenneth, Hargreaves y Louis (2016) argumentan que: “El análisis radiográfico o los niveles de inserción de individuos con gingivitis inducida por placa no indican la pérdida de estructuras de sostén” (p. 89).

Manifestaciones Clínica

Lindhe (2014) define a la gingivitis como la enfermedad que afecta la encía, tienen características universales que incluyen signos clínicos de inflamación, signos y síntomas que se limitan a la encía, presencia de la placa cargada de bacterias, encía de color rojo/tinte rojo azulado, edema del margen gingival que se pierde el filo de cuchillo, papila de forma bulbosa, tejido blando y exhibe edema irregular, sangrado al sondeo, aumento significativo del exudado gingival.

Bolsa Gingivales o Virtuales

Como manifiesta Fermín (2013) las bolsas periodontales son espacios que aparecen entre la encía y el diente. Son peligrosos y se debe evitar su aparición ya que con el paso del tiempo tienden a hacerse cada vez más profundos y por tanto a acumular bacterias ante una insuficiente higiene oral y la ausencia de un tratamiento adecuado. La placa bacteriana se acumulará bajo la encía y dará lugar a la desaparición del hueso que funciona como soporte de la pieza dental, por lo que se agravará la gingivitis.

Sondaje Periodontal

Además Bedoya (2016) indica que: “El espacio que se forma alrededor de los dientes, entre la encía y la superficie radicular, representa nuestro punto principal de análisis. Este espacio puede ser considerado un surco o una bolsa periodontal” (p. 4). A su vez Ferro (2014) menciona que el sondaje permite establecer la magnitud de la profundidad de los surcos gingivales o bolsas periodontales, se introduce la sonda periodontal hasta que el tejido marginal se torne ligeramente isquémico, luego desde ese punto se procede a recorrer toda la circunferencia del diente que se examina para determinar la profundidad de la bolsa, se toma como referencia el fondo del surco y margen gingival.

Análisis Radiográficos

Bedoya (2016) argumenta que: “La radiografía periapical nos aporta información importante durante el análisis periodontal como el resultado acumulativo de la enfermedad pasada. Con una secuencia radiográfica en el tiempo, sería posible evaluar los cambios en el nivel óseo” (p. 4). Continuando con el autor anterior es necesario buscar cambios radiográficos que están asociados con patología ósea periodontal, como son: pérdida de la continuidad (radiopacidad) de las corticales y crestas óseas, pérdida de la altura ósea y formación de defectos óseos, ensanchamiento del espacio del ligamento periodontal, radiolucidez en zona apical y de furcación.

Control químico de placa

Teniendo en cuenta a Fermin (2013), la clorhexidina se considera un agente fuerte por su acción bacteriana y para el control de placa bacteriana se debe realizar dos buches diarios con 10ml de una solución acuosa de gluconato de clorhexidina al 0,2% o 15ml al 0,12% inhibe casi totalmente la formación de placa y el desarrollo de gingivitis. La clorhexidina tiene muy baja toxicidad en seres humanos y no produce resistencia bacteriana, su uso está indicado por cortos períodos.

Colutorio de clorhexidina

Enrile y Santos (2015) argumentan que la clorhexidina tiene gran afinidad por las superficies dentarias y tisulares y ello sirve para realizar enjuague durante enfermedad gingival y/o periodontal. Debido a su alta sustantividad se considera el de mayor efectividad y mejor elección de los antisépticos. Los enjuagues de clorhexidina al 0,12%, 0,21%, presentan unos excelentes perfiles de seguridad, eficacia y tolerancia, teniendo como ventaja que los enjuagues

bucales presentan la ventaja de que su actividad antimicrobiana puede alcanzar las zonas de difícil acceso.

Control mecánico de placa

Como menciona Baca (2016) el objetivo del cepillado dentario no es la eliminación de los residuos alimentarios; el fin fundamental es la eliminación de la placa bacteriana (que en condiciones normales se deposita sobre los dientes) sin producir daño o lesión en estructuras dentarias y en tejidos blandos adyacentes. Si un paciente periodontal logra un buen control de la placa con su cepillado, su técnica no debe ser modificada, excepto en el caso de que sea lesiva para los tejidos orales. Pero si su técnica es defectuosa, el higienista dental debe enseñar una nueva forma de cepillado que elimine la mayor cantidad de placa posible.

Índice de O'Leary

Sin embargo, la Sociedad Española de Periodoncia y Osteointegración (2014) expone que valorar sencillamente la presencia o ausencia de placa en las cuatro superficies del diente (todas, menos la oclusal en dientes posteriores). En las superficies proximales se examinará la presencia de placa fundamentalmente a nivel gingivodental en las zonas mesio y disto vestibular y mesio y disto palatina o lingual. Se determina sumando los sectores con placa, dividiendo por el número de sectores presentes (número de dientes multiplicado por 4) y multiplicando por 100.

Detartraje

Como sugiere Buelvas (2014), el “mecanismo mediante el cual se remueve de manera mecánica los depósitos calcáreos, que se almacenan alrededor del cuello de los dientes, por ende requiere el uso de instrumental, equipos especiales y controles periódicos; es una limpieza más profunda” (p. 3-4). De la misma manera, el detartraje minucioso incluye la eliminación del biofilm bucal y de las tinciones de origen extrínseco producidas por el café, tabaco, etc. La eliminación del cálculo supragingival puede realizarse por medio de instrumentos manuales (hoces, curetas, azadas y cinceles) o por ultrasonidos.

Gingivoplastia

Como menciona Newman y Carranza (2014), en casos de falta de armonía en el contorno gingival se puede realizar una gingivoplastia eliminando pequeñas porciones de encía

vestibular. El objetivo es conseguir un contorno en el que el margen gingival quede localizado aproximadamente 1,5mm más coronal en los incisivos laterales que en los centrales y caninos.

Indicaciones

Mueller (2014) argumenta que: “En ocasiones la gingivoplastia es útil para mejorar la estética en situaciones de sonrisa gingival, necesitando un alargamiento coronario y posterior restauración protésica” (p. 77).

Contraindicaciones

Como indica Mueller (2014), la “encía fibrosa, engrosada y protuberante generalizada, Bolsas periodontales, Pobre higiene oral, Enfermedades cardiovasculares, Trastornos hemáticos, Trastornos endocrinos, Embarazo, Tabaquismo” (p. 78).

Técnica

Newman y Carranza (2014) argumentan que la gingivoplastia se lleva a cabo con un bisturí periodontal o un electrobisturí. La técnica incluye los procedimientos parecidos a los efectuados en el festoneado de dentaduras artificiales, es decir, afinado del margen gingival, creación de un contorno marginal festoneado, adelgazamiento de la encía adherida y creación de surcos interdientarios verticales, así como el modelado de las papilas interdientales que dejen vías de escape a los alimentos.

2.4 Prótesis Fija

Ezio (2013) confirma que: “La prótesis fija es una restauración indirecta de cubrimiento completo de una o varias unidades realizada sobre dientes naturales o implantes de óseo integración que provee protección, estabilidad, función y estética” (p. 69).

Rehabilitación

Según Percy (2013) la rehabilitación oral es una de las especialidades de Odontología encargada de devolverle la función estética y armónica de la cavidad bucal al paciente, mediante prótesis fijas, a consecuencia de pérdidas de dientes, caries extensas, cambios de coloración o destrucciones dentarias.

Impresiones de Diagnostico

Caicedo (2016) declara que la impresión es una imagen en negativo de la cavidad bucal (dientes, encía y tejidos adyacentes) se realiza llevando a la boca un material blando, semifluido y esperando a que este endurezca reproduciendo así el terreno deseado. Según el material empleado, la impresión terminada será rígida o elástica, el cual en la proporción y mezcla del alginato debe ser mezclado en una taza flexible con una espátula grande y ambos implementos deben estar limpios, el espatulado rápido contra las paredes de la taza debe ser realizado durante el tiempo recomendado por el fabricante, que generalmente es de 1 minuto.

Cubetas para la impresión

Según Aldana (2016) las cubetas para impresiones con alginato deben ser rígidas y de tamaño suficiente para permitir la ubicación de una masa adecuada de material. Debe existir un espesor de por lo menos 3 mm e idealmente debe ser uniforme en toda la impresión, condición difícil de cumplir con cubetas que no sean individuales. Es importante que la impresión quede retenida de manera firme en la cubeta sobre todo durante su retiro.

Modelos de Diagnostico

Altamirano (2014) menciona que con el modelo de estudio, el especialista está en capacidad de identificar todos los aspectos necesarios no solo para hacer el diagnóstico, sino para fijar los diferentes aspectos del tratamiento que se llevará a cabo. Así, a partir del modelo de estudio puede observarse si hay alguna alteración en el tamaño de los dientes, la forma, los espacios entre ellos, cuáles son las piezas faltantes, si existe alguna desviación o rotación dental, etc.

Encerado

Según López (2016), se recomienda encerar el contorno anatómico, y cuando hay que restaurar varios dientes contar con una guía a partir del modelo diagnóstico para los contornos vestibulares y linguales. El contorno de la superficie palatina e incisal influyen notablemente en la articulación.

Desde el punto de vista de la autora es el término con el que se conoce a una técnica por la que se planifican las reconstrucciones de dientes, sean éstas simples o complejas (carillas, coronas, puentes o implantes). Para ello se procede a la realización en cera de las piezas con las que se

restaurarán los dientes, de modo que se pueda visualizar el resultado final del proceso atendiendo al conjunto de la dentadura.

Corona Emax

Según Castro y Morales (2014) la corona E.max esta creada a partir de silicato de litio. La corona provee función, estética y excelente integridad marginal. Posee una resistencia a flexión de 400 MPa y excelentes propiedades adhesivas con cementos resinosos. Los lingotes de silicato de litio poseen 4 variedades de translucencia. La corona es creada a base de un encerado el cual puede ser a contorno completo en el cual se pueden añadir capas de porcelana de recubrimiento para restauraciones personalizadas de mayor exigencia estética.

Indicaciones

Según Aguilar Castro y Morales Matta (2014) las indicaciones son las siguientes:

- Coronas y coronas parciales
- Coronas mínimamente invasivos (1mm)
- Superestructuras de implante
- Puentes premolares / 3 unidades anteriores (solo IPS e.max Press)
- Puentes de 3 unidades (sólo compatible con óxido de zirconio IPS e.max CAD).

Contraindicaciones

Figueroa y Furtado (2014) indican lo siguiente:

- Puentes posteriores con el primer molar como pieza pónica
- Puentes de 4 o más elementos
- Puentes inlay
- Preparaciones muy subgingivales (cementación adhesiva)
- Pacientes con una dentición residual muy reducida
- Bruxismo (Figueroa y Furtado, 2014, p.p 2.3)

Preparacion

Surcos Guía de Profundidad

Como menciona Ezio (2013), en su obra la prótesis fija con líneas terminales, los surcos guías de profundidad consisten en realizar surcos definidos con una fresa esférica de aproximadamente 1,3 - 1,5 mm de diámetro. Se recomienda una fresa esférica ya que es la única donde no varía el diámetro al cambiar la angulación. Puede usarse también una cilíndrica solo en sentido recto. Si se requiere un espesor de 1,5 mm, la profundidad de la guía debe ser máximo de 1.3 mm para en el pulido obtener el espesor ideal. La cantidad de estructura dental removida dependerá del espacio necesario para los materiales de la corona o retenedor.

Sector vestibular

Percy (2013) argumenta que el surco horizontal enlazará los espacios interproximal corriendo en paralelo al margen gingival y a una distancia aproximada de 1,0 mm de este. Es importante que este surco siga la dirección de la encía marginal y la convexidad de la superficie. Se realizan 2 o 3 surcos de profundidad paralelos entre ellos y el eje mayor del diente.

Sector lingual

Percy (2013) menciona que en el sector lingual de una preparación no es necesario hacer guías paralelas, ya que en un principio se deja el cingulo sin preparar así evitamos la sobredimensión y el sobre contorno. Luego de esto se procede a la reducción, si es que el diente es delgado no se hace surco guía horizontal.

Sector incisal

Como lo menciona el autor anterior, se hace un surco más profundo ya que la reducción va a ser más o menos de 2 mm. Se reduce el tejido intacto delimitado por los surcos guía y se deberá asignar al corte una dirección inclinada de atrás hacia delante (de palatino a vestibular) y de arriba abajo con una fresa troncocónica.

Reducción Axial

Así mismo, Ezio (2013), en su libro de prótesis fija y rehabilitación, menciona que la reducción axial como la fase de extirpación de tejido coronario, dirigiendo el movimiento en paralelo al eje axial del diente. Se hace con una fresa troncocónica que se coloca totalmente vertical, para que la conicidad de la preparación sea dada por la fresa. También se puede eliminar este punto

de contacto con una fresa punta de lápiz muy delgada, denominada de punto de contacto, protegiendo el diente contiguo con una banda metálica para no eliminar tejido innecesario.

Reducción Vestibular

Conforme Ezio (2013), la reducción Vestibular consiste en eliminar los islotes creados por los surcos de profundidad. La fresa se debe tomar en posición oblicua para evitar que toque los surcos de profundidad. Cuando se llega a los surcos se coloca la fresa vertical para realizar el plano cervical e incisal de la preparación. El cervical determina el eje de inserción y paralelismo de la pared lingual, y el incisal permitirá el restablecimiento estético y funcional de un diente anterior.

Reducción Palatina

Percy (2013) argumenta que la reducción palatina “en primer paso se define la zona cervical creada o iniciada en la separación del muñón con la fresa paralela al eje del diente, creándose la conicidad ideal con cervical vestibular” (p. 340). Continuando con lo explicado del autor anterior en su libro Preparaciones para prótesis fija: En una segunda fase se remueve tejido que va del cingulo al borde incisal para lo cual se usa una fresa de balón en un calibre que reproduzca las dimensiones del pilar. Esta reducción debe proporcionar un espacio interoclusal de 1.0 mm como mínimo. La cual se verifica únicamente en oclusión y no en movimientos excursivos.

Coronas Provisionales

Como menciona Givens (2018) las coronas provisionales son aquellas que colocamos en la boca del paciente para evitar que la pieza dentaria tallada quede descubierta mientras no está su prótesis fija. El término provisional significa que se establece por un periodo, pendiente de una restauración permanente. Es decir la restauración provisional debe satisfacer importantes necesidades del profesional y el paciente tanto en forma, color y estética.

Técnica directa

Según Misch (2015) la técnica directa es la que el paciente llega a tomarse la impresión y esta impresión se le hace una copia en negativo, se protege al muñón con vaselina. Una vez protegido se llena deacrílico la impresión la zona en la cual se trabaja, después de rellenar se lleva a boca y repone en la misma posición, tratando de adaptar en la misma posición, se espera un tiempo de 3 minutos o se controla con el restante deacrílico el tiempo de polimerización y

se retira de la boca si tiene excesos de acrílico alrededor del muñón, se elimina con fresa de acrílico, se le hace pulido y se cementa en boca con cemento a base de hidróxido de calcio.

Técnica indirecta

Como menciona Misch (2015), la técnica indirecta es tomar la impresión al paciente, se hace vaciado de la impresión del paciente, se confecciona las provisionales en forma de carillas con dientes prefabricados, una vez adaptadas se revisa la oclusión y se le hace la forma posterior del diente ya que esa va de acrílico, luego se elimina exceso, se pule y se cementa con cemento a base de hidróxido de calcio.

Manipulación de tejidos (retracción gingival) y toma de impresión)

Como indica Aldana (2016) la retracción gingival tiene la función de retirar los tejidos circundantes de la pieza dentaria tallada, para darle la posibilidad al material de impresión de reproducir todas las partes del diente que está en el surco gingival, para posteriormente tener una mejor adaptación del metal de la prótesis fija a realizar. En cuanto a Altamirano (2014) argumenta que los hilos pueden ser muy delgados de calibre 0 o 00, permanecerán en el surco en la fase de la impresión. El odontólogo anestesia al paciente introduce el hilo por palatino mesial y distalmente con una espátula, con la cual se debe realizar presión ligera pero continua para poder introducir adecuadamente el hilo, con una tijera se corta el hilo a la longitud adecuada del surco. Se retira en el momento de la toma de impresión.

Técnica de Impresión Definitiva de Doble Hilo

Según Bautista (2016), los pasos para una técnica de impresión definitiva de doble hilo es la siguiente:

- Se coloca en el surco un hilo de pequeño diámetro. Este hilo permanecerá en el surco mientras se toma la impresión
- Se talla. De esta manera el hilo protege a la encía de la fresa durante las preparaciones
- Se coloca un segundo hilo impregnado con el agente hemostático de elección, por encima del hilo de menor diámetro. El diámetro del segundo hilo ha de ser de mayor grosor
- Se limpian los excesos de hemostático y se seca la preparación.

- Después de esperar 8 minutos aproximadamente, el segundo hilo se retira del surco. Las preparaciones están secas y se toma la impresión con el primer hilo en su lugar
- Después de tomar la impresión el hilo de menor diámetro se empapa en agua y se retira del surco.

Técnica selectiva de doble hilo

Como indica Bautista (2016), la técnica selectiva de doble hilo está indicada en tejidos sanos con irritación localizada por el tallado. Consiste en la colocación de un primer hilo extrafino en la porción inflamada del surco, para colocar posteriormente el segundo hilo con la técnica descrita de un solo hilo. El primer hilo se emplea para conseguir la hemostasia y se deja en el surco para que salga retirado con el material de impresión (el hilo más superficial se retira antes de colocar el material de impresión).

Toma de impresión definitiva

Como determina Pinault (2014), la toma de impresión definitiva es duplicar exactamente la preparación dental y de tejidos circundantes, para garantizar un despeje fácil de la línea de terminación. De igual manera, es necesario que reproduzcan los dientes remanentes y tejidos adyacentes para permitir la articulación de los modelos y la reproducción adecuada de los contornos de la restauración; asimismo, debe estar libre de burbujas especialmente en la línea de terminación, garantizando el selle de la restauración.

Por otra parte, Resenstiel (2016) menciona que: “Para la toma de las impresiones en prótesis parcial fija se prefieren las siliconas de adición por su estabilidad dimensional y alta reproducción de detalle” (p. 167).

Silicona de adición

Según Gómez Pino Samuel (2015) la silicona de adición (Polivinil siloxano) es el material que cumple con la propiedad de recuperación elástica, las siliconas de adición tienen una recuperación elástica del 99%. Para su utilización se requieren cubetas; éstas pueden ser prefabricadas metálicas, o individualizadas de acrílico de auto curado, las cubetas deben tener un grosor uniforme de más de 2 mm y ser confeccionadas por lo menos 24 horas antes de su utilización, para permitir un completo curado y evitar así contracciones indeseables en las impresiones. Así mismo Palma y Sanchez (2014) indica que tiene buena estabilidad dimensional, que puede mantenerse hasta 7 días sin realizar el vaciado correspondiente, es

hidrófoba por lo que no es necesario secar las superficies dentales, mejor reproducción de detalles, se puede trabajar hasta aproximadamente 3 minutos en la mezcla ya que el tiempo de fraguado es de 6-8 minutos.

Prueba de color

Según Altamirano (2014), en su artículo Protésis fija generalidades, en la prueba de color hay que ser muy minuciosos al transmitir al laboratorio protésico la información de la toma de color, para que este pueda devolvernos una cerámica lo más estética posible. La selección del color debe realizarse por áreas como cervicales, tercio medio, incisal, en relación al diente contiguo y al antagonista.

Prueba de Bizcocho

Vilarrubí (2017) menciona que: “El bizcochado consiste en la colocación de la porcelana sobre el casquete metálico. La prueba del bizcocho consiste en colocar la corona no glaseada en la boca sobre el diente tallado y verificando su correcta adaptación” (p. 3).

Peña (2017) argumenta que en la prueba de bizcocho se puede observar que la adaptación marginal sea la correcta, en caso de alguno de estos defectos se envía al laboratorio para ser corregida y se prueba nuevamente, una vez que está en condiciones se manda a hacer el glaseado, a esta le agregan una capa muy fina de masa glaseada y se cuece, esto termina dándole brillo y una superficie lisa a la corona.

Cementación Definitiva

Según Salazar (2016) la cementación definitiva se realiza una vez ya probado el bizcocho y el mental. Para esto el cemento se requiere aislamiento y protección frente a la humedad que no tenga contacto con la saliva, por esto se realiza con torundas de algodón y un eyector de saliva. Limpiar y secar el diente, para realizar la cementación.

Cementación con cemento dual

Según Gutiérrez (2015) “la polimerización se lleva a cabo por media de luz (canforoquinona) para controlar en parte la polimerización y de forma química (peróxido-amina) para completar la polimerización en aquellas zonas donde no alcance la luz” (p. 3).

Indicaciones

Romeral (2016) menciona que las restauraciones tienen un espesor de 2mm de porcelana translúcida o en los sistemas de porcelana más opacas. Las resinas tienen un material correcto que no pasa de la luz ni la completa polimerización. Tenemos que esperar un rato a que empiece la parte autopolimerizable a reaccionar antes de aplicar la luz.

Composición

Gutiérrez (2015) argumenta que: “El propósito de fabricación de éstos agentes cementantes consistió en que de la matriz orgánica del ácido – fosfórico metacrilato multifuncional. El grupo de ácido fosfórico acondiciona a la superficie del diente y contribuyen a la adhesión” (p. 3).

Pasos

Corts (2013) indica los siguientes pasos:

- Retiro del provisorio y limpieza de las superficies dentarias
- Grabado con ácido fluorhídrico por 20 segundos.
- Lavado abundante y neutralización con bicarbonato de sodio por al menos 1 minuto y nuevamente lavado.
- Nueva limpieza con ácido fosfórico ahora, que ayuda a eliminar con certeza todos los productos residuales.
- Enjuague profuso y secado exhaustivo con alcohol de toda la superficie interna.
- Aplicación de silano y guardar protegido hasta el momento mismo del cargado con el material cementante.
- Aplicación de un “bonding” para mejorar la humectabilidad, inmediatamente antes de cargar el cemento, sopletar para adelgazar la capa y no polimerizar para no tener problemas de asentamiento en el momento de llevar la restauración a la pieza dentaria.
- Acondicionamiento del campo operatorio y buen control de la humedad.

- Acondicionamiento dentario para el cementado mediante profilaxis y desinfección con clorhexidina, grabado con ácido fosfórico del esmalte, aplicación del sistema adhesivo dentinario y/o simplemente un “bonding”.
- Cargado con el material cementante y asentamiento de la restauración, eliminación meticulosa y exhaustiva de los excesos, y ahora sí, fotopolimerización desde todos los flancos.
- Pulido, terminación, y controles finales.

2.5 Endodoncia

Gunnar (2013) argumenta que: “La endodoncia, que también se conoce como tratamiento de conductos, es un procedimiento en el que el odontólogo elimina la pulpa del diente. Esta puede eliminarse de forma parcial o total dependiendo de la afección del paciente” (p. 399).

Diagnostico Endodóntico

Menciona Gunnar (2013) en el diagnostico endodontico que la primera prueba necesaria es una radiografía que permita observar el estado de los dientes. Saber cuál es la extensión de la caries o fractura, para comprobar si el nervio está afectado o si ha llegado a la raíz. En segundo lugar, en caso de que la radiografía deje lugar a dudas, se pasará a valorar la vitalidad del diente. Una reacción anormal a los cambios de temperatura determinará el punto de afección del diente. Pudiendo saber, de esta forma, si hay que realizar un tratamiento del conducto radicular o si basta con una intervención más conservadora.

Endodoncia con Fines Protésicos en pulpa vital

Kenneth, Hargreaves y Louis (2016) insinúan a los tratamientos de endodoncia en la gran mayoría de los casos clínicos deben ir seguidos de una restauración protésica ya sea mediante una incrustación o una corona dental, con la finalidad de proteger el diente endodonciado de posteriores fracturas dentales.

Se realizan biopulpectomías totales (pulpa cameral como pulpa radicular) en piezas dentarias con fines protésicos, como es corona o puente fijo. Así mismo, Rivaya y Rapollés (2013) menciona que la reconstrucción de un diente endodonciado, implica distintos factores como el grado de destrucción, la valoración del estado periodontal, la situación en la arcada, el

material de reconstrucción ideal, etc. La disminución de la resistencia de los dientes endodonciados se debe sobre todo a la pérdida de la estructura dentaria y no a la endodoncia propiamente dicha, motivo por el cual se recomienda la colocación de una prótesis fija en el diente endodonciado para protegerlo.

Tratamiento Endodóntico en dientes anteriores con fines protésicos

Rivaya y Rapollés (2013) argumenta que: “En la zona anterior, el tipo de tratamiento post-endodóntico, viene determinado en gran medida por el grado de destrucción coronal, la necesidad de corregir la dirección y la morfología del canal después de la preparación. (p. 4). Es más común que se empleen pernos para la restauración en este sector. Además, los conductos son más rectos y gruesos que en los molares.

Anestesia

Martínez (2013) sostiene que la anestesia local para realizar un tratamiento de conductos es necesaria por múltiples motivos: existencia de un tejido pulpar vital, una periodontitis aguda (coincidiendo o no con una necrosis pulpar), aspectos psicológicos del paciente, etc. La realización de la terapéutica endodóntica en ausencia de dolor permite tener un buen control sobre el tratamiento y el paciente.

Anestesia intrapulpar

Kenneth, Hargreaves y Louis (2016) mencionan que: “Se administra éste tipo de anestesia, sí durante el tratamiento persiste el dolor, administrándolo directamente en la cámara pulpar en la entrada de los conductos y dura de 15 a 20 minutos” (p. 111).

Concluyo que solo puede administrarse si existe una exposición pulpar lo suficientemente grande para que penetre la aguja, pero lo suficientemente pequeña para que la solución no se regrese sin penetrar a la pulpa. Este problema en comunicaciones grandes puede remediarse introduciendo la aguja hasta que llene el lumen del conducto totalmente, siendo necesario en ocasiones doblar la propia aguja para penetrar a los conductos.

Aislamiento del campo operatorio

Según Kenneth, Hargreaves y Louis (2016) el aislamiento absoluto del campo operatorio en endodoncia consiste en la colocación adecuada del dique de goma, el cual debe aislar por completo el espacio pulpar de la saliva y sangre, y proteger los tejidos de soluciones para

irrigar, otros químicos e instrumentos. Por otra parte, Gunnar (2013) indica que el aislamiento absoluto se puede realizar antes o después de la apertura coronaria. Hacerlo antes en especial en los dientes en que la cavidad pulpar no estaba expuesta al medio bucal, evita la contaminación por llegada de saliva al conducto. En cambio en los casos en que los exámenes clínico y radiográfico ponen en evidencia algunas dificultades para la realización de la apertura, los autores prefieren realizar el aislamiento después del acceso a la cámara pulpar.

Acceso cameral

Como mencionan Kenneth, Hargreaves y Louis (2016) que el acceso cameral siempre va estar bajo anestesia local para evitar cualquier tipo de iatrogenia o lesiones, en este caso se anestesia para la eliminación correcta y exhaustiva de la caries dental por medio de un orificio en el diente

Acceso cameral en dientes anteriores

Según Palma y Sánchez (2013) en los dientes anteriores, las cavidades de acceso se suelen preparar a través de la superficie dental lingual (centro de la cara lingual o palatina), en los incisivos anteriores superiores, el acceso a la cavidad se lo hace por debajo del cíngulo.

Conductometría

Palma y Sánchez (2013) argumentan que es la determinación de la longitud de trabajo, es un paso necesario para comenzar a trabajar en el conducto radicular, la longitud de trabajo viene determinada por los milímetros que hay desde el punto de referencia en la corona dentaria hasta el punto donde se produce el estrechamiento apical en el conducto radicular, que suele estar situado a 0,5 – 1,5mm del ápice radiográfico y que se conoce como constricción apical enlazado a la unión cementodentinaria (CDC). Es importante no pasarse de este punto, para favorecer posteriormente el cierre apical o para evitar perforaciones del ápice.

Una vez ya determinada la longitud de trabajo, será empleada en toda la instrumentación y para ello se precisa de una regla milimetrada o un localizador para establecer la longitud exacta en cada una de las limas a emplear, fijándola mediante topes de gomas.

Preparación Biomecánica

Como lo menciona Palma y Sánchez (2013) la instrumentación es un procedimiento secuencial que recibe otros nombres como: limado o ensanchamiento. El objetivo es la limpieza del

conducto extirpando la pulpa y dentina infectada. La preparación biomecánica incluye instrumentación e irrigación. Siguiendo con lo que argumenta Palma y Sánchez (2013), la preparación biomecánica también conocida como la longitud de trabajo, se limpian los conductos radiculares, tratando de eliminar todo su contenido, pulpa sana o enferma, restos necróticos, e incluso material de obturación de un tratamiento anterior. El objetivo principal una vez extirpada la pulpa y dentina infectada será permitir una adecuada obturación tridimensional.

Técnica convencional

Gunnar (2013) argumenta que la técnica convencional llamada también técnica ápico coronal, en esta técnica se trabaja centrado en la zona apical. Tiene diversas ventajas como por ejemplo que mantiene el diámetro apical original. Otro beneficio es que crea una conicidad suficiente para que la limpieza y desinfección de los conductos sea óptima para la intervención. Además, no deforma demasiado la anatomía original de paciente. Y, por último, se obtura adecuadamente una vez que se ha creado una morfología apical correcta.

Técnica step back

Como menciona Gunnar (2013) la técnica de Step Back también llamada escalonada, paso atrás y retroceso. Esta técnica se basa en la reducción gradual y progresiva de la longitud en los milímetros de la lima, a medida que los instrumentos aumentan de calibre. Esta técnica conlleva dos fases: la primera tiene por objetivo hacer un trabajo biomecánico en el tercio apical del canal radicular y la segunda está dirigida a darle divergencia a los tercios medio y cervical

Irrigación activada manualmente

Según Villa López J. (2013), la irrigación activada manualmente durante el tratamiento endodóntico es tan importante como una correcta instrumentación y obturación. El agente irrigante debe permitir la neutralización e inactivación de las toxinas bacterianas y desinfección del conducto, mediante la suspensión y arrastre mecánico. Continuando con lo que el autor anterior menciona en su artículo Irrigación en Endodoncia: la irrigación activada manualmente consiste en la utilización de dos sustancias irrigantes simultáneamente, usan en primera instancia el EDTA seguida de Hipoclorito de Sodio, ambas sustancias siendo mezcladas con un cono de gutapercha limpio y desinfectado, con movimientos de vaivén y contra las paredes, para así hacer que las sustancias lleguen a todo el conducto radicular, y tenga como objetivo la

desinfectación de los túbulos dentinario y elimine el barro dentinario preparándolo para secar y recibir la condensación adecuada.

Técnica de irrigación activada manualmente

- Se coloca EDTA a 3 minutos
- Luego con un cono que no es el maestro a 2 mm d longitud de trabajo se inactiva con 60 a 80 movimientos de vaivén.
- Se coloca hipoclorito de sodio a 1 minuto se deja actuar
- Después otra vez se inactiva con el cono que no es el maestro a 2 mm d longitud con 60 a 80 movimientos de vaivén
- Se irriga con abundante suero fisiológico hasta que salga como blanquecino transparente
- Se seca con conos de papel y cuando esté totalmente seco se procede a obturar

Condensación de conductos radiculares

Condensación lateral

Palma y Sánchez (2013) señalan a la condensación lateral o también conocida como compactación lateral en frío. Se seca el interior del conducto con puntas de papel absorbente, para evitar que la humedad interfiera en el fraguado del cemento. Se coloca una punta de gutapercha (cono maestro o primario), con un diámetro igual al de la lima maestra, impregnada con cemento. Una vez colocado el cono primario de gutapercha, con el espaciador grueso se comprime la gutapercha hacia las paredes creando espacios para los conos secundarios necesarios hasta rellenar completamente el conducto. Se continúa la condensación cortando los sobrantes de gutapercha en oclusal con el condensador caliente, el corte debe llegar a 2 mm por debajo del cuello dentario para evitar pigmentaciones posteriores. Así mismo, Gunnar (2013) argumenta que: “Se realizar una radiografía de control (conometría radiográfica) de la condensación para observar si la ubicación de los conos en el conducto es la correcta” (p. 167).

Cementos Selladores

Según Racciatti (2017) el uso de un agente sellador para obturar los conductos radiculares es esencial para el éxito del proceso de obturación. No solo ayuda a lograr el sellado tridimensional sino que también sirve para rellenar las irregularidades del conducto y las pequeñas discrepancias entre la pared dentinaria y el material sólido de obturación, tiene que ser bacteriostático para que siga actuando sobre los microorganismos que persisten después de la irrigación.

Clasificación

Como revela Racciatti (2017) en su artículo agentes selladores en endodoncia: Los selladores endodónticos se clasifican según el componente, así tenemos: selladores a base de óxido de zinc-eugenol, resinas epóxicas, hidróxido de calcio, biocerámico, a base de ionómeros vítreos, entre los que resaltan a base de hidróxido de calcio por las características de los componentes, teniendo al sealapex.

Sealapex

Como la menciona Sánchez Giménez (2016) el selapex es un cemento para obturar conductos radiculares después de una preparación correcta. Este es un sellador radicular de polímero de hidróxido de calcio sin eugenol, que este promueve una rápida cicatrización en los conductos y tubulos dentinarios.

Características

Heredia y Abad (2017) discuten que el cemento sellador de conductos radiculares, que tiene como característica excelente sellado biológico apical, preservación de la vitalidad del tejido conjuntivo contenido en los conductos de los deltas apicales, mayor reparación de tejido apical y periapical.

Ventajas

Según Heredia y Abad (2017) señala que una de las ventajas del Sealapex es su baja solubilidad en líquidos tisulares, sumamente cómoda en manipular, tiempo de trabajo largo en el bloque de mezcla, su flujo óptimo permite aplicarlo fácilmente, no mancha la estructura dental.

Desventajas

Soares y Goldberg (2013) argumenta que: “Radioopacidad es escaso, poca estabilidad dimensional, tiene tiempo de preparación y endurecimiento muy prolongado que se endurece en el conducto radicular en presencia de humedad” (p. 206).

2.6 Operatoria Dental

Concepto

Según Carrillo Martínez (2017) indica que la operatoria dental se define como el conjunto de procedimientos que van encaminados a devolver la funcionalidad, integridad y estética a los dientes estructuralmente dañados, se debe ver como un grupo de técnicas perfectamente diseñadas, con principios biológicos, físicos, químicos y mecánicos que permiten rehabilitar óptimamente los dientes que han perdido su funcionalidad y/o estética independientemente de la causa que los dañó.

Etiología de la caries

Como mencionan Dabeida (2016), la prolongada exposición del diente a los ácidos segregados por las bacterias como el Streptococcus Mutans, en el cual se han detectado diferentes variantes genéticas, que producen la descalcificación del diente. Los factores medioambientales, como la higiene oral, la exposición al flúor, el estatus socioeconómico, el sexo, la raza y la edad, están implicados.

Clasificación de Caries según Black

Rangel Sáenz (2017) clasifica las caries en:

Clase I

Superficies oclusales dientes posteriores, caras libres de posteriores y cingulo de dientes anteriores

Clase II

Caras proximales de dientes posteriores (por lo regular ocurre debajo del punto de contacto)

Clase III

Caras proximales de los dientes anteriores sin afectar el ángulo incisal

Clase IV

Esta cavidad de extensión de la clase III, pero con debilitamiento y fractura del ángulo incisivo proximal

Clase V

Lesión que afecta a la superficie cervical de los dientes y puede afectar tanto vestibular como lingual/palatino.

Protocolo de Operatoria

Selección del color

La selección del color en operatoria es uno de los pasos más importantes, porque ahí nos daremos cuenta la relación de ese diente con el antagonista, siendo el color parte de la estética funcional del paciente.

Según Conciecao y Nocchi (2014), seleccionando el color de dentina, observando la región cervical del diente y el color de esmalte en relación con el color de la punta de la cúspide, pues en esas áreas se tendrá mayor influencia de la dentina y del esmalte natural, respectivamente.

Aislamiento del campo operatorio

Carrillo Martínez, argumenta que: “El aislamiento absoluto del campo operatorio en operatorio consiste en la colocación adecuada del dique de goma, con la grapa respectiva en el cual debe aislar por completo el espacio dentario, evitando contacto con saliva para tener mejor adhesión” (p. 2).

Preparación Cavitaria

Clase I

Como menciona Barrancos (2014), la apertura se inicia en el centro de la lesión, se penetra en el esmalte con fresa piriforme. En el caso de que la lesión esté cavitada, puede emplearse una fresa redonda de acuerdo al tamaño de la cavidad. Se continúa con una fresa troncocónica hacia lingual, oclusal, gingival y bucal, para obtener un contorno ovalado.

Aplicación ácido grabador

Conciecao y Nocchi (2014) argumentan que: “Durante el grabado de ácido del esmalte y de la dentina, la superficie proximal del diente vecino debe ser protegida con una tira de celuloide

para evitar grabado innecesario al área contigua” (p. 293). Así mismo Lamas y Alvarado (2016) indica que: “La aplicación de ácido fosfórico al 37% por 15 segundos sobre la superficie del esmalte es recomendado, esto nos puede garantizar un sellado marginal altamente confiable en las restauraciones. Lavamos con abundante agua y secamos con papel absorbente” (p. 2).

Aplicación del sistema adhesivo

Continuando con lo que el autor anterior menciona, la aplicación del sistema adhesivo se procede a trabajar en una cavidad seca para poder colocar dos capas de resina la cuales van aplicadas en la cavidad vestibular o oclusal y luego se polimeriza por 15 segundos, según las indicaciones del fabricante.

Inserción de la resina compuesta

Según Chaple Gil (2016) indica que se realiza con instrumentos diseñados al efecto, los cuales poseen diversas formas de presentación y tamaño para permitir la manipulación adecuada de las resinas compuestas. Comúnmente, se fabrican en material polimérico y acero inoxidable. La técnica estratificada es una terminología que se le ha dado a una adaptación del sistema incremental para el empleo de composites por estratos en dientes anteriores, fotocurando cada 2mm de espesor hasta completar la restauración.

Pulido de la restauración

Ferracane (2016) menciona que con pasta diamantada para pulir en una copa de silicona o un cepillo se pulen todas las superficies, se lava y se seca perfectamente. Con una pasta para pulir, de menor tamaño de partícula abrasiva, se pule nuevamente con copa de caucho, suavemente por 30 segundos.

Prótesis Parcial Removible

Menciona Bejarano (2017) que una prótesis parcial removible es un aparato el cual se utiliza para restaurar dientes perdidos en un paciente, este aparato es de gran importancia ya que tiene grandes beneficios para pacientes que han perdido alguno de sus dientes, ya que a un paciente que utiliza prótesis parcial removible se le devuelven funciones masticatorias, fonéticas, estéticas entre otras

Indica Farías (2015) que la prótesis parcial removible debe tener algunas generalidades como:

- Debe ser funcional: Permitir una correcta fonación y masticación
- Debe ser estética: Imitar a los demás dientes remanentes en tamaño, forma y matiz.
- Debe permitir cargar axialmente las fuerzas de la masticación, por lo tanto debe ser rígida; si fuese flexible generaría movimientos de ortodoncia.
- Debe tener un solo eje de inserción o instalación
- Debe tener una retención suficiente como para no ser desalojada durante la masticación y fonación.
- No debe deteriorar las piezas dentales remanentes.
- Debe mantener una relación intermaxilar no patológica y una dimensión vertical estable en el tiempo.

Farias (2015) indica que: “La prótesis parcial removible brinda como ventaja en el paciente la mejoría de la parte estética y funcional, así como que se puede limpiar con mayor facilidad, el precio siendo más económica que una prótesis fija u otro dispositivo” (p. 3). Continuando con lo señala Farías (2015) que “Entre las desventajas que posee la prótesis parcial removible está la comodidad y ajuste que el paciente siente que hace falta al tener prótesis nueva, irritación a manera de úlceras bucales, dificultad para masticar y otras funciones hasta que adapte” (p. 3).

Indicaciones

Sánchez Giménez (2016) indica lo siguiente:

- Cuando este contraindicada una prótesis fija.
- Brechas edéntulas largas (con o sin extensión distal).
- Después de extracciones recientes.
- Necesidad de estabilizar en forma bilateral.
- Pérdida excesiva de hueso residual.
- Consideraciones de anclaje.
- Necesidad de pilar posterior.

Contraindicaciones

Sánchez Giménez (2016) indica las siguientes contraindicaciones:

- Reabsorción del hueso alveolar.
- Paciente presenta alergias dependiendo del material que se realice la prótesis.

- Condiciones negativas del terreno protésico.
- Dientes pilares con pronóstico reservado.
- Brechas edéntulas cortas.
- Alto índice de caries y escasa higiene bucal.
- Consideraciones económicas.

Farias (2015) argumenta que las partes de la prótesis son algunas, cada una con su función en específico:

- a- Conector mayor:** Es la unidad de una prótesis parcial removible que conecta las partes de un lado de la arcada dental a las del otro lado. Sus principales funciones son proporcionar la unificación y rigidez de la prótesis.
- b- Conector menor:** Es la unidad de la prótesis parcial que conecta a otros componentes (es decir, retenedor directo, retenedor indirecto, rejilla de la base de prótesis, etc.) al conector mayor. El principio funcional de los conectores menores son proporcionar la unificación y rigidez de la prótesis.
- c- Retenedor directo:** Es la unidad de la prótesis parcial que proporciona la retención en contra de la fuerza de desalajo. Un retenedor directo que comúnmente se llama "cierre" o "gancho" y se compone de cuatro elementos, de un apoyo, un brazo de retención, un brazo recíproco y un conector menor.
- d- Retenedor indirecto:** Es la unidad que evita o resiste el movimiento de rotación de la base de la prótesis sobre los pilares.
- e- Base de prótesis:** Es la unidad de una prótesis parcial (rejilla + extensión del acrílico) que cubre los rebordes alveolares residuales y donde se instalan los dientes artificiales

Toma de impresión anatómica

Según Fernandez (2012) los siguientes pasos para la toma de impresión anatomica son:

- **Porción y mezcla:** El alginato debe ser mezclado en una taza flexible de caucho con una espátula grande, ambos implementos deben estar limpios, el espatulado rápido contra las paredes de la taza debe ser realizado durante el tiempo recomendado por el fabricante (generalmente es de 1 minuto).

- **Cubetas para la impresión:** Estas pueden ser rígidas y de tamaño suficiente para permitir la ubicación de una masa adecuada de material, debe existir un espesor de por lo menos 3 mm e idealmente debe ser uniforme en toda la impresión, condición difícil de cumplir con cubetas que no sean individuales; es importante que la impresión quede retenida de manera firme en la cubeta sobre todo durante su retiro.
- **Llenado de cubeta:** Al llevar el alginato a la cubeta debemos hacerlo por capas y evitando el atrapamiento del material con burbujas de aire, procurando que el material atraviese los orificios de la cubeta, favoreciendo a la retención del mismo.
- **Introducción de la cubeta:** Se retira la mejilla hacia el lado opuesto, con la ayuda del dedo índice del operador, al mismo tiempo que se hace rotar la cubeta para introducirla al otro lado, la misma que será puesta en posición de asentación.
- **Asentamiento de la cubeta:** Debe hacerse de atrás hacia adelante.
- **Movimientos musculares:** Manteniendo la cubeta en posición y antes de que se produzca la gelación o endurecimiento del material, se procede a realizar ciertos movimientos de labios, de los carillos y en especial de la lengua, para
- **Mantenimiento de la cubeta en la boca:** Luego de realizados los movimientos musculares, se mantiene inmóvil la cubeta por 3 minutos.
- **Retiro y lavado de la impresión:** Esta debe ser retirada de la boca, con ciertos movimientos anteriores y posteriores, luego esta impresión debe ser llevada a un chorro de agua para su lavado; con lo cual se elimina restos de saliva y facilita el chequeo de la impresión.

Modelos de estudio

Fernandez (2012) argumentan lo siguientes pasos para la elaboración de modelo de estudio:

- En la mayoría la porción es de 3 o 4 medidas de yeso por 1 de agua
- Colocar yeso, agua en la taza y saturar
- Agitar con la espátula y evitar grumos

- Colocar la tasa sobre el vibrador protegido por el plástico
- Se coge la impresión y se comienza a colocar el yeso preparado sobre la impresión, realizando movimientos vibratorios para así evitar la formación de burbujas de aire.
- Colocación de yeso hasta cubrir toda la impresión
- Formación del sócalo y dejar fraguar el modelo vaciado.
- Retiro del modelo (impresión – modelo).

2.7.5 Diseño de la prótesis

Sánchez Giménez (2016) sugiere que: “La clase IV de Kennedy es la edentación bilateral anterior. Las posibilidades terapéuticas son iguales que en la clase III” (p. 27). Es una clasificación única en prótesis parcial removible que no tiene modificación alguna, indicada para pacientes edéntulos parcial, con ausencias de los dientes incisivos inferiores o incisivos superiores.

Retenedor circunferencial simple y doble

Como menciona Cracken (2013): “El retenedor circunferencial simple y doble es usado en las clase III y IV de Kennedy” (p. 49). En el retenedor circunferencial la placa y el apoyo oclusal forman una sola unidad. El plano guía y el apoyo se tallan en la misma cara proximal de la pieza dental pilar. El extremo distal del brazo retentivo se ubica por debajo del ecuador dentario. Y la totalidad del brazo recíproco se ubica por encima del ecuador dentario. Así mismo como lo determina Sosa (2016), el retenedor circunferencial doble o también llamado gemelo se utiliza en oposición a un hemiarco desdentado ha extensión distal, junto con un RPI y un retenedor indirecto que se oponga a la rotación de la prótesis, generalmente ubicado en cingulo de canino.

Registro de mordida

Marín y Fernández (2015) menciona los protocolos para el registro de mordida:

- Llevar el rollo a la boca del paciente.
- Indicar al paciente que cierre lentamente guiándolo con los dedos del medio, que sube el labio superior y los índices, que bajan el labio inferior.

- Cuando se quiere avanzar la mandíbula, se colocan los pulgares por detrás del mentón, y por delante cuando se quiere retruir.
- Se comprueba la mordida colocándola sobre los modelos de yeso y se recortan los excesos vestibulares de cera, antes de fijarlo en el articulador.

Selección de forma y color de los dientes de acrílico

Según indica Misch (2015) “Para la forma de los dientes debe tener en cuenta los tres tipos faciales: rostro triangular, cuadrado y ovoide” (p.68). Al elegir un color de dientes no se elige un color universal para una persona, sino un tono que esté acorde con la edad del paciente y con el grupo étnico. Incluso los dientes naturales no tienen un color uniforme, hay diferencia en la luminosidad, por el espesor de la dentina; y varía si es el tercio incisal, tercio medio o el tercio cervical. Así mismo, Siñani Mamani (2014) indica que es una prótesis dental parcial que cubre una porción menor de la boca, debido a la robustez de su parte metálica de cromo-cobalto. Es una prótesis más cara que la convencional de resina acrílica y necesita siempre de dientes naturales donde agarrarse y ganar apoyo.

Prueba de encerado

Michelsen, Olivaria y Astudillo (2015) indica que en la prueba de encerado se realiza la prueba de los dientes en ceras, revisando la línea media, línea de sonrisa, relación de contorno y oclusión, se corrigen las imperfecciones y se envían al laboratorio dental, solicitando el procesado y pulido de la prótesis.

Colocación y entrega de la prótesis

Como indica Romero Mora, Merchán Zelaya (2017), en la colocación y entrega de la prótesis se corrigen los puntos de excesiva presión e imperfecciones del pulido, hasta que se coloque sin dolor, prestando atención al sellado, retención y estabilidad de la prótesis dental, se verifica y ajusta la oclusión mediante la utilización de papel articular.

Prótesis parcial removible de cromo cobalto

Según indica Siñani Mamani (2014), la prótesis parcial removible de cromo cobalto es una prótesis dental parcial que cubre una porción menor de la boca, debido a la robustez de su parte metálica de cromo-cobalto. Es una prótesis más cara que la convencional de resina acrílica y necesita siempre de dientes naturales donde agarrarse y ganar apoyo.

Preparación biomecánica de la boca

Según Rendón (2006) menciona que al hacer una prótesis removible se requerirá de soporte que le brinden los dientes pilares a través de descansos oclusales. Éstos son los lechos que se preparan en las superficies de los dientes, los cuales, según su ubicación se les denomina descansos oclusales, lingual, palatino, incisal o cingular. El apoyo oclusal es una prolongación rígida de la prótesis parcial removible que se asienta sobre los descansos y transfiere a los dientes pilares las fuerzas que se ejercen sobre la prótesis.

Impresión definitiva

Siñani Mamani (2014) señala los siguientes pasos para la impresión definitiva:

La técnica es diferente, dependiendo de la marca comercial y la consistencia.

- Se coloca la cantidad de base que indique el fabricante sobre una loseta de cristal y se le da forma de tortilla.
- Se coloca la cantidad de reactor sobre la masa y se incorpora con la espátula por 12 segundos.
- Después se mezcla con los dedos hasta lograr homogenizar la masa, el color base y reactor deben estar un solo color.
- Luego se une base y catalizador en una loseta para hacer una mezcla con la espátula de cemento y colocar sobre el material pesado que antes ya se ha tomado impresión para determinar mejor los detalles.

Diseño de la prótesis

Según Sánchez Giménez (2016), la clase III de Kennedy es la edentación unilateral que por distal presenta dientes que no sirven de pilar de la prótesis. En las clases III se puede usar prótesis fija o removible, pero si la brecha es extensa la prótesis será removible y con apoyo dentario y mucoso simultáneamente.

Conector mayor: cinta palatina media

Como detalla Sosa Guzmán (2016), el conector mayor o cinta palatina media esta indicada en clase III y I de Kennedy, dentosoportadas, sin ausencia de dientes anteriores, es apenas

perceptible por la lengua, fina y delgada con una mejor adaptación en el paladar, teniendo retención directa de un extremo al otro extremo de la arcada.

Apoyo oclusal en premolar y molar

Como lo indica Sosa Guzmán (2015), el apoyo oclusal en premolar y molar tienen ciertas características tanto en la elaboración en premolares y molares, como: forma triangular redondeada con el vértice dirigido hacia el centro de la superficie oclusal. En sentido mesiodistal debe estar entre un tercio y un medio de la corona. En el sentido buco lingual/palatino debe ser de un mínimo de 2,0 a 2,5 mm y un máximo de 1/3 de la corona o un 1/2 de la distancia intercuspeada. Una profundidad de esmalte (1 a 1,5 mm). Así mismo Sánchez Giménez (2016) menciona que “Se usa cuando la zona más retentiva del diente está en la superficie proximal del diente adyacente a la brecha” (p. 28).

Prueba de armazón metálico

Según Herbert (2014) el armazón metálico de la prótesis removible se coloca en el paciente y se ajustan perfectamente los retenedores a los dientes pilares sin que ejerzan demasiada presión, se corrobora que tenga una adecuada retención y estabilidad en boca, los descansos oclusales deben ajustarse correctamente en su nicho, una vez ajustado el armazón metálico se colocan los rodillos de cera previamente reblandecida para determinar la altura y oclusión del paciente para poder seguir con el siguiente paso en el laboratorio.

Registro de mordida

Como menciona Shillingburg Macgivney (2015), en el registro de mordida se debe ablandar la cera en la llama una hoja de parafina, hacer un rollo de 1 cm de espesor, aproximadamente, esto dependerá de la anomalía a tratar y la técnica que se vaya a emplear, conformarlo y adaptarlo sobre el modelo inferior, debe ir según los espacios edéntulos que hayan, llevar el rollo a la arcada del paciente, readaptarlo y marcar la línea media. Indicando lo siguiente:

- Indicar al paciente que cierre lentamente guiándolo con los dedos del medio, que sube el labio superior y los índices, que bajan el labio inferior.
- Cuando se quiere avanzar la mandíbula, se colocan los pulgares por detrás del mentón, y por delante cuando se quiere retruir.

- Se comprueba la mordida colocándola sobre los modelos de yeso y se recortan los excesos vestibulares de cera, antes de fijarlo en el articulador.

Prueba de prótesis en cera

Según Romero y Merchán (2017), en la prueba de dientes en cera, lo más importante es valorar si los dientes de la PPR se han montado sobre cresta o no. En prótesis removible parcial, es conveniente montar los dientes de resina sobre cresta para mantener una buena estabilidad de la prótesis mientras el paciente mastica. Si no se montan sobre cresta, cuando el paciente mastique se producirá un movimiento de vaivén alrededor de un eje que pasa por la cresta produciendo una pérdida de estabilidad de la prótesis y aflojamiento del gancho o del anclaje contralateral.

Entrega y adaptación de la prótesis

Como lo puntualiza Romero y Merchán (2017): “Antes de instalar definitivamente la prótesis, se instruye al paciente en cuanto a la colocación y remoción. Se recomienda dormir sin la prótesis, para que los tejidos blandos estén libres de presión” (p. 26).

Concluyendo que la adaptación de la prótesis tiene un sin número de indicaciones para poder manejar la prótesis en el momento de tenerla en la boca, cargar la prótesis no es fácil porque cuando el paciente no está acostumbrado a tener algo nuevo dentro de la boca, el paciente se le va a dificultar el mantenimiento de la misma. Por eso es recomendable no tenerla puesta cuando duerme porque la encía no se oxigena lo suficiente.

Cuidado e higiene de la prótesis

Como lo define Romero y Merchán (2017), los retenedores, los apoyos y los conectores mayores y menores de la PPR pueden constituirse en trampas para los restos alimenticios y la placa dental. Los depósitos orgánicos e inorgánicos producen manchas y olores desagradables en bases acrílicas. Por tanto, la higiene oral debe ser adecuada y es esencial una información apropiada a los pacientes con respecto a las medidas de higiene oral. Los métodos más comúnmente usados para el cuidado de la prótesis incluyen limpieza con cepillo y jabón suave, la inmersión en agentes limpiadores disponibles comercialmente y el uso de productos caseros como el hipoclorito diluido o vinagre para remover pigmentos y cálculos periodontales.

2.8 Cirugía Oral

Indicaciones de la cirugía oral

Según Raspall (2006) menciona que la extracción dentaria está indicada en un sinnúmero de casos donde ya no hay otro tipo de tratamiento que pueda mantener el diente en boca, entre los que tenemos: caries severa, que no permite su restauración, necrosis pulpar en dientes no susceptibles de tratamiento endodóncica, enfermedad periodontal avanzada, motivos ortodóncicos, dientes temporales sobrerretenidos, dientes retenidos y supernumerarios y fracturas de raíces. Así mismo Sarria y Hernandez (2015) indic que el síntoma de caries dental extensa es que presenta dolor espontáneo y provocado, ya que ha llegado a la pulpa produciendo inflamación en este órgano pero conserva su vitalidad, conllevando a ser una indicación de extracción dentaria para disminuir signos y síntomas al paciente adolorido.

Estudio preoperatorio

Donado y Martínez (2014) muestra que: “El objetivo principal de la evaluación preoperatoria es identificar los factores de riesgo modificables del paciente y optimizar los cuidados postoperatorios” (p. 27). Así mismo Hupp, Ellis y Tucker (2015) detalla que se recogen datos principales como: datos biográficos, motivo de consulta y su historia, antecedentes médicos personales, antecedentes médicos familiares y sociales, revisión por sistemas, examen físico y análisis de laboratorio e imágenes radiográficas.

Desde mi punto de vista el examen físico del paciente dental se centra en la cavidad oral y en menor grado, en la región maxilofacial. Por lo general, en el examen físico de las diferentes partes del cuerpo se utiliza uno de los siguientes métodos de evaluación o más de uno: inspección, palpación, percusión y auscultación. En la región oral y maxilofacial hay que realizar siempre inspección.

Estudio radiográfico

Monti (2017) detalla que “La Radiología es un medio diagnóstico fundamental en Cirugía Bucal. En algunos procesos complementan la historia y la exploración del paciente confirmando la sospecha clínica o aportando nuevos datos que sirven para asegurar el diagnóstico” (p. 1-2). Así mismo Moya (2014) indica que la ortopantomografía muestra una visión general de las estructuras de la boca, útil en diagnóstico para cirugía bucal, siendo

excelente examen complementario fijando 4 regiones para diagnóstico como es región dentoalveolar, maxilar, mandibular y complejo Articulación TemporoMandibular (ATM).

Preparación del instrumental

Sarría y Hernández (2015) define que: “El instrumental quirúrgico es el conjunto de elementos utilizados en los procedimientos quirúrgicos. Los instrumentos se diseñan para proporcionar una herramienta que permita al odontólogo realizar una maniobra quirúrgica básica” (p. 3). Continuando con la mención del autor anterior indica que el concepto de materiales quirúrgicos comprende el conjunto de herramientas, sustancias, aparatos y dispositivos necesarios para el cirujano para poder realizar las técnicas operatorias. Debe tener el procedimiento de desinfección, esterilización con su respectiva asepsia para evitar infección de algún tipo y brindar una atención con éxito.

Protocolo quirúrgico

Anestesia infiltrativa

Como lo detalla Moreira (2015), la anestesia infiltrativa o también llamada anestesia periapical suprapariosteal es la técnica anestésica que se utiliza con más frecuencia en la práctica odontológica. Este tipo de técnica consiste en inyectar el anestésico alrededor de las terminaciones nerviosas” (p. 66). Así mismo, como lo sugiere Villafuerte (2014), este método anestésico permite el bloqueo de los nervios sensoriales en una zona específica. Lo hace mediante la introducción de la solución anestésica a través del hueso. Al ser el maxilar superior más poroso, será esta la zona donde resulte más eficaz, siendo más complejo su uso en la mandíbula ya que esta es más compacta.

Anestesia troncular

Fuentes Pamela y Curiqueo Fernando (2015) indica que la anestesia troncular, locorregional o por bloqueo nervioso se caracteriza por el bloqueo de un nervio periférico para conseguir una anestesia del territorio inervado por él. Consiste en infiltrar un anestésico local en la proximidad de un tronco nervioso para insensibilizar su territorio distalmente.

La técnica directa de anestesia troncular se realiza en un solo tiempo y se obtiene la anestesia primero del nervio alveolar inferior y después la del nervio lingual. El paciente debe estar sentado, con la cabeza ligeramente inclinada y con apertura bucal máxima.

Sindesmotomia

Según Palma y Sánchez (2014), la sindesmotomia o llamado también como despegamiento de la encía, consiste en la liberación de los ligamentos que unen el diente a la encía, para evitar un desgarramiento de ésta. Se realiza recorriendo todo el surco gingival dentario con el sindesmotomo/periostotomo.

2.8.10 Luxación con elevador recto

Donado y Martínez (2014) define que “Mediante los movimientos de luxación, podemos conseguir la rotura de todos los ligamentos periodontales. Los movimientos para realizar la luxación difieren si se realizan con botadores rectos o angulados” (p. 30). Con los botadores rectos los movimientos son: efecto cuña, palanca con el borde lateral del elevador recto

Aprehensión del diente mediante fórceps y extracción del alveolo

Según Hupp, Ellis y Tucker (2015), la aprehensión del diente mediante fórceps y extracción del alveolo, consiste en la introducción de las valvas del fórceps lo más profundamente sobre el diente para cogerlo a nivel del cuello dentario, para la posterior extracción sacándolo del alveolo, con mucho cuidado de desgarrar o romper alguna tabla” (p. 10).

Curetaje alveolar e irrigación del alveolo con suero fisiológico

Vergara (2015) especifica que “Se da el uso de irrigantes locales, tales como el suero fisiológico o la solución salina podrían limpiar la zona al remover detritus y restos bacterianos por arrastre, luego de haber limpiado con la curetas” (p 2-3).

Sutura continua

Como menciona Sánchez (2016), la sutura continua está indicada en grandes incisiones de rebordes, es más rápida que dar puntos independientes a lo largo de la incisión pero presenta el riesgo de que se abra la herida por la fractura del hilo o la dehiscencia de los bordes. Se inicia realizando un punto simple y tras anudarlo con la aguja se vuelve a atravesar los dos lados de la incisión.

Ventajas

Felzani (2015) detalla que: “Constituye a la cicatrización de la herida, mantiene la encía separada unida para evitar lesión de los tejidos blandos, permite la vitalidad de los tejidos unidos” (p. 5).

Desventajas

Como lo menciona Felzani (2015), si se rompe un trozo de hilo se puede desatar toda la sutura, generan tensión lateral sobre los bordes de las heridas, puede provocar isquemia y posterior necrosis de los bordes de la herida, favorece la propagación de los microorganismos a lo largo de toda la herida.

Colocación de gasa encima de la herida

Vergara (2015) argumenta que: “La colocación de apósitos o cuerpo de gasa actúan como barrera física para mantener el alvéolo obturado impidiendo la exposición de las terminaciones nerviosas óseas al ambiente, aunque en unos casos pueden reaccionar como cuerpo extraño retardando el periodo de cicatrización” (p. 4). Así mismo como lo menciona Donado y Martínez (2014), muerda suavemente la gasa que el médico le ha colocado sobre la zona de la herida para mantener la presión. Humedezca la esponja de gasa con agua si comienza a secarse. Intente mantener una presión constante en intervalos de 45 a 60 minutos y repita tantas veces como sea necesario o hasta que disminuya la hemorragia. Cambie la gasa según sea necesario.

Retirada de puntos de sutura

Raspall Guillermo (2006) indica que: “Las suturas se dejan en boca durante 5 - 7 días. Después pueden causar irritación y contaminación del tejido subyacente, el punto se corta con tijeras de punta fina aguda a nivel de la encía hacia la línea de sutura” (p. 63).

Indicaciones Postoperatorias

Suárez (2015) indica lo siguiente protocolos para las indicaciones postoperatorias:

- Mantenga la cabeza elevada e intente disminuir su nivel de actividad lo más posible.
- Evite utilizar enjuagues bucales que contengan alcohol, ya que estos pueden irritar la herida.
- Coloque compresas frías en las zonas del rostro cercanas al lugar de la extracción para controlar la inflamación.
- Tome todos los medicamentos recetados según las indicaciones.
- Intente comer alimentos más blandos, preferentemente ricos en proteínas.
- Beba abundante cantidad de líquidos para mantenerse hidratado.
- Si fuma, evite hacerlo durante los próximos 3 a 4 días, ya que este hábito aumenta sus posibilidades de desarrollar alveolitis seca e inflamación.

Tratamiento Farmacológico

Como indica Polit (2016), la amoxicilina se lo administra como tratamiento antibiótico, siendo una indicación del protocolo de cirugía bucal, como prevención de infecciones, actuando ante gérmenes gram positivos aerobios y algunos anaerobios. Siendo de primera elección la amoxicilina de 500 mg vía oral, cada 8 horas por 7 días, caso contrario si hay presencia de alergia se procede a descartar. Así mismo, Perdomo (2016) detalla que el ibuprofeno es un AINE con acciones antiinflamatorias, antipiréticas y analgésicas muy potentes. Es un analgésico efectivo. Una sola dosis de 400 mg cada 4/6 horas por 5 días. Hay que tener en cuenta no ser alérgico a los AINES.

CAPÍTULO III

3 METODOLOGÍA

3.1 Modalidad de trabajo

Sistematización Práctica

3.2 Métodos

La rehabilitación se realizó en un paciente de 20 años de edad en las clínicas Odontológicas de la Universidad Particular San Gregorio de Portoviejo, mediante un diagnóstico previo de acuerdo al formulario 033 del Ministerio de Salud Pública.

Se continuo a darles las indicaciones respectivas sobre el trabajo de Titulación Sistematización Practica, una vez dada la explicación el paciente aceptó inmediatamente a someterse al tratamiento; para esto se le pidió firmar el acta de consentimiento Informado.

Todos los procedimientos fueron realizados en las clínicas Odontológicas de la Universidad San Gregorio de Portoviejo, bajo la Supervisión de los Docentes encargados de las diferentes especialidades, cada tratamiento fue realizado basándose en protocolos establecidos.

3.3 Protocolo de tratamiento

Diagnostico

Formulario 033 del MSP

Inspección

Palpación

Percusión

Auscultación

Radiografías: Panorámicas, peri apicales.

Periodoncia

Historia clínica

Sondaje periodontal (ver Figura 6)

Estudios radiográficos (ver Figura 7)

Tratamiento periodontal

Detartraje en las piezas anteriores y posteriores superiores e inferiores con la curetas 1; 2, 3; 4 y 11; 12, 13; 14 (ver Figura 8)

Gingivoplastia en los incisivos superiores (ver Figura 9)

Técnica de cepillado con pasta profiláctica (ver Figura 10)

Tratamiento farmacológico (ver Figura 11)

Cirugía Bucal

Preparación del instrumental (ver Figura 12)

Protocolo quirúrgico (ver figura 13)

Anestesia infiltrativa (ver Figura 14)

Sindesmotomía (ver Figura 15)

Luxación con elevador recto (ver Figura 16)

Sutura continua (ver Figura 17)

Endodoncia

Diagnostico endodóntico (ver Figura 18)

Anestesia (ver Figura 19)

Aislamiento del campo operatorio (ver Figura 20)

Acceso cameral (ver Figura 21)

Conductimetría (ver Figura 22)

Preparación biomecánica (ver Figura 23)

Irrigación activada manualmente (ver Figura 24)

Condensación de conductos radiculares (ver Figura 25)

Operatoria Dental

Aislamiento absoluto del campo operatorio con dique de goma y clamp (ver Figura 26)

Apertura y preparación cavitaria con fresa redonda pequeña, mediana o grande. (ver Figura 27)

Colocación de ácido grabador por 20 segundos. Lavar y secar por 20 segundos (ver Figura 28)

Colocación del bonding y fotocurado (ver Figura 29)

Aplicación de resina capa por capa y fotopolimerización (ver Figura 30)

Pulido y alisado (ver Figura 31)

Prótesis fija

Se realizó el protocolo para la elaboración de los elementos protésicos que reemplazaran las piezas número:

Impresiones de diagnóstico (ver Figura 32)

Modelos de diagnóstico (ver Figura 33)

Encerado (ver Figura 34)

Corona E. Max (ver Figura 35)

Preparación (ver Figura 36)

Coronas provisionales (ver Figura 37)

Toma de provisional (ver Figura 38)

Técnica de impresión definitiva de doble hilo (ver Figura 39)

Toma de impresión definitiva (ver Figura 40)

Silicona de adición (ver Figura 41)

Prótesis parcial Removible de cromo y acrílico

Toma de impresión anatómica (ver Figura 42)

Modelo de estudio (ver Figura 43)

Diseño de la prótesis (ver Figura 44)

Registro de mordida (ver Figura 45)

Selección de forma y color de los dientes de acrílico (ver Figura 46)

Preparación biomecánica de la boca (ver Figura 47)

Impresión definitiva (ver Figura 48)

Diseño de la prótesis (ver Figura 49)

3.4 Ética

Para efectuar esta labor primero consultamos con el paciente para contar con su participación en el trabajo de sistematización de práctica, se manifestó en qué consistía la rehabilitación oral integral, también se dio a conocer que la información obtenida

sería anónima y que sería empleada con fines investigativos; como último punto se pidió al paciente que firmara el acta de consentimiento informado como señal de que acepta participar en el trabajo de Sistematización de práctica.

3.5 Marco Administrativo

Recursos.

Humanos.

Autor.

Tutor de Titulación.

3.6 Materiales

Caja de guantes

Caja de mascarillas.

Caja de radiográficas.

Campos operatorios.

Torundas de algodón.

Lápiz bicolor.

Borrador.

Bolígrafo.

3.6.1 Materiales para Periodoncia

Cepillo profiláctico

Pasta profiláctica

Cubetas desechables

Flúor neutro en gel

3.6.2 Materiales para Operatoria

Fresas de diamante redonda número 1157, fresa troncocónica número 170 y fresa de 12 filos 7664.

Ácido fosfórico al 37%

Bonding

Aplicaciones de bonding

3.6.3 Materiales para Cirugía

Agujas cortas.

Gasas.

Suero fisiológico (solución salina al 0.9%).

Cartuchos de anestésicos con vaso constricción (Lidocaína al 2% con

Epinefrina de 1: 80,000).

3.6.4 Materiales para Endodoncia

Limas K de acero inoxidable 25mm.

Conos de gutapercha 25mm.

Cartuchos de anestésicos con vaso constricción (Lidocaína al 2% con

Epinefrina de 1: 80,000).

Diques de goma látex.

Hipoclorito de sodio al 2.5%.

Succionadores de plástico.

Jeringas de 3cm.

Agujas navitve.

Radiografías periapicales.

3.6.5 Materiales para prótesis removible de cromo Cobalto

Alginato.

Yeso piedra.

Láminas de cera.

Material de impresión silicona.

Rodetes de cera.

Fresas.

3.7 Tecnológicos

Computadora.

Pen drive.

Impresora.

CD.

3.8 Presupuesto

El trabajo de titulación: sistematización de prácticas tuvo un costo de \$836.24.

3.8.1 Tabla de presupuesto (anexo 3)

3.9 Cronograma (anexo 4)

CAPÍTULO IV

4 RESULTADOS

La rehabilitación oral integral del paciente fue realizada siguiendo todos los protocolos de cada rama de odontología; la eliminación de placa bacteriana mediante la terapia básica periodontal mejoro un poco el estado de salud gingival del paciente, pero se tuvo que hacer de segunda instancia el tratamiento quirúrgico como es la gingivoplastía para un resultado positivo en la estética.

Se realizaron las restauraciones, las cuales fueron efectuadas con resinas en las piezas que representaban caries, el resultado fue satisfactorio controlando la oclusión para que no existan puntos de contactos altos, quedando así una buena función masticatoria.

Los dientes con fracturas coronales fueron extraídos sin dificultad, cicatrizaron correctamente para luego colocar las prótesis de cromo cobalto y acrílico las cuales fueron adaptadas y esta manera impedimos la extrusión o desplazamiento coronal de las piezas antagonistas y a su vez mejoro las funciones estéticas, masticatorias y fonéticas del paciente.

Las piezas dentales que fueron diagnosticadas para prótesis fija fueron sometidas a tratamiento Endodóntico culminándolas con éxito sin ninguna complicación, y se le colocaron coronas de EMAX, las cuales fueron terminadas cumpliendo con las necesidades estéticas y funcionales del paciente.

Los resultados obtenidos mediante la rehabilitación oral integral fueron satisfactorios tanto para la autora como para el paciente, ya que se cumplió con el plan de tratamiento acordado, mejorando en el paciente su función masticatoria y la estética dental, así como su autoestima y confianza, evidenciada en el paciente como la alegría de haber recuperado una sonrisa linda y saludable.

Bibliografía

- López Peña Miguel. (2016). Odontología estética. *Scielo Revista*, 1-2.
- Aguilar Castro, Morales Matta. (2014). Consideraciones actuales en la utilización de coronas unitarias libres de metal. *Revista Estomatológica Herediana*, 3-5.
- Alberto, F. C. (2013). *Compendio de periodoncia* . España : Panamerica .
- Aldana Caicedo. (2016). Toma de impresiones en prótesis fija. *Scielo Revista*, 1-3.
- Almaguer Flores Argelia. (2018). *Ecología oral*. México: Manual Moderno.
- Altamirano Sepúlveda. (2014). Prótesis fija generalidades. *Revista Javeriana* , 1-4.
- Baca García Pablo. (2016). Control mecánico de biopelículas orales. *Intramed Revista*, 2-5.
- Barrancos Money Julio. (2014). *Operatoria Dental*. Buenos Aires: Panamericana.
- Bascones A, Caballero A. (2015). Principales patógenos periodontales. *Scielo Revista*, 1-2.
- Bautista Romera Pablo. (2016). Desplazamiento gingival en fija. *Revista Javeriana*, 2-5.
- Bedoya Botero. (2016). Determinantes del diagnóstico periodontal. *Scielo*, 4-6.
- Bejarano Tristán. (2017). Prótesis Parcial Removible. *Acta Odontológica*, 2-6.
- Buelvas Acevedo . (2014). Detartraje dental. *Revista VITIS*, 3-5.
- Carl Misch. (2015). *Prótesis Dental*. España: ELSEIVER.
- Carrillo Martínez . (2017). Principios básicos en operatoria dental. *Acta Odontológica*, 1-4.
- Carvajal, G. (2018). Protesis Provisionales en fijas . *Actas Odontológicas* , 1-3.
- Conciecao, & Nocchi. (2014). *Odontología Restauradora Salud y Estética*. Argentina: Médica Panamericana.
- Cracken Alan. (2013). *Prótesis Parcial Removible*. México: MASSON.
- Dabeida Santacoloma. (2016). Caries dental. *Javeriana Odontológica*, 2-4.
- Diez-Perez R., C.-B. X. (2016). cirugía plastica periodontal en dientes del sector anterior . *Scielo*.
- Donado, M. (2014). *Cirugia Oral Patologia Oral y tecnica* . Barcelona: ELSEIVER MASSON .

- Donado, Martínez. (2014). *Cirugía Oral Patología Oral y Técnica*. Barcelona: ELSEIVIER MASSON.
- Enrile de Rojas Francisco, S. A. (2015). Colutorios para control de placa y gingivitis. *RCOE* , 6-7.
- Enrile de Rojas Francisco, Santos Alemany Antonio. (2015). Colutorios para control de placa y gingivitis. *RCOE Revista*, 6-7.
- Ezio. (2013). *La prótesis fija con líneas terminales verticales. un abordaje racional a la clínica y al laboratorio*. Venezuela : AMOLCA.
- Ezio. (2013). *La prótesis fija con líneas terminales verticales. Un abordaje racional a la clínica y al laboratorio*. Venezuela: AMOLCA.
- Farias Nieto Arcelino. (2015). La prótesis parcial removible en la odontología actual. *Revista Acta Odontológica*, 2-4.
- FDI. (2015). El desafío de las enfermedades bucodentales. *Atlas de Salud Bucal*.
- Felzani Ricardo. (2015). Suturas en el área de cirugía bucal. *Acta Odontológica Venezolana*, 5-6.
- Fermín Carranza Alberto. (2013). *Compendio de Periodoncia*. España: Panamericana.
- FERNANDEZ, L. (2012). *Prótesis Parcial Removible*. Lima: Savia.
- Ferracane Codon. (2016). Resinas compuestas. *Revista Javeriana*, 1-4.
- Fuentes Pamela, C. F. (2015). Anestesia Local Odontologica . *Odontoestomatologica Javerina* , 1-3.
- Fuentes Pamela, Curiqueo Fernando. (2015). Anestesia local odontológica. *Revista Odontoestomatológica Javeriana*, 1-3.
- Fulgencio Sánchez . (2016). *Nociones del tratamiento conservador* . España: Editorial Área de Innovacion y Desarrollo 3Ciencias.
- Fulgencio Sánchez Giménez. (2016). *Manual básico de cirugía oral para el odontólogo*. México: 3Ciencias Editorial.
- Gabriela, R. (2017). Agentes Selladores En Endodoncia. *Revista Intramed* , 2-4.
- Givens Carvajal . (2018). Prótesis Provisionales en Fija. *Actas Odontológicas*, 1-3.
- GOLDBERG, S. &. (2013). *Endodoncia Técnica y Fundamentos* . Buenos Aires: Panamericana.

- Gómez Pino Samuel. (2015). Estabilidad dimensional de las impresiones en prótesis fija. *Revista Nacional de Odontología*, 1-4.
- Guillermo, R. (2006). *Cirugía Maxilofacial* . Madrid : Panamerica .
- Gunnar. (2013). *Endodoncia*. México: El Manual Moderno.
- Gunnar. (2013). *Endodoncia*. Mexico: El manual Moderno .
- Gutiérrez Brito Ximena. (2015). Cementación: Ionómero de Vidrio. *Revista Odontológica de Venezuela*, 3-4.
- Harpenau, K. S. (2013). *Periodoncia e implantología Dental de Hall: toma de decisiones*. Mexico: Manual Moderno.
- Harpenau, Kao, Lundergan, Sanz. (2013). *Periodoncia e Implantología dental de Hall: Toma de decisiones*. México: Manual Moderno.
- Heredia Veloz David, A. C. (2017). *Eficacia Antibacteriana de selladores endodonticos*. Buenos Aires : Panamericana .
- Heredia Veloz David, Abad Coronel Dunia. (2017). Eficacia antibacteriana de selladores endodónticos. *Revista Estomatológica Herediana*, 2-4.
- Horacio Rossi Guillermo. (2014). *Atlas de Odontología restauradora y periodoncia*. Buenos Aires: Panamericana.
- Hupp J, Ellis E, Tucker M. (2015). *Cirugía Oral y Maxilofacial*. España: ELSEIVER.
- Internacional, F. D. (2015). El desafío de las enfermedades Bucodentales. *FDI*, 9-10.
- Javier Enrique Botero, R. A. (2015). Diagnostico Microbiologico: Su Importancia en el tratamiento y pronostico periodontal. *Revista Facultad de Odontologia Universidad de Antioquia*.
- José Luis Fernández. (2015). *Periodoncia Clínica*. España: Sociedad Española de Periodoncia.
- Kenneth, H. L. (2016). *Cohen, Vias de la Pulpa* . España : Elseiver Mosby .
- Kenneth, Hargreaves, Louis. (2016). *Cohen. Vías de la pulpa*. España: Elseiver Mosby.
- Knudsen Murillo Gina. (2014). Amelogénesis . *ODOVTOS Dental*, 2-4.
- Lidia Sarría, Yaima Hernández. (2015). Cirugía bucal. *Revista Scielo*, 1-4.
- Lindhe, J. (2014). *Periodontología Clínica e Implantología Odontológica*. Buenos Aires: Panamericana.

- Manuel Villafuerte Botano. (2014). *Anestesia en Odontología*. Madrid: Bristol-Myers Editorial.
- Marcela Monti Lima. (2017). Estudio radiográfico en cirugía bucal. *Revista Española de Cirugía oral y maxilofacial*, 1-3.
- María Beatriz Ferro. (2014). *Fundamentos de la Odontología*. Bogotá: Universidad Pontificia Javeriana.
- Marín Manso, Fernández Yala. (2015). Registro de mordida. *Scielo Revista*, 2-3.
- Márquez Ramos Juan. (2014). Biomecánica de los tejidos periodontales. *Kiru Revista*, 2-5.
- Martínez. (2013). *Anestesia Bucal*. Argentina: Panamericana.
- Miguel MoreiraTorres. (2015). *Tratado de Anestesia odontológica*. España: ARAN Ediciones.
- Milleding Suárez. (2014). *Prótesis Fija*. México: MASSON Editorial.
- Moya Villaescusa Manuel. (2014). *Prácticas Odontológicas*. Sevilla: ELSEIVER.
- MSP. (2015). Guia Practica Clinica Caries. En MSP, *Guia Practica Clinica Caries*. Quito.
- Olmos, P., Álvarez, R., & Massa, F. (2013).
- OMS. (Abril de 2012). *Salud Bucodental*. Obtenido de Salud Bucodental: <https://www.who.int/mediacentre/factsheets/fs318/es/>
- Palma, A., & Sánchez, F. (2014). *Técnicas de ayuda odontológica y estomatológica*. Madrid: España: Paraninfo Ediciones.
- Peña Mario. (2017). Técnica y sistemática de la preparacion fija. *Intramed Revista*, 1-4.
- Percy. (2013). *Preparaciones para prótesis fija*. Venezuela: AMOLCA.
- Percy. (2016). *Preparaciones para protesis fija*. Venezuela : AMOLCA.
- Perdomo Sánchez . (2016). AINES en cirugía bucal. *Intramed Revista*, 2.
- Pinault Chiche Alain. (2014). *Prótesis fija estética*. México: MASSON .
- PLAN NACIONAL DE DESARROLLO. (2017-2021). *PLAN NACIONAL DE DESARROLLO*.
- PLAN NACIONAL DE DESARROLLO. (2017-2021). *PLAN NACIONAL DE DESARROLLO*.
- Polit Luna . (2016). Antibióticos en cirugía oral. *Revista Javeriana*, 4.

- Racciatti Gabriela. (2017). Agentes selladores en endodoncia. *Revista Intramed*, 2-4.
- Rangel Sáenz. (2017). *Propedéutica: el acceso inicial a clínica en odontología*. México: Manual Moderno.
- Raspall Guillermo. (2006). *CIRUGIA MAXILOFACIAL*. Madrid: Panamericana.
- Rendón Yudice. (2006). *Protesis parcial removible*. Argentina: Panamericana.
- Resenstiel Stephen . (2016). *Prótesis Fija Contemporánea*. España: Elseiver.
- Ricardo, F. (2015). Suturas en el area de Cirugia Bucal. *Acta Odontologica Venezolana* , 5-6.
- Rivas, M. G. (2014). Planificacion y Programacion en Odontologia Comunitaria, Familiar y Social. En M. G. Rivas, *Planificacion y Programacion en Odontologia Comunitaria, Familiar y Social*. ESPAÑA: RIPANO.
- Rivaya, Ripollés. (2013). Restauración de la pieza dentaria endodonciada. *Scielo Revista*, 1-5.
- Salazar Camila. (2016). Rehabilitación en protési fija . *Scielo* , 2-5.
- Sánchez Giménez Fulgencio. (2016). *Manual básico del tratamiento protésico* . Alcoy: 3Ciencias.
- Sepulveda, A. (2014). Protesis fija Generalidades. *Revista Javeriana*, 1-4.
- Siñani Mamani. (2014). Técnica de confección de una prótesis parcial removible. *Revista de Actualización Clínica*, 2-4.
- SOARES, & GOLDBERG. (2013). *Endodoncia Técnicas y Fundamentos*. Buenos Aires: Panamericana.
- Sociedad Española de Periodoncia . (2014). *Manual SEPA de periodoncia* . Buenos Aires: Panamericana Editorial.
- Sosa Guzmán. (2016). Elementos que componen las Prótesis Parciales Removibles. *Revista Javeriana* , 1-9.
- Stephen, R. (2016). *protesis fija contemporanea* . España : Elseiver.
- Suárez Navarro Yelena. (2015). Exodoncia. *Intramed Revista*, 8.
- Suarez, M. (2014). *Protesis Fija* . Mexico: Masson .
- Tortora, Funke, Case. (2014). *Introducción a la Microbiología en odontología*. España: Panamericana.
- Vergara Buenaventura Andrea. (2015). Alveolitis: Revisión de Literatura. *Revista Española de Cirugía Oral y Maxilofacial*, 2-4.

Vilarrubí Pérez Alejandro. (2017). Prótesis fija convencional: prueba de bizcocho. *Revista Javeriana*, 3.

Villa López. (2013). Irrigación en Endodoncia. *Revista Odontológica*, 1-4.

ANEXOS

Anexo 1

CARTA DE CONSENTIMIENTO INFORMADO

Paciente de 20 años de edad, de sexo masculino ingresa a las clínicas de odontología de la Universidad San Gregorio de Portoviejo, con la finalidad de recibir un tratamiento. Con la autorización del paciente se realizó una historia clínica con el formulario 033 del Ministerio de Salud Pública

Yo, Hugo Adam Montes Luque con residencia en la ciudad de Rocafuerte acepto formar parte de este estudio titulado: Rehabilitación Oral Integral en un paciente con afecciones bucodentales y compromiso estético en el sector anterior septiembre 2018 – febrero 2019. La egresada Ericka Payuska Mendoza Palacios, de la Universidad Particular San Gregorio de Portoviejo, me ha informado exhaustivamente acerca de las características, objetivos y aproximada duración de este proceso. He tenido la oportunidad de hacerle preguntas acerca de todos los aspectos del estudio.

Accedo a cooperar con la egresada, asistiendo de manera responsable a las citas odontológicas programadas. Reconozco que se me explicó y entendí el procedimiento que se propone, estoy enterado de los beneficios, y se me ha explicado las alternativas existentes, sin embargo, consciente de que se busca un beneficio, doy mi consentimiento sin obligación y por decisión propia para que estos se efectúen, así mismo para realizar la atención de contingencias y urgencias derivadas del acto autorizado, con base en el principio de libertad prescriptiva. Estoy de acuerdo con que los datos personales y odontológicos, que se deriven de esta investigación, pasen a formar parte de los registros computarizados del autor de la investigación.

Hugo Adam Montes Luque
CI 0503671901

Anexo 2

ESTABLECIMIENTO		NOMBRE		APellidos		EDAD		SEXO		CÓDIGO	
USGP		Hugo Idan		Montes Lopez		11		20		T. 99	
MUNICIPIO		CANTÓN		PROVINCIA		FECHA		MUNICIPIO		OTRO	

1 MOTIVO DE CONSULTA
"Quiero arreglarme los dientes"

2 ENFERMEDAD O PROBLEMA ACTUAL
Dolor en los dientes # 21, # 32, # 41 y # 92

3 ANTECEDENTES PERSONALES Y FAMILIARES

1. ALERGIAS	2. ALERGIAS	3. HIPO-ALERGIAS	4. FUMOS	5. TUBERCULOSIS	6. DIABESIS	7. ENFERMEDADES	8. HIPERTENSION	9. HIPER-TERMINO	10. HIPER-CAJERAS	11. OTRO

No refiere Intoxicaciones

4 SIGNOS VITALES

TEMPERATURA: 36.0, FRECUENCIA CARDÍACA: 60, PRESIÓN ARTERIAL: 120/80, PESO: 18

5 EXAMEN DEL SISTEMA ESTOMATOGNÁTICO

Sin Patología Infrate.

6 ODONTOGRAMA

7 INDICADORES DE SALUD BUCAL

NOMBRE DENTAL SIMPLIFICADA				ENFERMEDAD PERIODONTAL		MAL OCLUSIÓN		FLUOROSIS	
PIEZAS DENTALES				LEVE	MODERADA	ANGULO I	ANGULO II	LEVE	MODERADA
1-1	2-1	3-1	4-1	1-1	2-1	1	2	1	2
10	17	25	32	1	1				
11	21	31	41	1	1				
20	22	42	44	1	1				
30	37	70	71	1	1				
31	41	71	72	1	1				
40	47	80	81	1	1				
TOTAL				5	5				

8 INDICES CPO-cao

	C	P	O	TOTAL
D	12	6		18
E				

9 SIMBOLOGÍA DEL ODONTOGRAMA

- Diente restaurado
- Diente extraído
- Diente perdido
- Diente con caries
- Diente con placa
- Diente con enfermedad periodontal
- Diente con maloclusión
- Diente con fluorosis
- Diente con otros problemas

ODONTOLOGÍA (1)

Fuente: Elaboración propia.

Anexo 3

Presupuesto

Cantidad	Material	Precio unitario	Precio total
1	Pasta profiláctica	\$4.50	\$4.50
2	Cepillo profiláctico	\$0.10	\$0.20
1	Cubeta desechable para flúor	\$0.50	\$0.50
1	Flúor	\$6.00	\$6.00
1	Suero fisiológico	\$4.25	\$4.25
1	Paquete de gasas	\$1.50	\$1.50
8	Jeringa descartable 10 ml	\$0.25	\$2.00
10	Anestésico	\$0.45	\$4.50
10	Agujas para carpule	\$0.15	\$1.50
1	Limas K-Files de 1era serie	\$7.50	\$7.50
1	Limas K-Files de 2da series	\$7.50	\$7.50
1	Hipoclorito de sodio	\$2.50	\$2.50
1	Fresa redonda	\$2.50	\$2.50
1	Cono de gutapercha	\$7.00	\$7.00

1	Paquete de torundas de algodón	\$0.50	\$0.50
4	Agujas navitis	\$3.50	\$14.00
1	Alginato	\$8.00	\$8.00
2	Yeso piedra	\$1.00	\$2.00
1	Silicona de adición	\$63.00	\$63.00
1	Acrílico en polvo rápido	\$0.60	\$0.60
1	Acrílico en liquido rápido	\$0.60	\$0.60
2	Láminas de cera	\$0.50	\$1.00
1	Rodete de cera	\$1.00	\$1.00
4	Coronas de emax	\$80.00	\$320.00
1	Prótesis parcial cromo cobalto superior	\$80.00	\$80.00
1	Prótesis parcial acrílico inferior	\$25.00	\$25.00
1	Caja de Guantes	\$10.00	\$10.00
1	Caja de mascarilla	\$8.00	\$8.00
1	Cemento para coronas	\$60.00	\$60.00

1	Paquete de radiografía periapicales	\$25.00	\$25.00
2	Radiografías panorámicas	\$13.00	\$26.00
30	Campos operatorios	\$30.00	\$30.00
2	Líquidos reveladores-frascos	\$2.50	\$2.50
150	Impresión-hojas	\$0.05	\$7.50
200	Copias	\$0.02	\$4.00
2	Bolígrafos	\$0.50	\$1.00
1	Hojas de papel-resma	\$3.00	\$3.00
1	Lápiz bicolor	\$0.50	\$0.50
1	Anillado	\$1.50	\$1.50
Subtotal			\$746.65
impuestos		12%	\$89.59
Total			\$836.24

Anexo 4
Cronograma



UNIVERSIDAD SAN GREGORIO DE PORTOVIEJO
CARRERA DE ODONTOLOGIA
CRONOGRAMA DE SISTEMATIZACION DE PRACTICAS
PERIODO: SEPTIEMBRE
2018 FEBRERO 2019

SEMANAS	FECHAS	NUMERO DE HORAS			ACTIVIDADES	OBSERV.
		TUTORIAS METODOLOGICA	PRAXIS PROFESIONAL	TUTORIA PERSONALIZADA		
	3-7 SEPT.2018				SOLICITUD DE MODALIDAD DE TITULACION	PERIODO DE MATRICULAS ORDINARIAS
	10-14 SEPT. 2018				SOLICITUD DE MODALIDAD DE TITULACION	PERIODO DE MATRICULAS ORDINARIAS
	17- 21 SEPT. 2018				SOLICITUD DE MODALIDAD DE TITULACION	PERIODO DE MATRICULAS EXTRAORDINARIAS
1	24- 28 SEPT. 2018				SOLICITUD DE MODALIDAD DE TITULACION	
2	1-5 OCT. 2018			10	PRESENTACION DE PACIENTES	
3	8-12 OCT. 2018	8		10	PRESENTACION DE PACIENTES	EXEPTO LUNES 8 DE OCT.
4	15- 19 OCT. 2018	8		10	PRESENTACION DE PACIENTES	EXEPTO 18 DE OCT.
5	22- 26 OCT. 2018	8		10	TRABAJO DE TITULACION	
6	29 OCT.- 2NOV. 2018	8		10	TRABAJO DE TITULACION	EXEPTO VIERNES 2
7	5 - 9 NOV. 2018	8	8	10	TRABAJO DE TITULACION	
8	12-16 NOV. 2018	8	8	10	TRABAJO DE TITULACION	
9	19-23 NOV. 2018	8	8	10	TRABAJO DE TITULACION	
10	26 - 30 NOV. 2018	8	8	10	TRABAJO DE TITULACION	

11	3-7 DIC. 2018	8	8	15	TRABAJO DE TITULACION	
12	10-15 DIC. 2018	8	8	15	TRABAJO DE TITULACION	
13	2-4 ENERO 2019	8	8	15	TRABAJO DE TITULACION	
14	7- 11 ENERO 2019	8	8	15	TRABAJO DE TITULACION	
15	14-18 ENERO 2019	8	8	15	TRABAJO DE TITULACION	
16	21-25 ENERO 2019	8	8	15	TRABAJO DE TITULACION	
17	28 ENERO- 1 FEB. 2019	8		10	REVISION DE PACIENTES POR TRIBUNAL DESIGNADO GRAMATICAL, PLAGIO, TRADUCCION DE RESUMEN	
18	4-8 FEB. 2019			10	ENTREGA BORRADOR DEL INFORME FINAL	
	11-15 FEB. 2019				REVISION GRAMATICAL, PLAGIO, TRADUCCION DE RESUMEN	
	18-19 FEB. 2019				REVISION PLAGIO, TRADUCCION DE RESUMEN	
	22 FEB. 2019				ENTREGA DEL INFORME FINAL	
TOTAL HORAS		120	80	200		

Elaborado por:
Dra. Mónica Cabrera
Sánchez
Responsable de
Titulación

Aprobado por:
Dra. Lucia Galarza Santana
Coordinadora de Carrera

Anexo 5

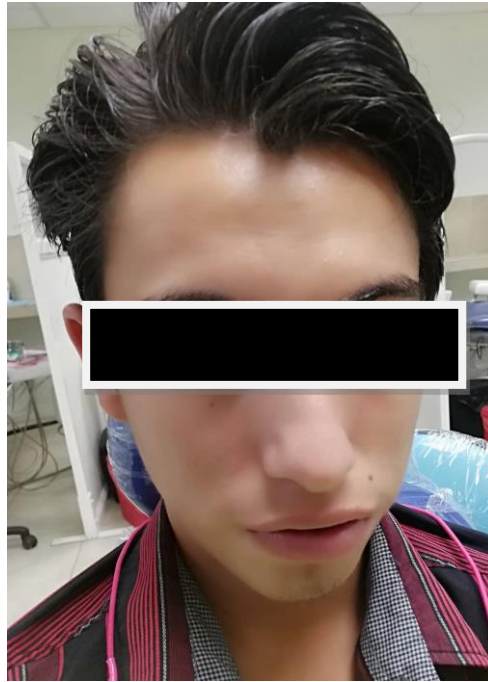

Figura 1 Vista frontal

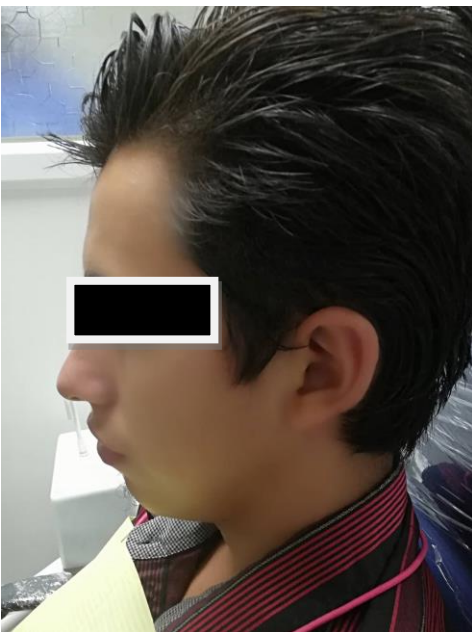

Figura 2 Vista lateral izquierdo

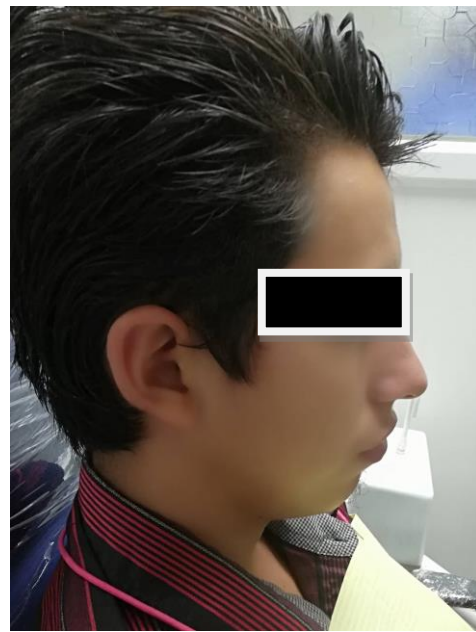

Figura 3 Vista lateral derecho

Fuente: Las fotografías de clínicas son de elaboración propias.

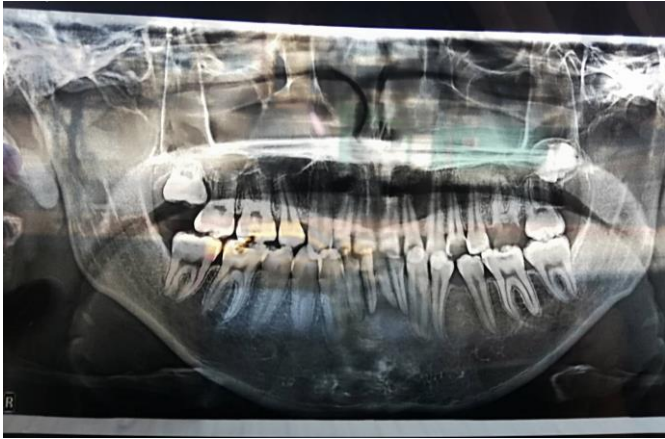

Figura 4 Toma radiográfica panorámica

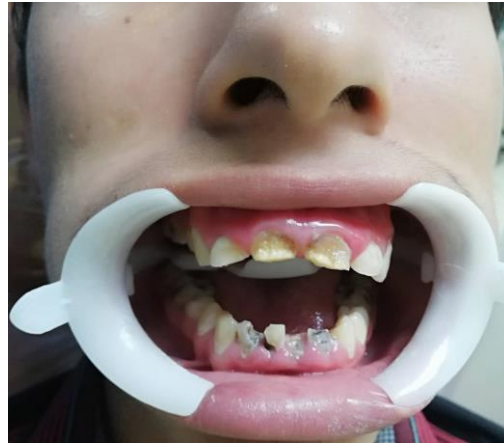

Figura 5 destrucciones de los dientes

Superiores e Inferiores

Anexos 6

Periodoncia

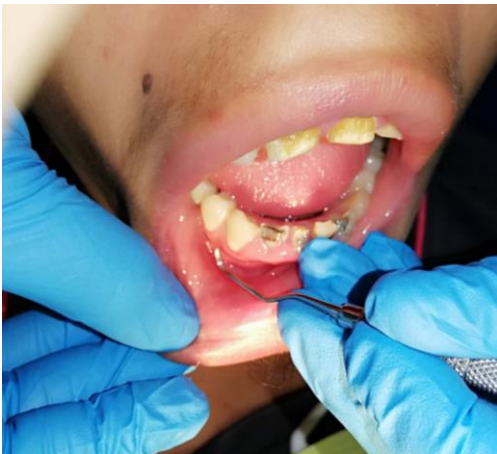

Figura Eliminación de placa bacteriana

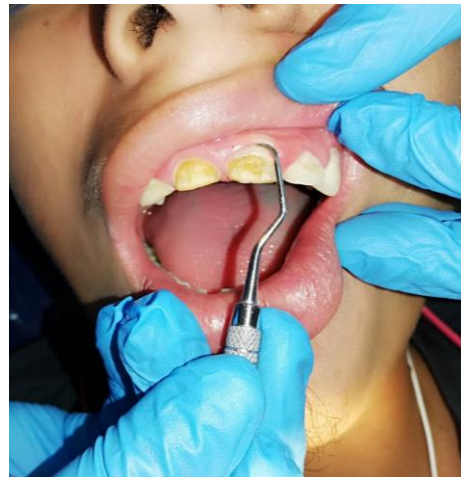


Figura 7 Detartraje en los incisivos

Superiores

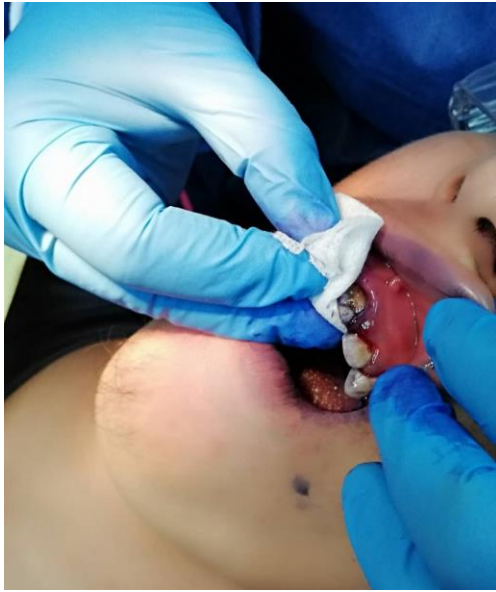

Figura 8 colocaciones de revelador de placa bacteriana

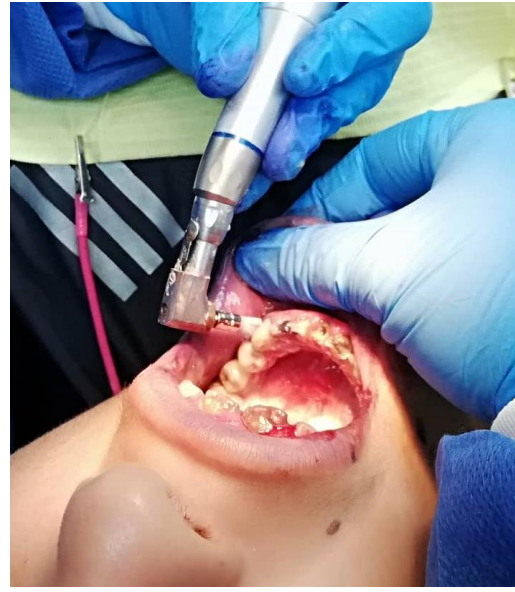

Figura 9 Cepillado con pasta profiláctica

Anexos 7

Cirugía Oral

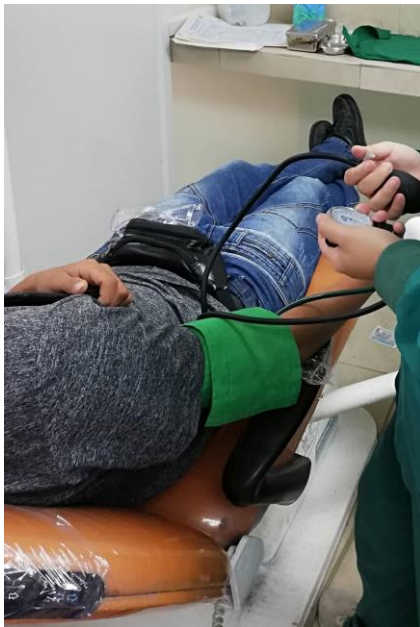


Figura 10 toma de presión arterial

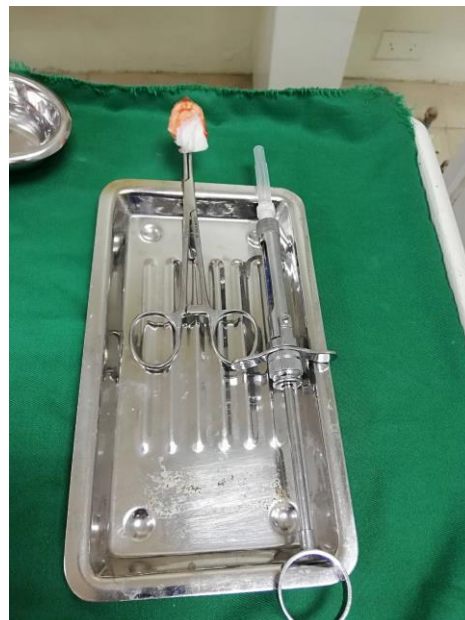


Figura 11 Instrumentación para anestésiar

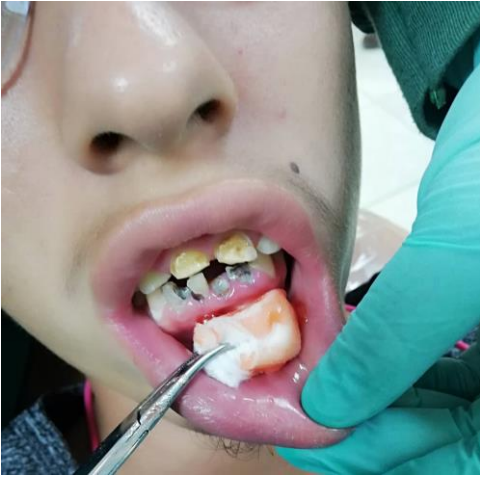

Figura 12 Colocación de la anestesia tópico

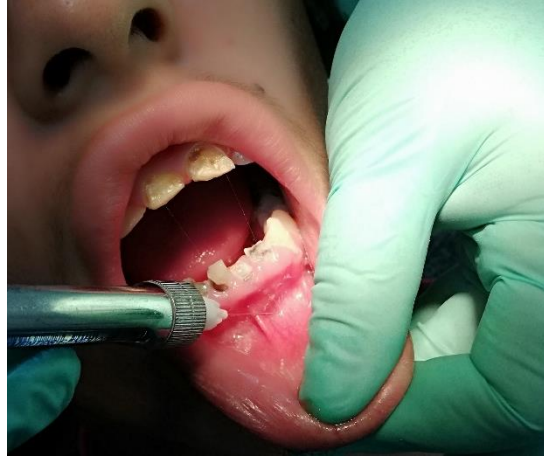

Figura 13 Colocación del cartucho de anestesia

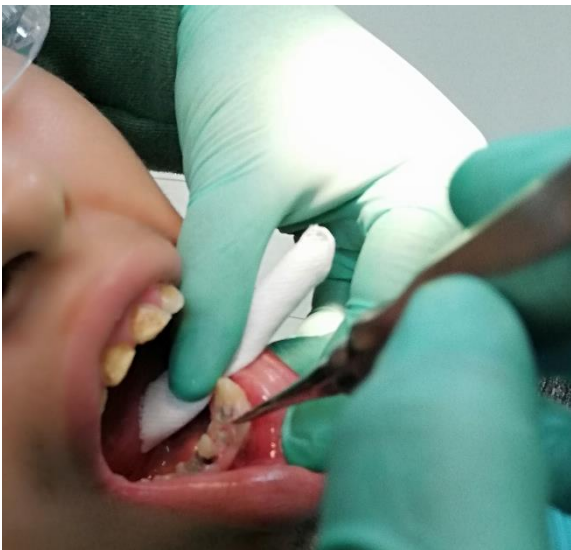


Figura 14 Luxación con elevador

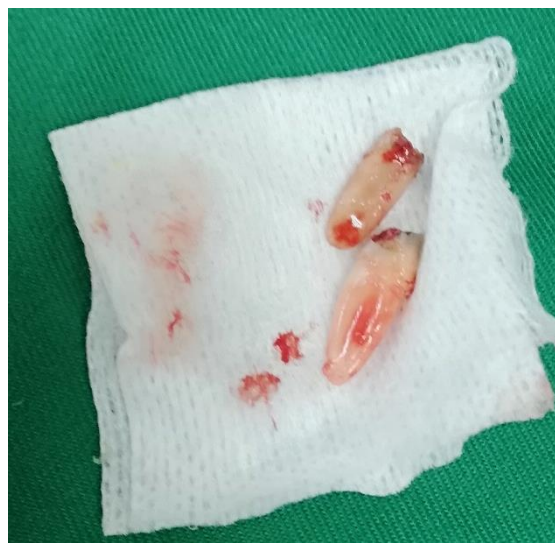

Figura 15 extracción de los dientes

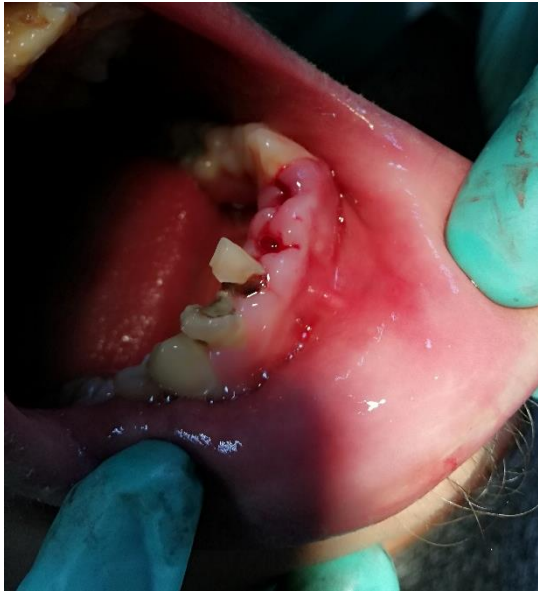

Figura 16 observaciones del alveolo limpio

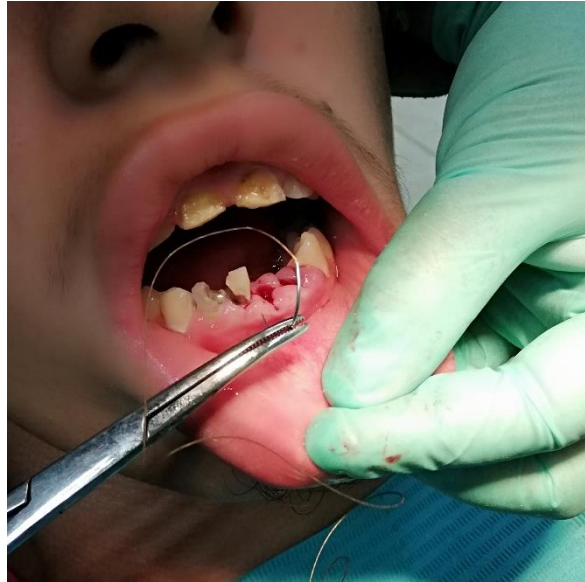


Figura 17 suturando para una mejor cicatrización

Anexos 8

Endodoncia

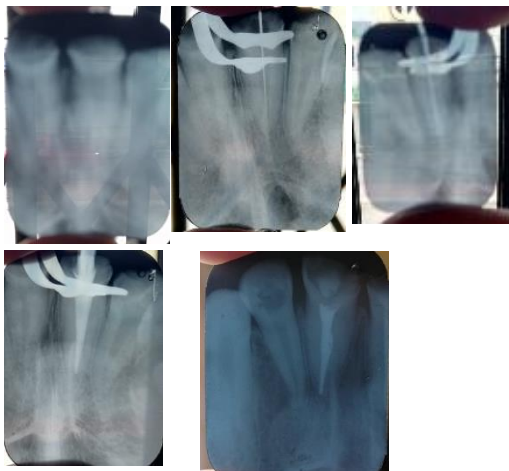


Figura 18 Radiografía del caso

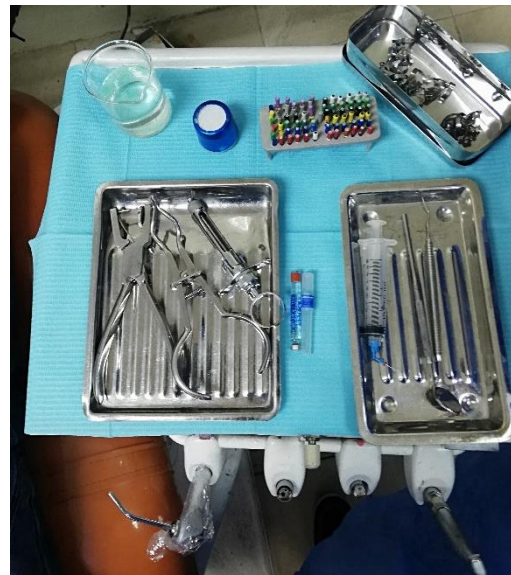

Figura 19 Instrumentación para endodoncia

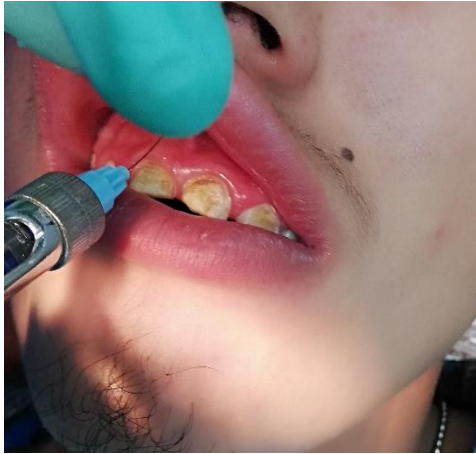

Figura 20 Colocación del cartucho de Anestesia

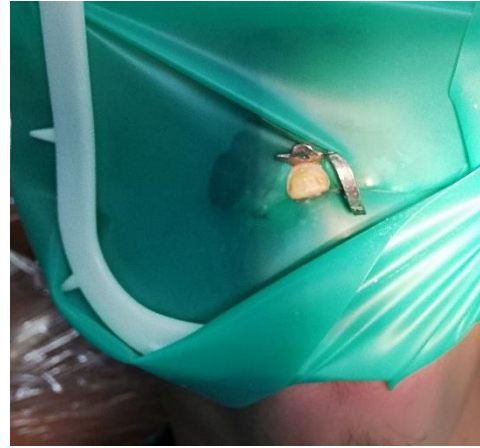

Figura 21 Colocación del clamp, dique de Goma y arco de yung para el aislamiento absoluto.

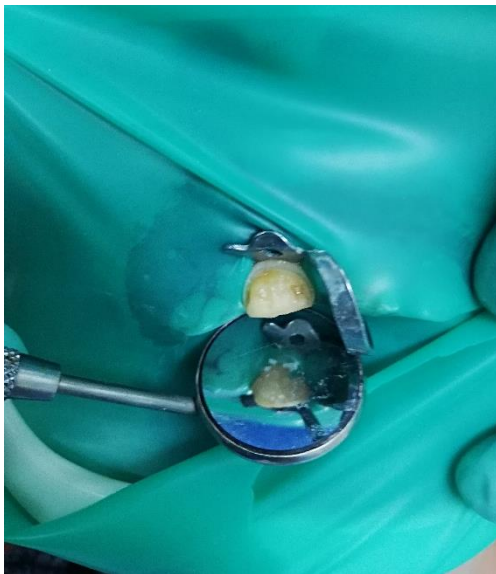

Figura 22 Realización del acceso cameral

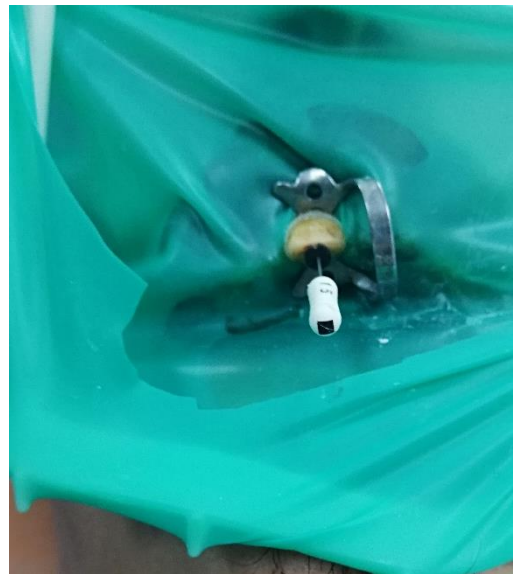

Figura 23 Preparaciones Biomecánica (Conductometría)

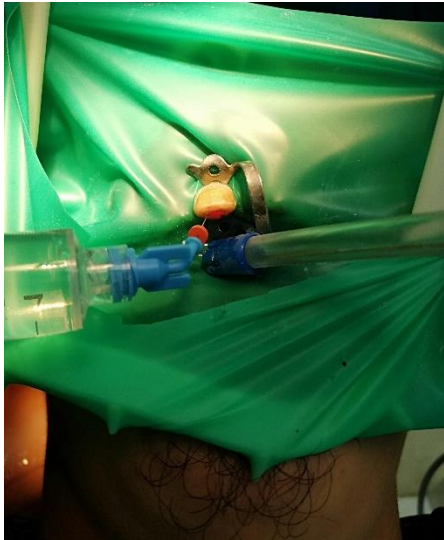

Figura 24 Irrigación con hipoclorito al 2.5%

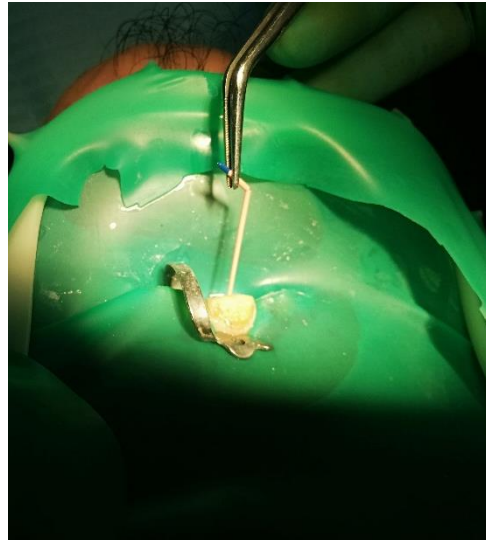


Figura.25 Conometría

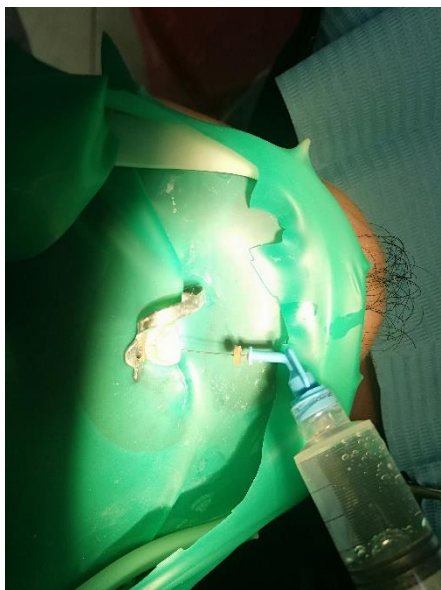

Figura 26 Irrigación Activada manualmente

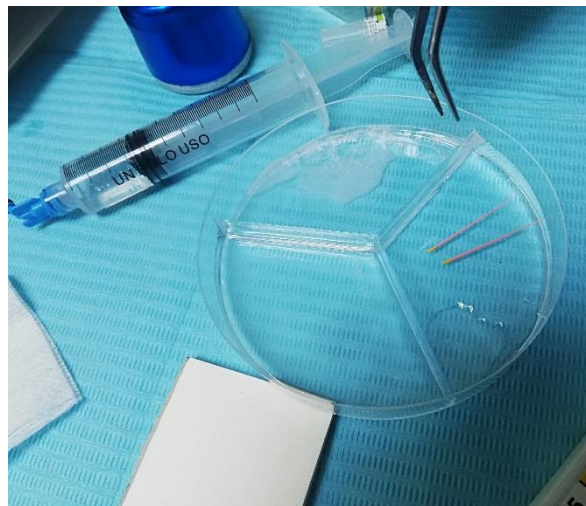

Figura 27 Desinfección de los conos de gutapercha

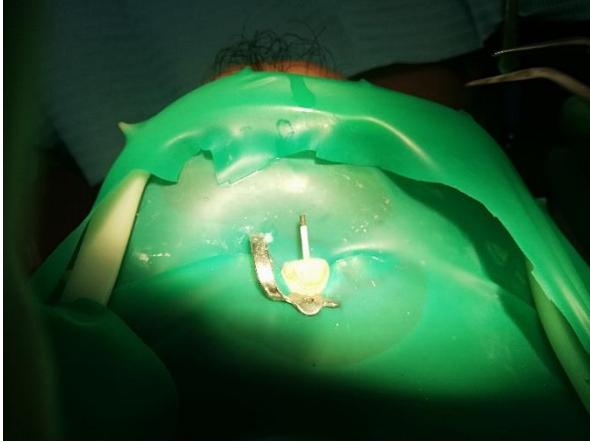


Figura 28 secado del conducto

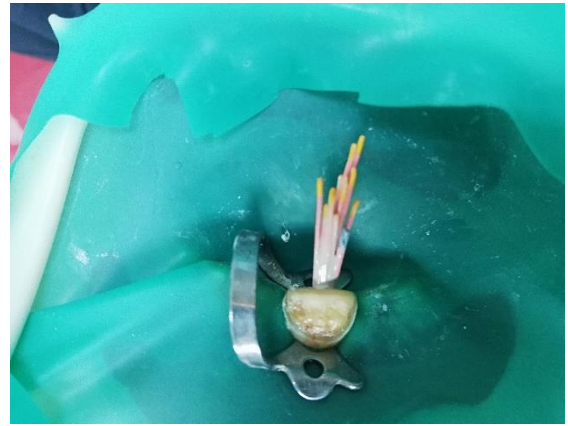

Figura 29 penacho

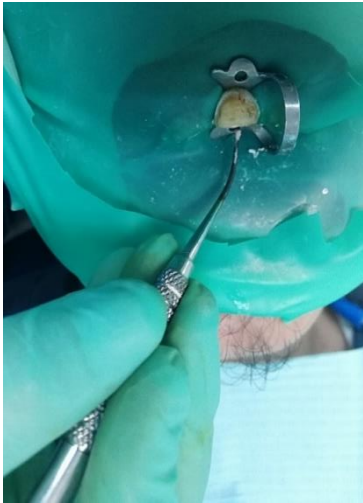

Figura 30 corte de Penacho

Anexos 9 **Operatoria**

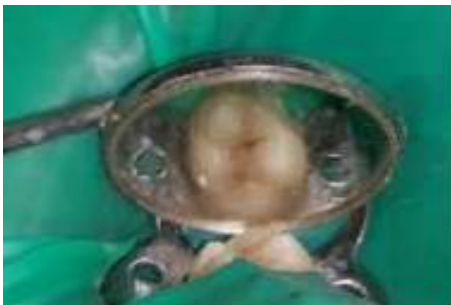

Figura 31 Caries dental

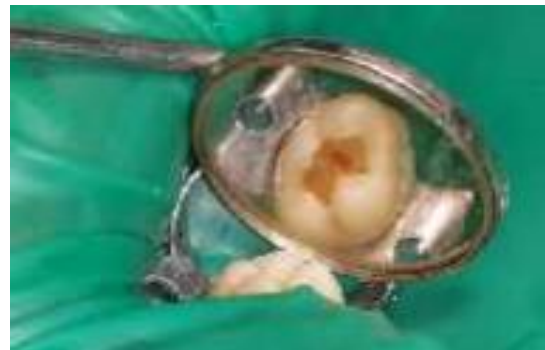

Figura 32 Apertura y conformación

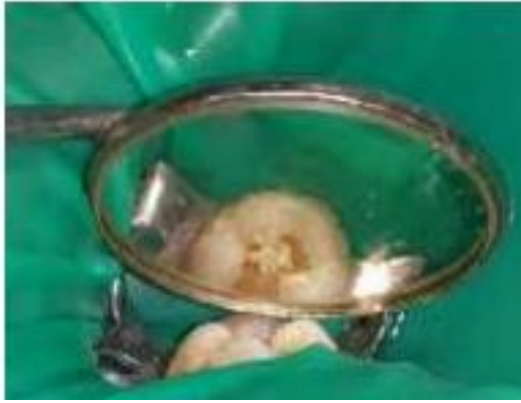

Figura 33 Protector pulpar

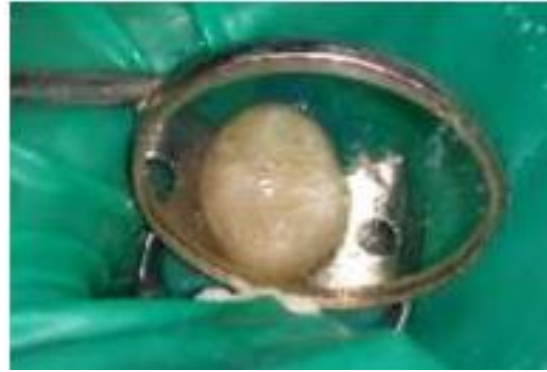


Figura 34 Terminación

Anexos 10

Prótesis Fija

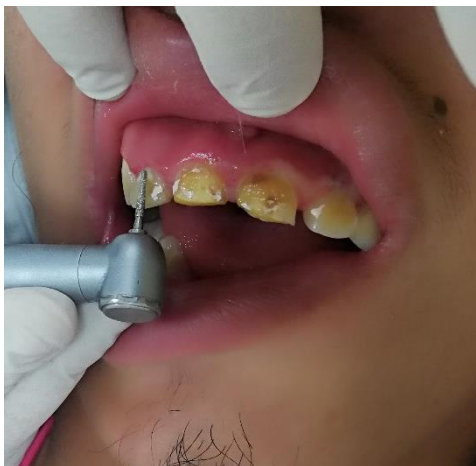

Figura 35 Señalar el chamfer y comenzar hacer el piso del muñón

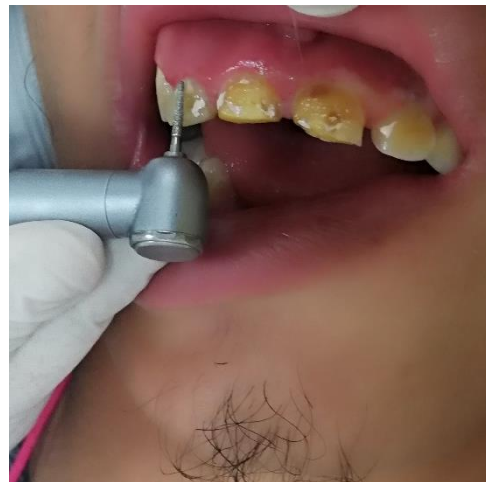


Figura 36 Tallar los surcos vestibulares

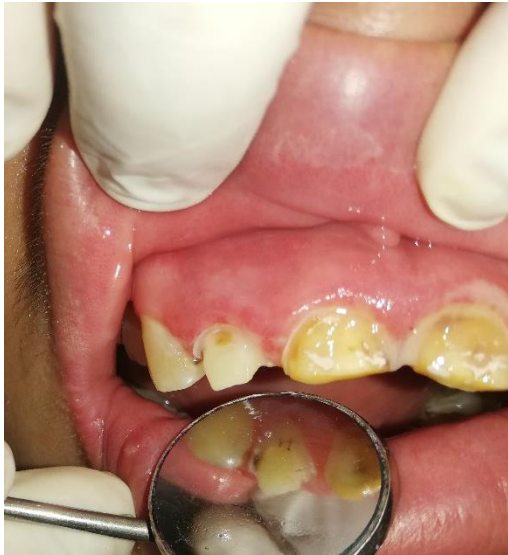

Figura 37 Tallado completo del diente

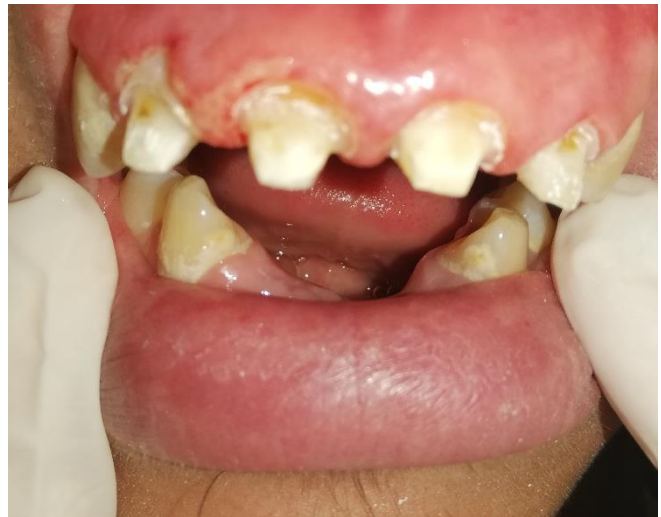

Figura 38 Tallado de los 4 incisivos Superiores

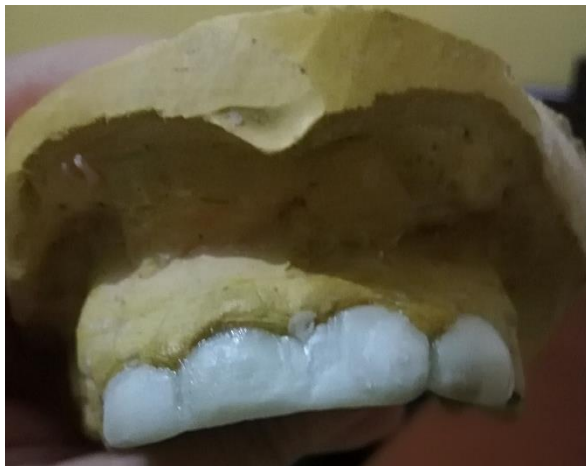

Figura 39 Encerado

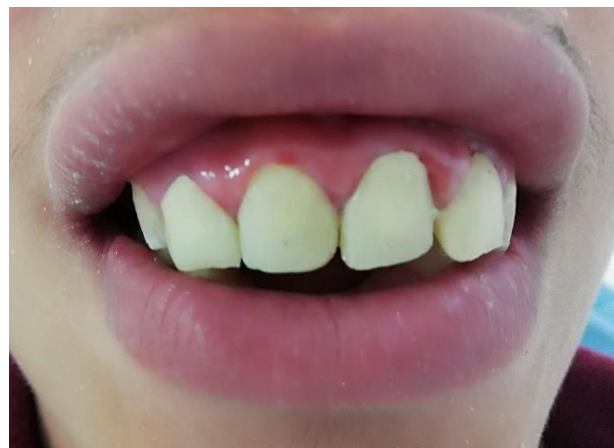

Figura 40 Colocación de las provisionales

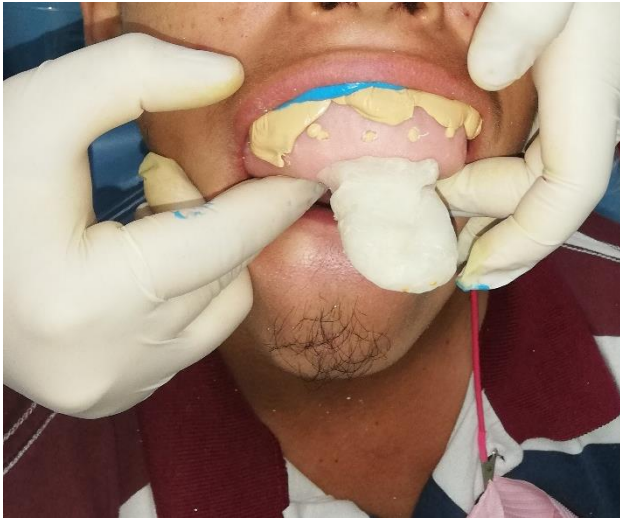

Figura 41 Toma de impresión definitiva

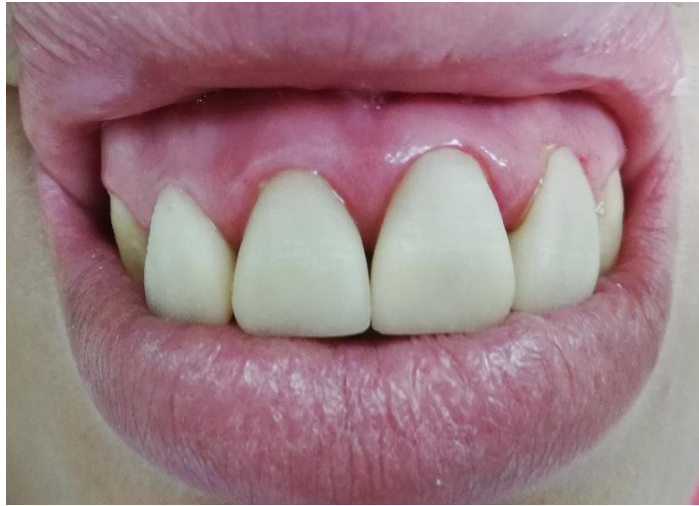

Figura 42 Cementación de las Coronas

Anexo 11

Prótesis Parcial Removible



Figura 43 Preparación de boca en el modelo

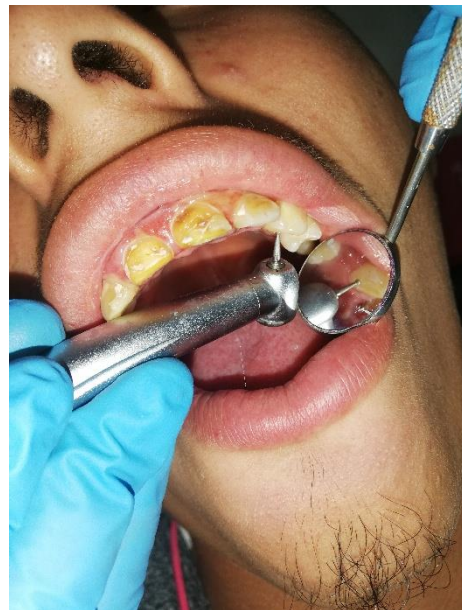


Figura 44 Preparación de boca en el paciente

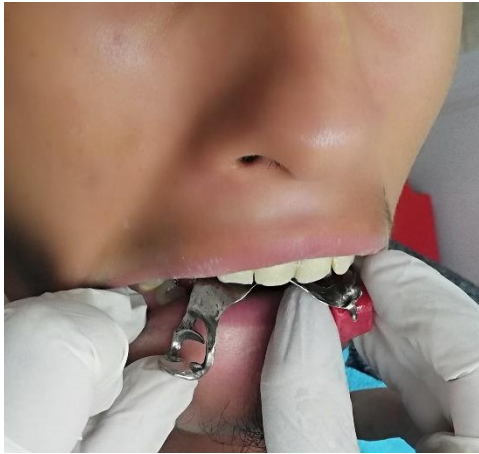

Figura 45 Prueba del Armazón

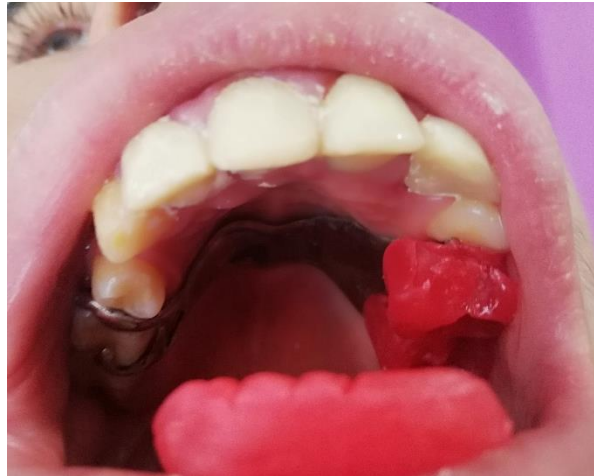

Figura 46 Registro de Mordida

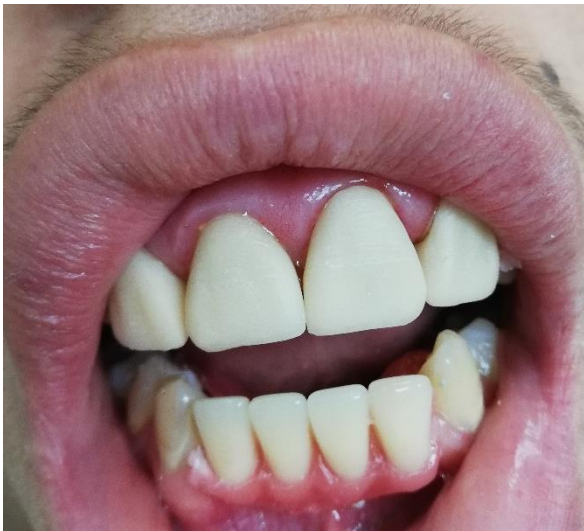

Figura 47 Prueba de cera

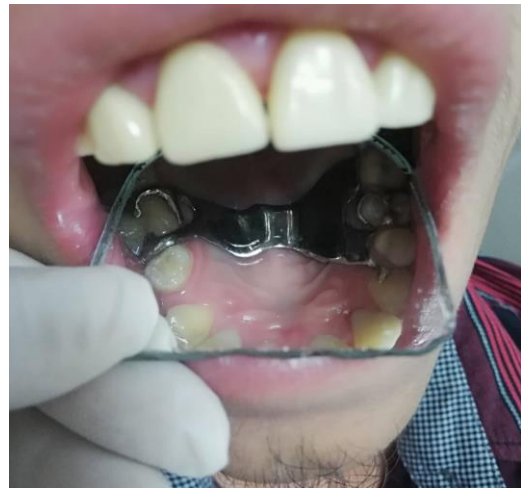
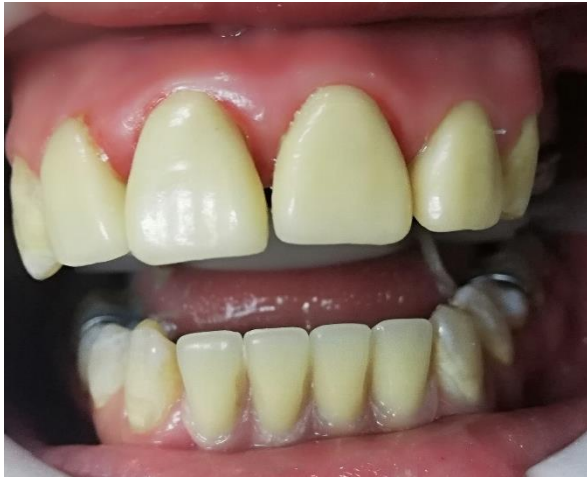
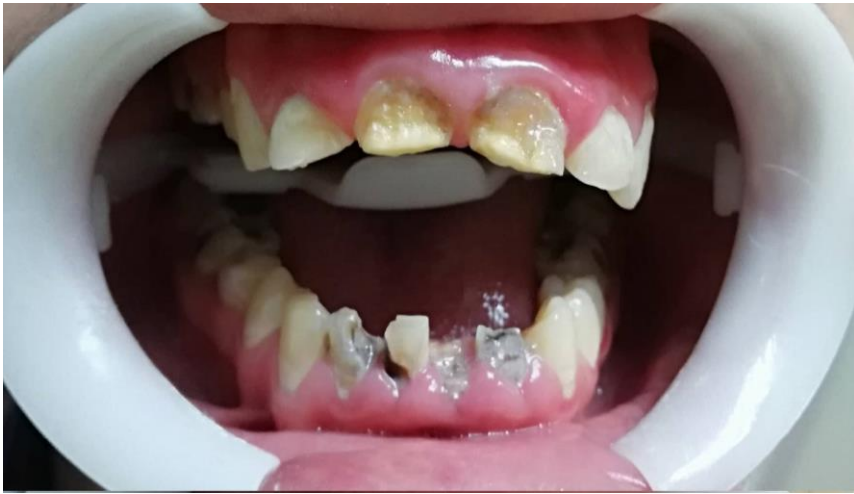Figura 48 Adaptación de la prótesis parcial removible de cromo cobalto y acrílico

ANTES



DESPUES

